Deutsche Ausgabe

THE ESSENTIAL FLEXIBLE BRONCHOSCOPIST

Translated by Christoph Müller, MD, B.Sc., Lung Clinic Kloster Grafschaft, University of Marburg, Germany

The Essential Flexible Bronchoscopist, By Henri Colt MD, FCCP, FAWM

The Essential Flexible Bronchoscopist©

Laguna Beach, CA, USA

THE ESSENTIAL FLEXIBLE BRONCHOSCOPIST

Deutsche Ausgabe

The Essential Bronchoscopist © by Henri Colt, MD, FCCP, FAWM

Translated by Christoph Müller, MD, B.Sc., Lung Clinic Kloster Grafschaft, University of Marburg, Germany

The Essential Flexible Bronchoscopist©

The Essential Flexible Bronchoscopist© ist die erste Ausgabe von Essential Bronchoscopist, einer Buchserie mit zahlreichen Fragen/Antworten Sammlungen, welche von der Kunst, Wissenschaft, Technik und allgemeinen Anwendung der Bronchoskopie handeln. Diese Buchserie versucht die wichtigen Bestandteile kognitiven, affektiven und erfahrungsbasierten Wissens sowie die notwendigen technischen Fertigkeiten zu vermitteln um ein kompetenter Bronchoskopeur zu werden. Die einzelnen Ausgaben der Serie sind ein wichtiger Bestandteil des Bronchoskopy Education Project, ein offiziell geförderter Versuch einen global einheitlichen Ansatz der Lehre, des Trainings, und der Anwendung der Bronchoskopie zu schaffen.

The Essential Flexible Bronchoscopist© (EFB) besteht aus sechs Modulen, von welchen jedes einzelne eine Modul spezifische Kompetenz orientierte Liste von Lernzielen enthält. Insgesamt enthält das Buch eine Sammlung von 186 multiple choice Fragen. Diese sind online in verschiedenen Sprachen einsehbar (www.Bronchoscopy.org und www.essential-bronchoscopy.org). Die Informationen enthalten wichtige Themen aus traditionellen Büchern über die Bronchoskopie, einschließlich Anatomie und Fehlbildungen der Atemwege, Patientenvorbereitung, Indikationen, Kontraindikationen, Komplikationen, Techniken und Lösungen von technischen Schwierigkeiten, Bronchialkarzinom und pulmonale Metastasen, Infektionen, Trachealstenose und andere Atemwegserkrankungen benigner Ätiologie, Anästhesie und leichte Sedierung, Medikation, Einverständniserklärung, Patientensicherheit, Pflege des Instruments, die Geschichte der Bronchoskopie, Broncho-alveoläre Lavage, endobronchiale Biopsie, Bürstung, konventionelle transbronchiale Nadelaspiration, bronchoskopische Lungenbiopsie, und Grundlagen der konventionellen Bronchoskopie.

Das Ziel von The Essential Flexible Bronchoscopist© ist die Lernkurve des Lernenden vom Neuling zum kompetenten Anwender zu verstärken. Um zu einem interaktiven Lernen und Austausch unter Gleichgesinnten anzuregen, sind die viele der Frage/Antworten Sammlungen nicht unmittelbar zu beantworten. Manchmal, wie im realen Leben, ist mehr als eine Antwort für den Lernenden akzeptabel. An manchen Stellen mögen die Lernende oder ihr Mentor mit dem Geschriebenen nicht übereinstimmen. Wir hoffen, dass diese Unterschiede im Wissen und in der Praxis die Erfahrungen des Lesers auf einer affektiven und erfahrungsbasierten Grundlage bereichern werden.

Am Ende jeden Modules befindet sich eine Sammlung von zehn post-test Fragen. Diese werden am besten vor dem darauffolgenden Kapitel beantworten. Viele der Fragen/Antworten Paare von The Essential Flexible Bronchocopist© sind kreiert worden um eine validierte Testung von Bronchoskopie bezogenem Wissen zu ermöglichen und sind in peer-reviewed Literatur publiziert. An anderer Stelle werden die enthaltenen Fragen für didaktische Vorlesungen oder als Teil von pretest-posttest sessions bei regionalen Treffen im Rahmen der Bronchoscopy International inspirierten Trainingsessions verwendet. Keine der Fragen soll unbeantwortbar, sondern eher als eine verständliche Abfrage zur Dokumentation der allmählichen Wissensaneignung einer sicheren und kompetenten Anwendung der Bronchoskopie dienen.

Henri G. Colt MD, FCCP, FAWM

The Essential Bronchoscopist™ Sammlung enthält:

- The Essential Flexible Bronchoscopist©
- The Essential EBUS Bronchoscopist©
- Essential Conventional TBNA©
- The Essential Interventional Bronchoscopist©

Second Edition

The Essential Flexible Bronchoscopist

Wie man die Bronchoskopie heutzutage erlernt

Henri Colt MD, FCCP, FAWM

Translated by Christoph Müller, MD, B.Sc.,
Lung Clinic Kloster Grafschaft,
University of Marburg, Germany

THE ESSENTIAL BRONCHOSCOPIST™ SERIES

Finanzierung

Die Finanzierung von The Essential Flexible Bronchoscopist© ist das Resultat der philantropischen Bemühungen von Dr. Colt sowie der Unterstützung durch die University of California, Irvine. Eine Unterstützung dieses Werks durch etwaige Unternehmen wurde weder erbeten noch erhalten.

Copyright

Copyright © 2015. Henri Colt MD. Alle Rechte vorbehalten.

Die Erlaubnis zur Verwendung, Kopie, Veränderung, und Weitergabe dieser Software einschließlich der Quellenangabe und Dokumentation zum Zwecke der Weiterbildung, der Forschung, und aus non-profit Gründen ist hiermit ohne Bezahlung und schriftlicher Einverständniserklärung gegeben, vorausgesetzt, dass die oben genannte Copyright Erklärung, und dieser Paragraph in allen Kopien auftreten.

Essential Flexible Bronchoscopist© Verzichtserklärung

Die Vertraulichkeit der sich potentiell auf individuelle Patienten und Besucher beziehenden Daten wurde beachtet. Wir sind bemüht alle legalen Voraussetzungen der Geheimhaltung der medizinischen und gesundheitsbezogenen Informationen wie sie in den Vereinigten Staaten und im Staat Kalifornien gelten, gerecht zu werden.

Die hier enthaltenen Abbildungen und Fallbeschreibungen sind daher für die Diagnostik eines spezifischen Patienten gedacht. Jegliche Information auf dieser Webseite oder in diesem Text sollte daher nicht die medizinische Praxis ersetzen.

Die Autoren weisen lehnen Haftbarkeit, Verletzung oder Schaden als Folge der Verwendung der Informationen ab. Die Nennung von Webseiten, dargestellten Instrumenten, oder Ausrüstung geschieht weder aus kommerziellen Gründen, noch impliziert ihre Verwendung erhaltene Aufwendungen.

Sollten die Dokumente oder Bilder von diesem Material für den eigenen Gebrauch kopiert werden, bitten wir darum, außer es handelt sich um Lehrangebote, dieses unkommentiert und unverändert zu belassen, dass keine Bezahlung für Kopien oder Zugang zu den Information erhoben wird, dass copyright und Verzichtserklärung enthalten bleiben und dass The Essential Bronchoscopist© entsprechende Würdigung findet (empfohlene Darstellung Flexible Bronchoscopist© www.http://bronchoscopy.org)

Würdigungen

Dieses Buch wäre nicht möglich gewesen ohne die Unterstützung von Freunden und Kollegen aus der ganzen Welt, die nicht nur dessen Anwendung in zahlreichen Trainingsprogrammen, sondern auch dessen Übersetzung in mehr als ein Dutzend Sprachen ermöglichten.

The Essential Flexible Bronchoscopist
wie man die Bronchoskopie heutzutage erlernt

Inhaltsverzeichnis

Modul I	8
Modul II	43
Modul III	76
Modul IV	110
Modul V	144
Modul VI	179
Post-test Module I-VI	225
Antworten zu den post-test Modulen I-VI	239
Glückwunsch	241
Über den Autor	243

§

The Essential Flexible Bronchoscopist

Wie man die Bronchoskopie heutzutage erlernt

Modul I

THE ESSENTIAL BRONCHOSCOPIST™ SERIES

Lernziele von Modul I

Willkommen zum Modul I von The Essential Flexible Bronchoscopist, ein Kernbestandteil der Einführung in die flexible Bronchoskopie des Curriculums des Bronchoscopy Education Project. Leser von EFB sollten dieses Modul nicht als einen Test ansehen. Um bestmöglich von den Informationen dieses Moduls zu profitieren, sollte jede Antwort gelesen werden, unabhängig von der „korrekten Antworten“. Dies sollte nicht als Trick gesehen werden, sondern als Weg die Leser über ein bestimmtes Problem nachdenken zu lassen. Erwarten Sie etwa 2 Stunden des kontinuierlichen Lernens bis SIe die 30 Fragen/Antworten Paare in diesem Modul bearbeitet haben. Zögern Sie nicht Teile des EFB mit Ihren Kollegen oder Lehrenden zu diskutieren, da sie möglichweise andere Ansichten über die in EFB dargelegten Techniken und Meinungen haben. Auch wenn EFB Input zahlreicher internationale Expertinnen und Experten enthält, ist es in einer Weise geschrieben die Debatten und Diskussion unterstützen soll.

Wenn Sie bereit sind, können Sie den post-test wagen. Diese zehn multiple choice Fragen adressieren spezifische Elemente der Lernziele jeden Moduls. Die Fragen beziehen sich auf die Informationen in den Antwortabschnitten oder Abbildungen, die in dem Modul enthalten sind, aber müssen nicht direkt mit einer Frage, die in dem Modul enthalten ist, in Zusammenhang stehen. Ein 100% korrekter Antwortscore ist zwar zu erhoffen, aber die meisten Programme akzeptieren 70% als Bestehensgrenze.

Am Ende von Modul I sollten die Lernenden in der Lage sein:

1. Drei bekannte Persönlichkeiten in der Geschichte der Bronchoskopie aufzuzählen.
2. Die „ideale“ präbronchoskopische Patientenuntersuchung zu beschreiben.
3. Mindestens VIER Umstände zu nennen, unter denen die flexible Bronchoskopie von begrenztem Wert ist.
4. Mindestens DREI Szenarien eines erschwerten Atemwegszugangs sowie deren spezifische Handhabung zu nennen.
5. Flexion, Extension und Rotation des flexiblen Bronchoskops zu beschreiben.
6. Die Anatomie der oberen Atemwege zu erkennen.
7. Ester und Amid Lokalanästhetika zu vergleichen.
8. Mindestens DREI Effekte der flexiblen Bronchoskopie auf die kardiovaskuläre Hämodynamik zu beschreiben
9. Die Bezeichnungen von normaler und abnormer Trachealanatomie aufzulisten
10. Die Bezeichnungen „Auflösung“ und „Strahlenbelastung“

Frage I.1: Das erste flexible Bronchoskop der wurde verwendet in

A. Freiberg, Deutschland
B. Kopenhagen, Dänemark
C. Philadelphia, PA

Antwort I.1: **B**

Shigeto Ikeda aus Tokio in Japan stellte das erste flexible fiberoptische Bronchoskop auf dem Neunten Internationalen Kongress der Thoraxerkrankungen, der in Kopenhagen stattfand, vor. Freiberg ist eine für die Geschichte der Bronchoskopie wichtige Stadt, da sie die Mutterstadt von Gustav Kilian (1860-1921) ist, der oft der Vater der Bronchoskopie genannt wird. Chevalier Jackson, der bekannte nordamerikanische HNO-Arzt, stammte aus Philadelphia, wo er 1904 ein starres an der Spitze beleuchtetes Bronchoskop herstellte.

Frage I.2: Die flexible fiberoptische Bronchoskopie basiert auf dem Prinzip, dass Licht durch Glasfasern fortgeleitet wird. Diese Entdeckung geht zurück auf

A. Baird und Hansell
B. Heel und O´Brien
C. Hopkins und Kapany

Antwort I.2: **A**

In den Jahren 1927-1930, schlugen Baird (ein Engländer) und Hansell (ein Nordamerikaner) vor den optischen Eigenschaften von Glasfasern zu nutzen. Heel (aus den Niederlanden) und O´Brien (aus den Vereinigten Staaten) entwickelten ausgekleidetes Glas; die Technik, welche zur Isolierung und Ummantelung jeder lichtleitenden optischen Faser verwendet wird, sodass Licht durch die Faser geleitet werden kann, selbst wenn es gedreht oder gebogen wird. Hopkis und Kapany (beide aus Großbritannien) entwickelten die optisch verarbeiteten Faserbündel und werden daher für die Einführung des Wortes „Fiberskop“ gewürdigt.

Frage I.3: Welche der folgenden Antwortmöglichkeiten sollte bei der Erwägung einer Bronchoskopie Beachtung finden.

A. Analysiere de Anfrage einer Bronchoskopie und rechtfertige die Indikation.
B. Beachte die Vorgeschichte, den körperlichen Status und radiologische Aufnahmen
C. Formuliere einen präbronchoskopischen Plan mit Überlegungen bezüglich aller bronchoskopischen und nicht-bronchoskopischen Abläufe, welche die diagnostische Ausbeute oder den therapeutischen Nutzen maximieren.
D. Diskutieren Sie Fragen bezüglich der Patientensicherheit, des Patientenkomfort sowie der informierten Patienteneinwilligung
E. Alle der oben genannten Antworten

Antwort I.3: E

Die Bronchoskopie ist eine minimal-invasive Intervention, nichtsdestotrotz bleibt sie invasiv. Jede Indikation zur Bronchoskopie muss gerechtfertigt sein, und alternative Mittel (invasiv oder nichtinvasiv) sollten bei der Diagnose oder der Behandlung immer erwogen werden.
Die Bronchoskopie kann außerdem ein sehr kostspieliges Verfahren sein. Die Nutzung von zusätzlichen Hilfsmitteln, Erregerdiagnostik, die Zeit im Krankenhaus, und die Folgen von potentiellen Verfahrens bezogenen Komplikationen erhöhen die Kosten weiter. Wenn möglich sollte alles so ablaufen, dass die diagnostische Ausbeute maximiert und die Diagnose im Rahmen einer Untersuchung gestellt werden kann.

Sollte die bronchoskopische Inspektionbeispielsweise keine Atemwegsanomalien zeigen, so sollte der Bronchoskopeur bereit sein eine transbronchiale Probengewinnung durchzuführen. In diesem Fall könnte die diagnostische Ausbeute durch radiographische Kontrolle gesteigert werden und ist mit Sicherheit erhöht, wenn die zytopathologische Analyse vor Ort durchgeführt wird. Die informierte Einverständniserklärung ist ethisch gerechtfertigt, weil Patienten „das Recht zu wissen“ haben, und ist in einer zunehmenden Anzahl an Ländern obligatorisch.

Fragen I.4: Alle der folgenden Punkte sollten routinemäßig vor der flexiblen Bronchoskopie durchgeführt werden, **<u>außer</u>**

A. Röntgen Thorax
B. Plättchenanzahl
C. Körperliche Untersuchung mit besonderem Fokus auf die Untersuchung von Herz und Lunge
D. Anamnese bezüglich Allergien und untersuchungsbezogene unerwünscht Ereignisse
E. Beachtung potenzieller Risikofaktoren

Antwort I.4: B

Untersuchungen durch das American College of Chest Physicians und die American Association for Bronchology zeigen, dass die Anzahl der vor der Durchführung einer Bronchoskopie durchgeführten Laboruntersuchungen abnimmt. Die flexible Bronchoskopie ist sehr sicher. In Abwesenheit von Risikofaktoren sind Komplikationen wie das Auftreten einer Blutung selten. Nicht alle Patienten benötigen eine Bestimmung der Thrombozytenanzahl. Tatsächlich hat sich die flexible Bronchoskopie mit bronchoalveolärer Lavage bei Patienten mit schwerer Thrombozytopenie als sicher erwiesen, selbst wenn das Endoskop über die Nase eingeführt wird. Experten sprechen sich zunehmend für die ausschließliche Bestimmung der Plättchenanzahl bei Patienten mit einer Vorgeschichte und einem körperlichen Zustand der eine Blutung oder gestörten Koagulation, welche sich zudem einer endobronchialen oder brochoskopischen Lungenbiopsie unterziehen.

Frage I.5: Gemäß den Leitlinien der American Thoracic Society stellt welche der Antworten eine absolute Kontraindikation für die Durchführung einer flexiblen Bronchoskopie dar:

A. Patienten mit instabilem Asthma oder Status asthmaticus
B. Patienten mit refraktärer Hypoxämie oder inadäquater Oxygenation während der Untersuchung
C. Kürzlich stattgefundene oder instabile Angina oder ein vor kurzem stattgefundener Myokardinfarkt
D. Schwere Hyperkapnie und deutlich reduziertes forciertes exspiratorisches Volumen in der ersten Sekunde
E. Superior vena cava Syndrom

Antwort I.5: B

Es ist sinnvoller eine Untersuchung zu verschieben oder abzusagen, wenn Patienten schwer hypoxäm sind. Die Bronchoskopie selbst verursacht einen Abfall der Sauerstoffsättigung. Außerdem verursacht jede untersuchungsbezogene Komplikation eine Hypoxämie. Es stimmt, dass „der Bronchoskopeur manchmal Glück haben muss“, aber was ist, wenn es nicht Ihr Glückstag oder der ihres Patienten ist. Die Risiken der Untersuchung, einschließlich die Notwendigkeit einer Intubation und mechanischen Beatmung sollten kritisch Kranken und deren Familien erklärt werden. Eine stets zu stellende Frage ist „Wird das Ergebnis der Untersuchung die medizinische Behandlung verändern?“ Falls die Antwort „Nein“ ist, ist es sinnvoller die Untersuchung zu verschieben.

Die Bronchoskopie hat sich wiederholt als extrem sichere Untersuchung erwiesen. Der Patient vertraut Ihrer Einschätzung. Sie gehen mit dem Patienten eine Abmachung ein. Neugierde über die Erkrankung, das Ergebnis der Untersuchung oder eine Macho Haltung wie „Ich kann das“ klingen nett, haben aber im Zusammenhang mit Medizinethik und Moralität keinen Platz. Nun nach dieser kurzen Bemerkung zurück zur Frage… Die American Thoracic Society hat lediglich vier Kontraindikation einer Bronchoskopie gelistet. Diese sind die Abwesenheit einer informierten Einwilligung, Unerfahrenheit des Untersuchers, inadäquate bauliche Voraussetzungen und die fehlende Möglichkeit einer adäquaten Oxygenation während der Untersuchung. Längere Hypoxämie während der Untersuchung kann zu kardialen Arrhythmien, einem Myokardinfakrt, Veränderungen des mentalen Status, und respiratorisches Versagen. Tatsächlich gehen manche Experten davon aus, dass unkkorrigierbare Hypoxämie, ein Hypertonus und ein erhöhter intrakranieller Druck sind relative Kontraindikationen für die Durchführung einer Bronchoskopie. Jedes untersuchungsbezogene Ereignis wie eine Blutung oder post-lavage Hypoxämie können eine hypoxämische Episode verstärken oder verlängern. Lehrbücher schätzen die Bronchoskopie weniger sicher bei Patienten mit kürzlicher oder instabiler Angina, Hyperkapnie, pulmonaler Hypertonie, und fortgeschrittenes Alter. Spezifische Daten für dieses „erhöhte Risiko“ sind kontrovers.

Frage I.6: Ursprünglich war das flexible Bronchoskop so entwickelt worden, dass es wie unten dargestellt gehalten wird. Ein Grund dafür ist

A. Der Untersucher muss immer hinter dem Patienten stehen; daher ist es für die Kontrolle des Gerätes am besten dieses in der linken Hand zuhalten.
B. Dr. Ikeda, der Erfinder des flexiblen Bronchoskops, war Linkshänder.
C. Der Untersucher muss immer auf der rechten Seite des Patienten stehen: daher ist es für die Kontrolle des Gerätes am besten dieses in der linken Hand zu halten, sodass die rechte Hand des Bronchoskopeurs am nächsten zum Patienten ist.
D. Der Untersucher muss immer auf der linken Seite des Patienten stehen; daher ist es für die Kontrolle des Gerätes am besten dieses in der linken Hand zu halten, sodass die rechte Hand des Bronchoskopeurs sich am nächsten am Patienten befindet.

Antwort I.6: B

Der Erfinder des flexiblen Bronchoskops war Linkshänder! Es ist tatsächlich nicht von Bedeutung auf welcher Seite man während der Durchführung einer flexiblen Bronchoskopie steht. Das Bronchoskop kann entweder in der linken oder der rechten Hand gehalten werden, abhängig von den persönlichen und den Vorzügen des Ausbilders, und wo man seine Assistenten positioniert.

Wenn das Bronchoskop in der rechten Hand gehalten wird (wie in der Abbildung gezeigt) und man auf der rechten Seite des liegenden Patienten steht, ist die freie linke Hand am nächsten zum Kopf des Patienten und kann das Bronchoskop an der Einführungsstelle halten.

Ähnlich sieht es aus, wenn der Bronchoskopeur auf der linken Patientenseite steht und das Bronchoskop in der linken Hand hält, sodass die rechte freie Hand sich möglichst nah am Kopf des Patienten befindet.

Frage I.7 Eine maximale Flexion des distalen biegsamen Endes des flexiblen Bronchoskops wird erreicht durch folgende Antwortmöglichkeit

A. Bewegung des Daumens ach oben
B. Bewegung des Daumens nach unten

Antwort I.7: B

Eine Bewegung des Daumens nach unten sorgt für eine maximale Flexion der biegsamen Spitze. Zangen oder andere Instrumente sollten aufgrund des Risikos einer Beschädigung des Arbeitskanals bei maximaler Flexion des Bronchoskops niemals gewaltsam vorgeschoben werden. Eine maximale Flexion könnte notwendig werden um die apikalen Segmente des Oberlappens zu erreichen, ist andererseits eher selten notwendig, da ein einfaches Drehen im Handgelenk die meisten Bewegungen des Bronchoskops ermöglicht.

Die Flexion-Extension Bewegung ist insbesondere hilfreich um das erste Segment des Mittellappens (leichte Flexion), dann den oberen Segmentbronchus des rechten Unterlappens (leichte Extension) zu erreichen ohne das Bronchoskop zu bewegen.

Frage I.8 Jede der folgenden Antworten wird als „schlechte Technik“ im Umgang mit dem Bronchoskop angesehen, **außer**

A. Drehen des Einführungsstücks anstatt das gesamte Instrument entlang seiner longitudinalen Achse zu drehen.
B. Ein Vorschieben des Bronchoskop durch eine Vorwärtsbewegung des Handgriffs
C. Versuchen ein Instrument durch ein vollständig flektiertes distales Ende des Bronchoskop vorzuschieben
D. Ein Halten des Bronchoskops „in der Mittellinie“ der Atemwege möglichst während der gesamten Dauer der Untersuchung

Antwort I.8 E

„Bleiben Sie in der Mitte“ ist ein von zahlreichern Ausbildern der Bronchoskopie oftmals verwendeter Satz. Es verschafft dem Bronchoskopeur eine bessere Sicht innerhalb der Atemwege und verhindert unnötige Schleimhautverletzungen, Würgen, Deglutination und Husten und maximiert die Möglichkeiten zur Flexion und Extension. Das Drehen des Einführungsstücks sollte vermieden werden und kann die fragilen Fasern eines fiberoptischen oder eines Videobronchoskops beschädigen.

Zu starken Druck auf die Nasenöffnung eines Patienten auszuüben, während man das distale Ende des Einführungsstücks in der Hand hält, verursacht Unbehagen des Patienten. Man könnte dabei die Nase des Patienten verletzen, Nasenbluten verursachen, mit dem Finger in das Auge des Patienten gelangen, die Lippe des Patienten verletzen, oder eine losen Zahn dislozieren. Ein Instrument wie beispielsweise eine Zange mit Gewalt durch das vollständig flektierte Bronchoskop vorzuschieben ist ein großes „no go“, weil hier ein großes Risiko besteht den Arbeitskanal des Bronchoskops zu verletzen.

Ein Vorschieben des Bronchoskops indem der Handgriff nach unten gedrückt wird, verusacht ein starkes Verbiegen des proximalen Ende des Instrumentes. Dies zwingt den Bronchoskopeur dazu sich mit den Schultern nach vorne zu beugen, was eine schlechte Körperhaltung und im Verlauf hunderter Bronchoskopien Rückenschmerzen zur Folge haben kann. Zudem kann es schwieriger sein und möglicherweise schädigend für das Bronchoskop Instrumente über den Arbeitskanal vorzuschieben. Dies trifft insbesondere auf die tramnsbronchiale Nadelbiopsie zu! Es ist eleganter sich leicht nachhinten zu lehnen, die Schultern gerade zu machen, und das Einführungsstücks des Bronchoskops zu begradigen, indem man ein wenig vom Patienten zurücktritt. Das Bronchoskop im Ganzen wird vorgeschoben (Einführungsstück und Handgriff).

Idealerweise kann das Bronchoskp vorgschoebn werden während der Patient einatmet, und wird, falls notwendig, zurückgezogen, wenn der Patient ausatmet. So bleiben der Bronchoskopeur, das Bronchoskop und der Patient während der gesamten Untersuchung „im Einklang“.

Frage I.9: Eine sensorische Anästhesie von der Epiglottis bis zu den Stimmbändern wird durch die Betäubung welcher der folgenden Nerven erreicht.

A. Fasern des N. sphenopalatinus
B. N. glossopharyngeus
C. N. laryngeus recurrens
D. N. laryngeus superior
E. Der zweite Ast des N. trigeminus (N. maxillaris)

Antwort I.9 D

Die Anästhesie des N. laryngeus superior hat eine Unterbrechung der sensorischen Innervation der Zungenbasis, der Epiglottis, der Fossa priformis und der Valleculae zur Folge. Die Anwendung von vernebelten Lokalanästhetika ist gewöhnlich ausreichend. Der Nervus glossopharyngeus innerviert das hintere Drittel der Zunge, den Bereich um die Tonsillen und den Oropharynx. Eine beidseitige Blockade des N. glossopharyngeus (erreicht durch eine Injektion hinter dem Gaumenbogen) kann zu einem kompletten Erlöschen des Würgereizes resultieren. Dies kann in plötzlicher respiratorischer Verschlechterung durch eine Paralyse der pharyngealen Muskulatur und der Zungenbasis.

Eine bilaterale nasal Applikation von Anästhetika verschafft eine teilweise Anästhesie des hinteren Pharynx, indem es die sphenopalatinen Nervenfasern betäubt. Der Nervus laryngeus recurrens ist für die sensorische und motorische Innervation der intrinsichen Muskulatur des Pharynx zuständig. Der zweite Trigeminusast sichert einen Großteil der sensorischen Innervation der Nasenscheimhaut.

Frage I.10: Die folgenden Antwortmöglichkeiten sind verantwortlich für einen schwierigen oder schmerzhaften Zugang des flexiblen Bronchoskops durch den Nasopharynx oder Oropharynx **außer**

A. Schwellung der Nasenschleimhaut
B. Seotumdeviation
C. Nasenpolypen
D. Hypertrophie der Conchae nasales
E. Vergrößerte Mandeln

Antwort I.10: E

Eine Schleimhautschwellung kann oftmals durch dieAnwendung von Kokain (unter Verwendung kleiner Wolltupfer) oder anderer Vasokonstriktoren (Lidocain mit Epinephrin), was den Durchmesser zur Passage der Nase vergößern und das Risiko einer Blutung minimieren kann. Wenn eine Schleimhautschwellung bemerkt wird, sollten Patienten gewarnt werden, dass die Passage mit dem Bronchoskop als unangenehm empfunden werden kann. Es sollten ausreichende Mengen Gleitmittel und Lokalanästhetika angewendet werden.

Patienten mit einer Nasenseptumdeviation, Nasenpolypen und Hypertrophie der Concha nasales könnten ebenfalls Unbehagen während bei der Einführung des flexiblen Bronchoskops verspüren. Es sollte eine ausreichend Lokalanästhesie topisch zur Anwendung kommen, und der Bronchoskopeur sollte nicht zögern die Einführung über kontralaterale Seite zu versuchen. Wiederholte erfolglose Versuche sollten vermieden werden, da sie mit Unbehagen des Patienten, dem Risiko einer Blutung und einem Vetrauensverlust der Patientinnen verbunden sind (Bronchoskopie Assistenten/innen sehen dies ebenfalls nicht gerne). Es ist daher der Wechsel auf einen transoralen Zugangsweg zu bevorzugen.

Vergrößerte Mandeln (auch als Tosillae nasopharyngeae bekannt) im Bereich der Schleimhaut der Hinterwand des Nasopharynx können eine teilweise Obstruktion der Atemwege verursachen, die ein nasopharyngeales Einführen des Endotrachealtubus verhindert, aber gewöhnlich nicht das Einführen des flexiblen Bronchoskops verhindert.

Frage I.11: Welches der folgenden Lokalanästhetika sollte bei einem Patienten verwendet werden, der eine schwere allergische Reaktion auf Novocain während des letzten Zahnarztbesuchs entwickelt hat.

A. Lidocain
B. Benzocain
C. Tetracain
D. Kokain
E. Jedes der genannten

Antwort I.11: A

Es gibt zwei Familien der Lokalanästhetika; dies sind zum einen die Amide: Bupivacain (Marain), lidocain (Xylocain), Mepivacain (Carbocain), Ropivacain (Naropin) und zum anderen die Ester: Procain (Novocain), Kokain, und Benzocain, und Tetracain (Pontocain). Ein Weg sich zu merken welches Medikament zu welcher Gruppe gehört, ist es sich zu merken, dass Medikamente mit einem „i“ zu den Estern gehören, während solche mit zwei „i“ zu den Amiden gehören.

Allergische Reaktion (gewöhnlich Hautausschlag, Urtikaria, Larynxödem oder Bronchopasmus) und eine Anaphylaxie treten häufig innerhalb derselben Wirkstoffgruppe auf, aber deutlich seltener zwischen beiden Gruppen. Wenn ein Patient eine Allergie auf ein Medikament einer Wirkstoffgruppe berichtet, ist die Anwendung eines Medikamentes der anderen Wirkstoffgruppe in der Regel sicher. Nichtsdestotrotz können Konservierungsstoffe im Herstellungsprozess der Medikamente Kreuzreaktionen hervorrufen. Eine Allergie kann daher auch auftreten, wenn verschiedene Medikamente verwendet werden, insbesondere in der Ester Klasse.

Da einige Konservierungsmittel dem Allergen para-aminobenzoesäure (PABA) ähneln, sind viele der allergischen Reaktionen durch eine Antikörperantwort auf das Konservierungsmittel und nicht auf das Lokalanästhetikum zurückzuführen. Lokalanästhetika der Ester-Klasse bilden der PABA strukturell ähnliche Metabolite und sind daher öfter mit allergischen Reaktionen einhergehend. Wenn ein Patient eine allergische Reaktion auf eine Substanz der Ester-Gruppe hatte, ist es fast sicher einen Wirkstoff der Amid-Gruppe zu verwenden. Manche Apotheken stellen „Konservierungsmittel freie“ Medikamentenzubereitungen zur Verfügung. Echte Allergien auf Lidocain sind extrem selten und meist ist die „allergische“ Reaktion eine unerwünschte Wirkung des Epinephrins oderds Phenylnephrins, welches in der Zubereitung enthalten ist. Allergische Reaktionen und Medikamenten-bezogene Komplikationen können verhindert werden, indem (1) der Patient immer über Medikamentenallergien gefragt wird bevor die Untersuchung durchgeführt wird, (2) die geringste notwendige Menge an Lokalanästhetika verwendet wird, insbesondere bei älteren Patienten oder solchen mit wichtigen Komorbiditäten, auf Medikamentenreaktionen oder unerwünschte Nebenwirkungen geachtet wird.

Frage I.12: Wie die offizielle und gemeinhin akzeptierte Bezeichnung für die unten abgebildete Epiglottis?

A. Omega oder kindliche Epiglotis
B. Hufeisen Epiglottis
C. U-förmige Epiglottis
D. Normal erscheinende Epiglottis

Antwort I.12: D

Dies ist eine normal erscheinende Epiglottis. Bei männlichen Erwachsenen ist der Larynx 5-7 cm lang und liegt gegenüber des 4., 5. und 6. Wirbelkörpers. Er ist bei Frauen gewöhnlich kürzer und kleiner. Die untere Grenze des Cricoids ist der unterste Teil des Larynx. Das Cricoid ist der engste Teil der kindlichen Atemwege (während die Glottisöffnung oder Rima glottidis, die engste Stelle der oberen Atemwege bei Erwachsenen darstellt).

Die zwei Aryknorpeln sind pyramidenförmig und bilden mit der oberen Begrenzung des Criciods eine gelenkartige Verbindung. Oberhalb dessen befinden sich die Cartilago corniculatae. Die Stimmbänder, auch Ligamentes vocales genannt, setzen posterior der Basis der Aryknorpel an, während die Stimmtaschen, auch Ligamentes vestibulares genannt, an der Seitwand der Aryknorpel ansetzen.

Der Knorpel der Epiglottis ist ein einzelner Knorpel, der sich hinter der Zungenbasis befindet. Der Knorpel der Epiglottis setzt an der Zunge durch eine mediane und die zwei lateralen glossoepiglottischen Taschen an. Die Absenkung zwischen der lateralen und medianen Falte werdn Valleculae genannt. Bei Kindern und manchen Erwachsenen ist die Epiglottis elongiert und gebogen. Dies wird als kindliche, elongierte oder Omega Epiglottis bezeichnet.

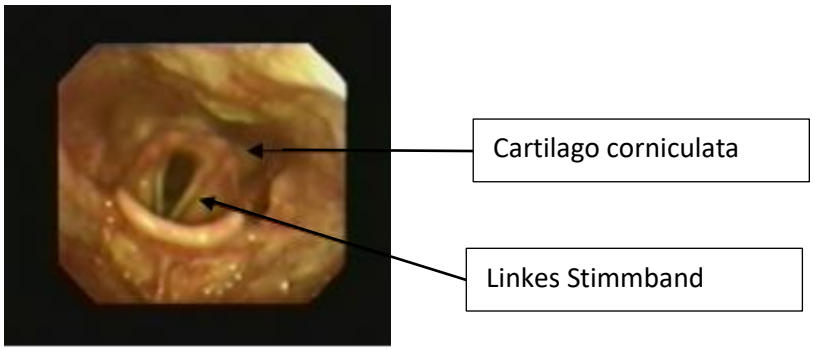

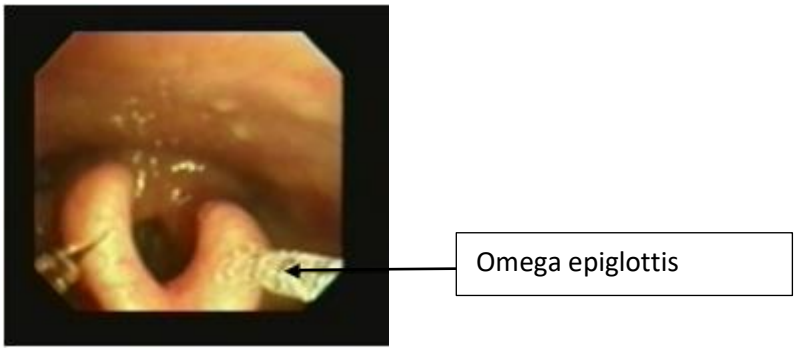

Frage I.13: Stellen Sie sich vor, Sie wurden in Ihrem Krankenhaus darum gebeten die Bronchoskopie als Untersuchungsmethode zu etablieren. Sie stellen fest, dass Ihr Erfolg, Einkommen und die zukünftige Finanzierung Ihres Krankenhauses von der klinischen Aktivität abhängen. Sie stellen auch fest, dass das Aufgeben einer Untersuchungsmethode für Ihre Ziele nicht förderlich sein wird. Sie haben mit zahlreichen Kollegen gesprochen, die sich in ähnlichen Situationen befanden. Eine Möglichkeit beschäftigt zu bleiben und Bronchoskopien bei buchstäblich jedem Patienten durchzuführen, ist zu sagen, dass

A. Die Bronchoskopie ist bei jedem Patienten mit einem Atmungsorgan gerechtfertigt.
B. Die Bronchoskopie ist bei jedem Patienten mit einem auffälligen Röntgen-Thorax gerechtfertigt.
C. Die Bronchoskopie ist bei jedem Patienten gerechtfertigt, da Sie sich in einem Trainingsprogramm befinden.
D. Die Bronchoskopie ist gerechtfertigt um rechtliche Fragen zu umgehen.
E. Die Bronchoskopie ist gerechtfertigt um den zuweisenden Arzt zufrieden zu stellen.

Antwort I.13: E

Keine der oben genannten Antworten ist ethisch, moralisch oder medizinisch gerechtfertigt. Waren Sie unsicher, in Zweifel und antworteten daher das „geringere Übel“ E? Zu sagen, dass die Bronchoskopie durchgeführt wird um die zuweisende Ärztin zufrieden zu stellen, ist wahrscheinlich die erträglichste Haltung für das eigene Gewissen, auch wenn sie moralisch nicht unbedingt angebracht ist. Manch jemand könnte die Untersuchung zusätzlich mit der Begründung rechtfertigen, dass die Bronchoskopie sicher sei und minimales Unbehagen beim Patienten verursache. Nichtsdestotrotz würde eine niemand einen Chirurgen zur Operation bitten, wenn diese nicht medizinisch indiziert und zu rechtfertigen wäre. Dasselbe gilt auch für minimal invasive Eingriffe.

Obwohl es hierzu keine wissenschaftlichen Studien gibt, wurde bereits jede der oben genannten Antwortmöglichkeiten entweder spaßend oder ernsthaft bei Bronchoskopie Versammlungen genannt. Es ist die moralische und ethische Verantwortung eines Bronchoskopeurs die Bronchoskopie nur dann anzuwenden, wenn sie medizinisch indiziert ist und andere im Gesundheitswesen tätige Personen über die Indikationen der Bronchoskopie, potentielle Gefahren und über alternative Verfahren aufzuklären, auch wenn es die Zuweisung zu anderen Ärzten bedeutet.

In einem Trainingsprogramm, einer Computersimulation, Fallberichten, Lehrangeboten, Vorlesungen und Videokonferenzen können Lernende die angebrachten und gerechtfertigten Indikationen für jedes Verfahren, das sie bereits jetzt oder in der Zukunft durchführen, lernen. Wenn die Bronchoskopie aus anderen Gründen, beispielsweise um rechtlichen Fragen aus dem zu gehen oder „weil der Patient sicher sein will, dass die Diagnose Krebs ausgeschlossen wurde“ durchgeführt wird, sollte es den Lernenden erlaubt sein, die Gespräche zwischen dem Bronchoskopeur und dem Patienten mit zu verfolgen, damit Fehlwahrnehmungen und Missverständnisse über die medizinische Rechtfertigung der Untersuchung vermieden werden.

Frage I.14: Jede der folgenden. Aussagen bezüglich des Effektes der flexiblen Bronchoskopie auf die kardiovaskuläre Hämodynamik sind korrekt, **außer**

A. Die flexible Bronchoskopie sorgt für eine erhöhten Sauerstoffverbrauch (VO_2), eine Verringerung des gemischt-venösen Sauerstoffgehaltes (SvO_2), während die Sauerstoffzufuhr (DO_2) unverändert bleibt.
B. Die flexible Bronchoskopie erhöht den Cardiac index (CI) um mindestens 10-15%.
C. Die flexible Bronchoskopie erhöht die Pulsfrequenz, und es wurde eine Korrelation zwischen dem Auftreten von Arrhythmien und der Tiefe der Sauerstoffentsättigung gesehen, jedoch nicht mit dem Vorhandensein einer kardiovaskulären Erkrankung oder einer chronisch obstruktiven Bronchitis.
D. Eine vorhandene koronare Herzerkrankung scheint nicht die Häufigkeit von Bronchoskopie bezogenen myokardialen Ischämien zu erhöhen, solange Vorkehrungen getroffen werden (Nutzung eines Sauerstoffgerätes, vorsichtige Verwendung einer Sedierung, schnelle Durchführung der Untersuchung).
E. Die Auswirkungen der flexiblen Bronchoskopie auf das kardiovaskuläre System und die Sauerstoffsättigung enden, wenn das Bronchoskop aus den Atemwegen entfernt wird.

Antwort I.14: E

Die Auswirkungen der flexiblen Bronchoskopie auf die kardiovaskuläre Funktion und Sauerstoffsättigung hakten für einige Minuten an und bezüglich der Sauerstoffsättigung sogar für einige Minuten nachdem das Bronchoskop aus den Atemwegen entfernt wurde. Die meisten Studien über die hämodynamischen Effekte der Bronchoskopie wurde an kritisch kranken und mechanisch beatmeten Patienten und nur sehr wenige an wachen, nicht intubierten Patienten durchgeführt.

Die Effekte der Untersuchungsdauer und der Patientenposition wurden nicht ausgiebig untersucht. Potenziell einhergehende Faktoren, welche die hämodynamischen Effekte verändern können, sind vorhanden Grunderkrankungen, Medikamenteneinnahme und wache Sedierung.

Frage I.15: Wenn es um digitale Fotografie geht, Videoaufnahmen, Fernsehen oder fluoroskopische Bildverstärker ist der Begriff „Auflösung“ definiert als

A. Anzahl der Pixel pro Quadratzentimeter
B. Anzahl der Linien pro Zoll oder Linie pro Millimeter
C. Helligkeit eines Bildes auf dem Bildschirm
D. Schärfe eines Bildes auf dem Bildschirm

Antwort I.15: B

Auflösung ist definiert als die Anzahl an Linien pro Zoll oder Linienpaaren pro Millimeter. Im Allgemeinen wird der Begriff Bildauflösung verwendet, wenn es darum geht die Qualität eines Bildes zu beschreiben. Bei fluoroskopischen Bildverstärkern ist die Auflösung gewöhnlich am besten in der Mitte des Bildes, wo das Bild heller ist und weniger geometrische Verzerrung besteht. Bei Fernsehen und Videoaufnahmen hängt die Auslösung von der Art der verwendeten Ausrüstung und technischen Abstimmungen ab. Zum Beispiel, ein Fernsehreceiver kann meist 320 vertikale Balken und weiße Streifen erzeugen, während fortschrittlichere Systeme über 560 Linien auflösen können.

Ein typischer VHS (Video Home System) löst ungefähr 250 Linie, und ein S-VHJS (Separate, or Super VHJS) Rekorder etwa 400 Linien auf. In der digitalen Fotografie bezieht sich die Auflösung auf die Anzahl an Pixeln pro linearem Zoll (ppi) einer Bildes. Eine Auflösung von 72 ppi bedeutet daher 72 Pixel horizontal und 72 Pixel vertikal, oder 5184 Pixel für jeden Zoll zum Quadrat eines Bildes. Mit weniger Pixeln geht mehr Detailauflösung verloren.

Frage I.16: Wenn man ein C-Arm Fluoroskop verwendet,ist die Strahlenbelastung für den Patienten höher, wenn

A. Die Strahlenquelle näher an der Tischoberseite ist
B. Die Srahlenquelle weiter von der Tischoberseite entfernt ist
C. Der Abstand der Strahlenquelle vom Tisch ist irrelevant

Antwort I.16: A

Die Strahlenbelastung werden an der Tischoberseite gemessen. Sie sind deutlich erhöht, wenn sich die Röntgenröhre, welche standardmäßig eine rotierende Anodenröhre ist, die mit deutlich geringerer Ladung arbeitet als jene, die in der konventionellen Radiologie angewendet wird, näher als 12 Zoll (etwa 30 cm) zur Tischoberseite befindet. Gitter in der Röntgenröhre erlaubven dem Durchführenden die Größe und Form des Röntgenstrahles zu regulieren.

Frage I.17: Welche der folgenden Aussagen, die sich auf Bronchoskopie bezogene Komplikationen bezieht ist am wenigsten durch anekdotische Erfahrungen oder klinische Studie zu belegen.

A. Fieber und Schüttelfrost können 6-8 Stunden nach einer Bronchoskopie auftreten.
B. Vorübergehende pulmonale Infiltrate nach durchgeführter bronchoalveolärer Lavage sollte in den Differentialdiagnosen mit neu aufgetretenen pulmonalen Infiltraten vorhanden sein.
C. Kontinuierliche Saugung während der Bronchoskopie kann das Tidalvolumen reduzieren und eine vorbestehende Hypoxämie verstärken.
D. Die meisten Bronchoskopie assoziierten Pneumothoraces treten einige Stunden nach der Untersuchung auf.
E. Eine leichte Sedation kann die Wahrscheinlichkeit einer respiratorischen Insuffizienz nach der Untersuchung erhöhen.

Antwort I.17: D

Die meisten Experten stimmen zu, dass die wahre Inzidenz von Bronchoskopie assoziierten Pneumothoraces nicht bekannt sein mag, obwohl ein Pneumothorax normalerweise während oder direkt nach der Bronchoskopie oder der bronchokopischen Lungenbiopsie auftreten. Daher sind Röntgen-Thorax Aufnahmen oder fluoroskopische Untersuchungen innerhalb von zwei Stunden nachdem Biopsien entnommen wurden, insbesondere wenn Patienten symptomatisch sind gerechtfertigt. Spät auftretende Pneumothoraces wurden berichtet, aber sind eher selten. Nichtdestotrotz sollten Patienten angehalten werden ihren Gesundheitsversorger oder die nächstgelegene Notaufnahme aufzusuchen um einen Röntgen-Thorax durchführen zu lassen sofern eine neu aufgetretene oder zunehmende Dyspnoe oder ein Schmerz innerhalb der ersten 24 Stunden einer bronchoskopischen Lungenbiopsie bemerkt werden.

Wenn ein Bronchoskopie assoziierter Pneumothorax auftritt, ist dieser meist klein. Sofern der Patient Symptome verspürt oder der Pneumothorax auf einem verlaufsweise durchgeführten Röntgen-Thorax zunimmt, ist eine Drainage mit kleinkalibriger Pleuradrainage oder einfacher Aspiration angezeigt. Viele Patienten können mit einer liegenden Pleuradrainage oder einem Heimlich-Ventil nach Hause entlassen werden, wenn sie klinisch stabil sind. Indikationen einer Krankenhausaufnahme sollten individuell gestellt werden. Pleuradrainagen sollten bei jeder Bronchoskopie verfügbar sein, da in sehr seltenen Fällen eine notfallmäßige Drainageanlage notwendig und dann lebensrettend sein kann.

Die andere mögliche Antwort wurde von verschiedensten Untersuchern dokumentiert. Das mögliche Auftreten von Fieber und Schüttelfrost veranlasst viele Bronchoskopeure dazu Acetaminophen nach der Untersuchung zu verwenden. Transiente pulmonale Infiltrate können auf Röntgenbildern oder Computertomographie gesehen werden und sollten nicht als neu aufgetretene Infektion fehlgedeutet werden. Es hat sich gezeigt, dass kontinuierliches Absaugen das tidalvolumen reduziert und offensichtlich erhöht eine zu starke Sedierung das Risiko einer respiratorischen Insuffizienz, und kann in manchen Fällen den Bronchoskopeur dazu veranlassen den Patienten vor der Untersuchung elektiv zu intubieren.

Van Sonnenberg, Cook, und TruClose Thoraxdrainagen für kleine iatrogene Pneumothoraces

Frage I.18: Die in der unteren Abbildung dargestellte Pathologie betrifft

A. Linke Stimmband
B. Rechte Stimmband
C. Epiglottis
D. Ary-Knorpel

Antwort I.18: **A**

Diese Ecchymose des linken Stimmbandes ist das Resultat eines erfolglosen Versuchs das flexible Bronchoskop durch die Stimmbänder in die Trachea einzuführen. Die Epiglottis ist in diesem Bild nicht sichtbar. Beide Stimmbänder sind gut sichtbar und sowohl das anteriore (Fußunkt des V) als auch das posteriore (Kommissuren) sind dargestellt. Die Ary-Knorpel (welche in der Abbildung nicht sichtbar sind) befinden sich jeweils an einer Seite der Basis des V.

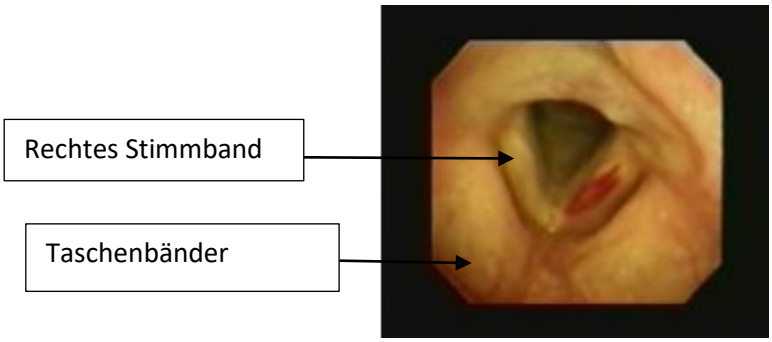

Fragen I.19: Der Larynx, welcher in der unteren Abbildung zu sehen ist, gehört zu

A. Einem Mann
B. Einer Frau
C. Einem Pferd

Antwort I.19: **B**

Der dargestellte Larynx gehört zu einer Frau. Der dreiecksförmige anteriore Aspekt der „Rima glottidis (der mittlere Bereich zwischen den Stimmbändern)“ ist gut sichtbar. Die Stimmbänder eines Amnnes sind normalerweise dicker als die einer Frau und die Öffnung der Glottis eines Mannes ist bei voller Abduktion und tiefer Einatmung größer (im Mittel etwa 19 mm). Die Glottis einer erwachsenen Frau ist gewöhnlich kleiner als die eines Mannes (im Mittel ist die Rima glottidis einer Frau 12 mm weit bei maximaler Abduktion der Taschenfalten).

Die Plica vocales bewegen sich mit der Atmung, während die Plica vestibulares darüber sich nicht bewegen. Bei Pferden würde der große Abfall des Luftdruck während der Einatmung zu einem Kollaps des Larynx führen, wenn es den M. abductor cricoarythenoides nicht geben würde. Während Übungen sorgt die praktisch dauerhaft vorhandene Kontraktion dieses Muskels für eine Dilatation des Larynx, indem die Ary-Knorpel und das Stimmband aus dem Luftstrom gezogen werden.

Manche Pferde entwickeln eine Hemiplegie des linken N. laryngeus recurrens. In diesem Fall sorgt die Paralyse des dorsalen M. cricoarytenoideus dafür, dass die Ary-Knorpel und die Stimmbänder auf der betroffenen Seite während der Einatmung in den Larynx kollabieren und die Atemwege verschließen. Nebenbei sind ähnliche Beobachtungen auch bei Menschen gemacht worden! Anders als jedoch bei Pferden, wo die Ursache oft erblich begründet ist, ist der Grund oft ein Tumor, eine Infektion oder ein Trauma.

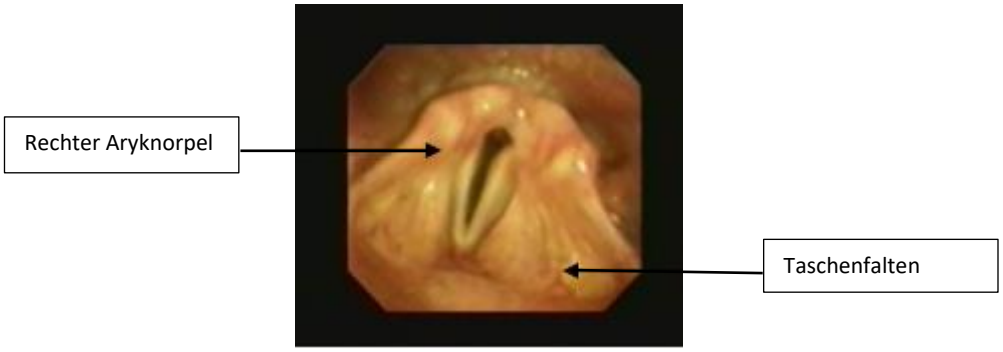

Frage I.20: Die anatomische Struktur, welche in der unteren Abbildung dargestellt wird, ist

A. Die engste Stelle der menschlichen Atemwege
B. Die engste Stelle der kindlichen Atemwege
C. Die engste Stelle der Atemwege einer weiblichen Erwachsenen
D. Die engste Stelle der Atemwege eines männlichen Erwachsenen

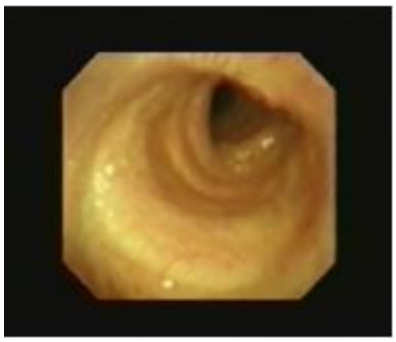

Antwort I.20: B

Das Cricoid ist die engste Stelle der kindlichen Atemwege. Die Glottis ist die engste Stelle der Atemwege eines Erwachsenen. Wenn man mit der Bronchoskopie eines Kindes beauftragt wird, ist es wichtig sich daran zu erinnern, dass die Epiglottis und der Larynx gewöhnlich weiter vorne liegen und die Trachea biegsamer und stärker kollaptisch ist und dass das Gewebe und die Mukosa in Mund und Pharynx loser sind.

Wenn eine Intubation notwendig sind, sollte die endotracheale Intubation bei Kindern unter 8 Jahren ohne Blockung erfolgen. Der äußere Durchmesser des Endotrachealtubus sollte ungefähr den Durchmesser des Nasenlochs des Kindes haben. Es dennoch besser das in den meisten Notfallräumen vorhandene Broeslow´sche Maßband zu verwenden.

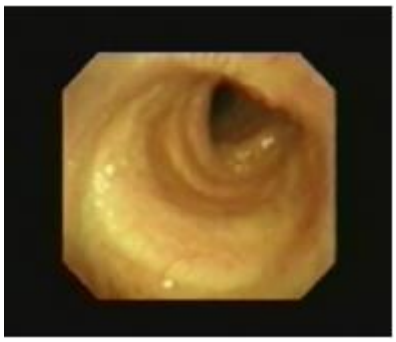

Frage I.21: Die durchschnittliche Querschnittsfläche der Luftlöhre eines 30-jährigen männlichen Erwachsenen beträgt

A. 1,5 cm^2
B. 2,8 cm^2
C. 3,2 cm^2
D. 5,0 cm^2

Antwort I.21: B

Die durchschnittliche Querschnittsfläche der Trachea eines männlichen Erwachsenen beträgt 2,8 cm^2. Die durchschnittliche Querschnittsfläche, die Länge der Trachea, der Durchmesser und das Volumen korrelieren mit der Körpergröße. Bei im Alter von 30 Jahren beträgt die durchschnittliche Querschnittsfläche etwa 2,8 cm^2 mit einer auf circa 3,2 cm^2 zunehmenden Größe im Alter von 60 Jahren. Die Querschnittsfläche einer Frau ist etwa 40% kleiner als die eines Mannes.

Der Trachealindex ist durch das Verhältnis von transversalem und sagittalem Durchmesser charakterisiert. Normalerweise liegt der Trachealindex bei circa 1 (der transversale Durchmesserist gewöhnlich ein paar Millimeter kleiner als der sagittale Durchmesser). Eine Säbelscheidentrachea beispielsweise hat einen reduzierten Trachealindex (der TI ist 0,6 oder weniger), weil der sagittale Durchmesser groß und der transversale klein ist.

Frage I.22: Wie würden Sie die unten dargestellte Trachea beschreiben.

A. Normale C-Form
B. Normale U-Form
C. Normale Hufeisenform
D. Abnormale Säbelscheiden-Form
E. Abnormale Halbmond-Form

Antwort I.22: **B**

Dies ist eine normale U-geformte Trachea (obwohl manch einer sie als dreieckig bezeichnen würde) eines älteren Mannes mit verstärkter Verknöcherung und hervorstehenden Knorpelringen. Der Durchmesser eines Erwachsenen ist gewöhnlich im Alter von 20 Jahren erreicht. Die Trachea besteht aus einem cervikalen extrathorakalen Segment (dieses umfasst die sechs ersten Trachealspangen und das Ende des Manubriums), und ein intrathorakales Segment, das etwa 2/3 der Länge der Luftröhre bis zur Carina ausmacht.

Länge, Durchmesser, Volumen und Querdurchmesser korrelieren mit der Körpergröße. Die Querschnittsfläche nimmt dem Alter zu, wahrscheinlich als Resultat des altersbedingten Nachlassens der elastischen Rückstellkräfte. Die Querschnittsfläche eines Mannes ist etwa 40% größer als die einer Frau. Ein transversaler Durchmesser von 25 mm und ein sagittaler Durchmesser von 27 mm sind die oberen Grenzen, welche gewöhnlich beim Mann genannt werden. Die untere Normgrenze für den transversalen und sagittalen Durchmesser ist etwa 13 mm bei Männern und 10 mm bei Frauen.

Die C-geformte Trachea ist die beim Erwachsenen am häufigsten beschriebene Querschnittsform (49%). Die zweithäufigste ist die U-förmige (27%). Eine Säbelscheiden und halbmondförmige Trachea können als Teil einer chronisch obstruktiven Bronchitis gesehen werden und werden bei Patienten mit anderen pulmonalen Erkrankungen gefunden.

U-förmige Trachea

Fragen I.23: Eine 29-jährige Frau mit Wegener Granulomatose und zunehmender Kurzatmigkeit unterzieht sich einer flexiblen Bronchoskopie. Basierend auf dem Gesehenen sollten Sie

A. Versuchen das Bronchoskop hinter die subglottische Striktur vor zu schieben um deren Länge zu messen
B. Eine Ballon-Angioplastie anfordern um die Striktur unmittelbar zu dilatieren
C. Eine Endotrachealtubus anfordern, dann versuchen das Bronchoskop hinter die Striktur zu schieben um festzustellen, ob diese einfach oder komplex ist
D. Die Untersuchung abbrechen und das Bronchoskop entfernen. Behalten Sie den Patienten unter Beobachtung und erwägen Sie eine Vorstellung in der HNO-Klinik, Thoraxchirurgie oder interventionellen Bronchoskopie.

Antwort I.23: D

Die Untersuchung fortzusetzen und die Striktur versuchen zu dilatieren ist potenziell gefährlich. Ein subglottisches Ödem oder ein Reflexlaryngospasmus sind potenziell lebensbedrohlich. Denken Sie daran, „Nehmen Sie nie etwas, das Sie nicht zurückgeben können“. Bevor man weiter macht, sollte man bereit sein eine notfallmäßige Tracheostomie durchzuführen. Es mag auch notwendig eine starre Bronchoskopie durchzuführen sofern sich die Stenosen auf in verschiedenen Abschnitten im Bronchialsystem befinden. Obwohl ein M. Wegener initial nur die Subglottis betreffen mag, was gewöhnlich zu einer ernsten subglottischen Verengung führt, kann die Erkrankung auch die obere oder die gesamte Trachea oder gar die Lobar- und Segmentbronchien betreffen.

Daher ist es klüger die Untersuchung in der Hand eines erfahrenen Bronchoskopeurs durchführen zu lassen, der in der Lage ist einen multidisziplinären Ansatz zu diesem schwierigen Atemweg und der systemischen vaskulitischen Erkrankungen zu finden. Weniger als 10% der Patienten mit M. Wegenerhaben zeigen eine tracheobronchiale Beteiligung der Erkrankung. Das Ansprechen auf eine zytotoxische Therapie und Corticosteroide ist variabel. Bei Patienten mit systemischem M. Wegener erhöht die kombinierte Therapie das Überleben und verringert das Risiko eines Rückfalls im Vergleich zu Corticosteroiden alleine.

Die Antwort A ist natürlich möglich, wenn man nur einen 3 mm kleines Bronchoskop verwendet. In diesem Fall, kann Sekret hinter Striktur den Arbeitskanal verstopfen. Es könnte dennoch gemacht werden um die Unversehrtheit der der distalen Atemwege zu dokumentieren und die Länge der Striktur zu messen. Eine direkte Aufdehnung der Striktur kann gefährlich sein, es sei denn alle notwendigen Materialien für eine Ballondilatation (und andere interventionelle Techniken) sind sofort verfügbar. Diese Strikturen können sehr fest sein, was eine unbeabsichtigte tracheale oder bronchiale Ruptur möglich macht. Hinsichtlich eines Passierens des Endotrachelatubus durch diese Striktur…solch ein Manöver ist wahrscheinlich nicht erfolgreich, selbst wenn ein 5/6# ungeblockter Tubus verwendet wird. Nichtsdestotrotz wird einen das Einführen des Tubus keine Einschätzung darüber ermöglichen ob die Striktur komplex oder simpel ist, was eine vorsichtige Beurteilung einer Beteiligung des Knorpels, die Inspektion der Atemwegsschleimhaut, Vorhandensein von zusätzlichen Strikturen und das Vorhandensein einer Malazie ermöglicht.

Frage I.24: Die blutungsbedingte Morbidität und Mortalität nach einer flexiblen Bronchoskopie ist meist zurück zuführen auf

A. Eine massive pulmonale Hämorrhagie
B. Eine Hypoxämie und respiratorische Insuffizienz, welche auf die Füllung des respiratorsiches Totraums zurückzuführen ist
C. Arrhythmien durch die Hypovolämie
D. Eine Hypotension und einen Myokardinfarkt

Antwort I.24: B

Der ventilatorische Totraum besteht aus dem linken Hauptbronchus, dem rechten Hauptbronchus und der Trachea. Dieser Raum kann sich komplett mit nur 150 ml Blut oder Flüßigkeit füllen, was zu Hypoxämie und respiratorischem Versagen führen kann. Aus diesem Grund muss die Unversehrtheit der kontralateralen Atemwege erhalten bleiben während der Bronchoskopeur versucht die Blutung zu stoppen. Eine massive Hämorrhagie ist selten und tritt gewöhnlich nur auf, wenn große Gefäße oder Bronchialarterien während einer Laserresektion oder bronchoskopischer Tumorentfernung perforiert werden. Die Erfahrung lehrt, dass Blutungen auch bei Patienten mit Urämie, Thrombozytopenie, Nierenzellkarzinom, und Karzinoid zu beachten sind.

Frage I.25: Eine Patientin mit Brustkrebs und venöser Thrombembolie befindet sich unter Therapie mit Marcumar. Ihr INR ist 2,1. Die flexible Bronchoskopie ist für morgen terminiert. Eine bronchoalveoläre Lavage und eine Biopsie sind geplant. Sie sind über eine periprozedurale Blutung besorgt. Sie können sich für eine der folgenden Vorgehensweisen entscheiden.

A. Sie überweisen den Patienten zu jemand anderem.
B. Sie führen die Bronchoskopie durch. Es gibt keinen Grund Marcumar zu pausieren.
C. Sie pausieren Marcumar lediglich für den Tag der Untersuchung.
D. Sie pausieren Marcumar heute und morgen, verabreichen 2,5 mg Vitamin K per os heute und wiederholen die INR Messung am Tag der Untersuchung
E. Sie verabreichen 10 mg Vitamin K intravenös. Fresh frozen plasma sollte für die Untersuchung verfügbar sein, sofern es benötigt wird.

Antwort I.25 C

Nun ja, es handelt sich hier nicht um eine Fangfrage aber die dieses Problem tritt recht häufig auf. Auch wenn Sie jede der möglichen Antworten wählen könnten, ist es wahrscheinlich sicher mit der Bronchoskopie fortzufahren, nachdem man Marcumar am Tag der Untersuchung pausiert hat. Wenn der INR 4 oder höher wäre, sollten 1-2,5 mg Vitamin K ausreichen den INR auf 1,8-3,2 bei mindestens 50% der Patienten zu senken. Im Allgemeinen ist die intravenöse Gabe von Vitamin K für Patientin mit einem INR von über 20 oder aktiver Blutung reserviert. Zusätzliches Vitamin K oder FFP Transfusionen können, wenn notwendig alle zehn Stunden wiederholt werden.

Es gibt keinen „Kochbuch“ Ansatz um mit Patienten unter Therapie mit Marcumar umzugehen. Manche Bronchoskopeure pausieren routinemäßig die Medikation und geben Vitamin K. Andere „ignorieren“ den INR und führen die bronchoskopische Inspektion (mit Waschung oder bronchoalveolärer Lavage) durch. Bei Zweifeln ist es immer sicherer Biopsien oder Bürstungen zu VERMEIDEN. Wenn eine gesehene Fehlbildung eine Biopsie erfordert, sollte der Patient erneut eingeplant werden, sobald sich die Gerinnungswerte normalisiert haben und eine normale Gerinnung in den nachfolgenden Laboruntersuchungen festzustellen sind.

Frage I.26: Eine 43-jährige Frau mit einem verheilten Tracheostoma in der Vorgeschichte stellt sich in der Notaufnahme mit Dyspnoe und Stridor vor. Die erste Sache, die Sie tun während Sie die flexible Bronchoskopie vorbereiten, ist

A. Eine intravenöse Sedierung und Heliox verabreichen
B. Sie positionieren den Kopf und den Nacken des Patienten in der „sniff“ Position
C. Sie geben dem Patienten Sauerstoff und Feuchinhalationen
D. Sie bereiten sich für eine unmittelbare tracheale Diltatation mit starrem Bronchoskop mit und zunehmendem Durchmesser vor

Antwort I.26: B

Die sniff Position ist häufig der erste erforderliche Schritt zur verbesserten Passage durch die oberen Atemwege, die Glottis und die Subglottis. Die sniff Position wird erreicht, indem man ein kleines Kissen unter dem Kopf des Patienten platziert. Dies ermöglicht eine bessere Mundöffnung und streckt die cervikalen Wirbel im atlantoaxialen Gelenk, und beugt die unteren Halswirbelgeklenke. Eine zusätzliche Anhebung des Kinns sorgt für eine Streckung des Kopfes und ein Hervortreten der Zungenbasis. Ein zu großes Kissen zu verwenden, wird eine maximale Mundöffnung verhindern.

Frage I.27: Die Laryngoskopie und die flexible Bronchoskopie werden häufig genutzt um Patienten einzuschätzen oder zu überwachen, bei denen der Verdacht eines Inhalationstraumas besteht oder dieses bereits bekannt ist. Die Untersuchungen sind am wenigsten hilfreich bei Patienten mit

A. Supraglottisches Ödem durch eine direkte Hitze induzierte Schleimhautverletzung
B. Glottisödem durch Rauch induzierte Schleimhautverletzung
C. Weichteilschwellung, die von einem durch eine Volumengabe ausgelöstem Ganzkörperödem begleitet wird
D. Bronchospasmus

Antwort I.27: D

Die Begutachtung der oberen Atemwege ist entscheidend für Patienten mit bekanntem und vermutetem Inhalations- oder Verbrennungstrauma. Ein Inhalationstrauma sollte bei Verbrennungsopfern immer vermutet werden, insbesondere wenn das Gesicht, der Hals oder die Brust verbrannt sind oder wenn verbrannte Nasenhaare, Ruß in den Nasenöffnungen, im Mund oder dem Rachen zu sehen sind.

Bei Verbrennungsopfern oder Traumapatienten sollten die oberen Atemwege oder Tracheobronchialbaum häufig untersucht werden, während andere diagnostische oder therapeutische Maßnahmen durchgeführt, zentrale Venenkatheter gelegt werden und Röntgen-Aufnahmen angefertigt werden. Eine Sicherstellung der Oxygenation mittels nasaler Insufflation oder einer Gesichtsmaske ist immer angezeigt. Besondere Aufmerksamkeit ist bei Patienten mit Verbrennungen im Gesicht um ein weiteres Gesichtstrauma zu vermeiden. Ruß könnte zu einer zusätzlichen Verengung der ohnehin geschwollenen du entzündeten Nasenpassage führen. Die Untersuchung sollte vorsichtig durchgeführt werden um eine Verletzung des Patienten zu vermeiden und um das Risiko eines bronchoskopieinduzierten Laryngospasmus oder Bronchospasmus zu verringern.

Eine Sedierung sollte bei einem akuten Brandopfer sparsam erfolgen, da die chirurgisch tätigen Kollegen des Verbrennugsteams den Patienten befragen um weitere Symptome, die Lokalisation und den Ablauf der Verletzung (eingeschlossene Umgebung, Rauchexposition, Hitzeexposition, Exposition gegenüber chemischen Stoffen, Exposition gegenüber inhalierten Gasen). Nachdem der Patient beruhigt wurde, sollte der Bronchsokopeur eine gründliche Untersuchung der Nasenpassage, des Oropharynx, des Larynx und des Tracheobronchialbaumes durchführen.

Eine wache, bronchoskopisch geführte Intubation umgeht die Gefahr einer Muskelrelaxation oder einer Paralyse. Wenn eine Verletzung bemerkt wird und die Intubation angezeigt ist, kann ein Endotrachealtubus unter bronchoskopischer Führung eingeführt werden. Der Verbrennungschirurg und der Bronchoskopeur sollten sich über die Vor- und Nachteile einer oralen und nasalen Intubation austauschen. Die Indikation für eines der beiden Vorgehensweisen sollte individualisiert erfolgen basierend auf dem Ausmaß des Inhalationstraumas, dem Risiko einer verzögerten Verletzung, der Notwendigkeit einer verlängerten Intubation oder Tracheostomie und dem Vorhandensein von Komorbiditäten. Einmal intubiert kann eine tiefere Sedierung des Patienten erfolgen.

Frage I.28: Die flexible Bronchoskopie hat sich von geringerem Wert in allen der folgenden Antworten gezeigt, **außer**

A. Atelektasen nach thoraxchirurgischem Eingriff
B. Einzelne pulmonale Noduli unter 2 cm Durchmesser
C. Isolierter, nicht erklärlicher Pleuraerguss
D. Hämoptysen ohne sichtbare Veränderung im Röntgen-Thorax
E. Persistierende asthmatische Beschwerden und chronischer Husten

Antwort I.28: E

Obwohl die flexible Bronchoskopie für jede der oben genannten Antwortmöglichkeiten durchgeführt wird, konnte gezeigt werden, dass sie dabei von geringem Wert ist außer bei Patienten mit persistierenden asthmatischen Beschwerden und chronischem Husten. Bei diesen Patienten könnte die Bronchoskopie eine Trachealstenose oder einen gutartigen Atemwegstumor wie ein Karzinoid zeigen. Falls die Anamnese eine Tuberkulose, ein Inhaktionstrauma, ein Fremdkörperverschlucken, eine Lungeninfektion in der Kindheit, eine Intubation oder racheostomie ergibt, sollte eine flexible Bronchoskopie bereits früh in der diagnostischen Abklärung erfolgen und vor dem Beginn einer empirischen Therapie der hyperreagiblen Atemwege. Eine perkutane Nadelbiopsie wird einer bronchoskopischen Lungenbiopsie bei vielen Patienten mit pulmonalen Noduli unter 2 cm vorgezogen.

Bei Patienten mit Hämoptysen und uneindeutigem oder normalem Röntgen-Thorax, wird bei etwa 5% der Betroffenen eine Malignität gefunden. Die klinischen Daten unterstützen nicht den routinemäßigen Einsatz einer Bronchoskopie um eine lobäre Obstruktion, einem Grund für eine nicht expandierende Lunge bei Patienten mit PLeuraerguss, auszuschließen. Eine Bronchoskopie ist bei Patietnen mit rezidivierendem malignem Erguss oder schlechter Lungenentfaltung nach Thorakozentese zu erwägen. Eine flexible Bronchoskopie ist zudem von geringem Wert bei Patienten mit ambulant erworbener Pneumonie, es sei denn die Patienten habe nicht auf die Antibiose angesprochen.

Frage I.29: Alle der folgenden Aussagen über die endotracheale Intubation sind korrekt, **außer**

A. Bei übergewichtigen Patienten in Rückenlage verbessert das Anheben und das Unterstützen der Schultern zusätzlich zum Anheben des Kopfes die Sicht bei der direkten Laryngoskopie
B. Es ist vorzugsweise das Miller Laryngoskop bei Patienten mit nach vorne verlagertem Larynx
C. Die Rapid sequence induction (Präoxygenierung, Sedierung, Muskelrelaxation) ermöglicht eine bronchoskopische Intubation
D. Druck auf das Cricoid kann sicher erfolgen bei Patienten, die gefährdet sind eine Aspiration zu erleiden
E. Patienten mit Herzinsuffizienz, Myokardinfarkt, oder Hypovolämie weisen ein höheres Risiko bezüglich der Intubation assoziierten Mortalität auf

Antwort I.29: C

Die Schultern anzuheben und zu unterstützen, ermöglicht bei übergewichtigen Patienten zusätzlich zum Anheben des Kopfes mit Kissen und Tüchern unter dem Kopf eine Positionierung in der „sniff“ Lage (Hals flektiert, Kopf gestreckt). Die sniff Position verbesset den Zugang zu den oberen Atemwegen, welche anderenfalls durch Fett und überschüssiges Gewebe behindert wären. Das Miller Laryngoskop ist ein gerades Laryngoskop, das hinter der Epiglottis eingeführt wird. Die Epiglottis wird dann aus dem Weg gehoben um die Stimmbänder sichtbar werden zu lassen. Viele Experten sprechen sich für die Benutzung des Laryngoskops bei Patienten mit großer Epiglottis oder anterior gelegenem Larynx aus. Das breitere, gebogenen Macintosh Laryngoskop auf der anderen Seite ist häufig kürzer. Es wird in die Valleculae eingeführt direkt vor der Epiglottis. Das Macintosh Laryngoskop legt die Stimmbänder frei nachdem die vordere Zunge angehoben wurde, was die Zunge darin hindert die Sicht zu verschließen.

Druck auf das Cricoid, auch als Sellink Manöver bekannt, ist, wenn es korrekt angewendet wird, bei Patienten mit Aspirationsgefahr angezeigt. Dies schließt adipöse Patienten, solche die kürzlich gegessen haben, Patienten mit Gastroparese, Schwangerschaft oder Darmverschluss ein. Rapid sequence Intubation sollte nur bei Patienten durchegführt werden, welche wahrscheinlich leicht zu intubieren sind. Muskelrelaxantien und Sedierung behindern die Darstellung der Stimmbänder, sogar mit flexiblem Bronchoskop. Die bronchoskopische intubation kann sogar noch schwieriger werden, wenn Blut, Mukus, Sekret oder Erbrochenes sich im Hypopharynx ansammeln.



Frage I.30: Jede der folgenden Antworten machen die Intubation von Traumapatienten mittels flexibler Bronchoskopie schwieriger, **außer**

A. Ein zur Seite schieben der Zunge und des Weichteilödems
B. Erbrochenes, Blut, Fremdkörper (Zähne)
C. Agitation und Angst
D. Ein größeres Kaliber des Endotrachelatubus sowie eine größeres flexibles Bronchoskop zu verwenden
E. Rapid Sequence Anästhesie

Antwort I.30: D

Einen großkalibrigen Endotracheltubus und ein Bronchoskop mit einem größeren Durchmesser zu verwenden ermöglicht die bronchoskopische Intubation bei den meisten Patienten. Die Bronchoskopie kann mittels nasalem oder oralem Zugangsweg erfolgen. Wenn ein oraler Zugang gewählt wird, sollte ein Bissschutz verwendet werden. Eine nasale Intubation könnte bei Patienten mit kurzem Hals notwendig werden. Ein Verschieben der hinteren Zunge und eines Weichteilödems wird erwartet. Es könnte notwendig sein die geschwollene Zunge zu greifen und sie teilweise aus dem Mund zu ziehen, sodass der Larynx sichtbar wird. Erbrochenes, Blut und festes Sekret sollten eher mit einem Yankaur Katheter abgesaugt werden als mit einem Bronchoskop. Der Mund sollte vorsichtig mit einem Handschuh untersucht und greifbare Fremdkörper oder abgebrochene Zähne entfernt werden. Eine Agitation oder Angst sind häufig und normalerweise ist dann einleichte Sedierung indiziert.

Eine Wachintubation kann einfacher zu erreichen sein als ein vollständig sedierter Patient. Die Intubation sollte vor der Untersuchung der oberen Atemwege erfolgen. Wenn der Patient einmal intubiert ist, kann eine zusätzliche Sedierung erfolgen. Eine rapid sequence Anästhesie sollte vor der bronchoskopischen Untersuchung und der Intubation erfolgen, weil die Muskelrelaxation und Paralyse einen Kollaps der oberen Atemwege verursachen und es schwierig machenden Larynx zu visualisieren. Zudem erhöht die Muskelrelaxation vor Erhalt eines sicheren und adäquatem Atemwegzugangs das Risiko einer Hypoxämie und kardialer Probleme.

Andere Faktoren, die eine flexible Bronchoskopie bei einem Traumapatienten erschweren, umfassen eine bekannte oder vermutete Wirbelsäulenverletzung, die häufige Notwendigkeit den Patienten in die Rücken- oder Bauchlage zu halten sowie vorhandenes kohlenstoffhaltiges Material, Sekret, Entzündung und durch Verbrennung und Inhaltionstrauma entstandene Schmerzen.

Notizen

The Essential Flexible Bronchoscopist

Wie man die Bronchoskopie heutzutage erlernt

Modul II

THE ESSENTIAL BRONCHOSCOPIST™ SERIES

Lernziele von Modul II

Willkommen zum Modul II von The Essential Flexible Bronchoscopist, einem Kernbestandteil der Einführung in die flexible Bronchoskopie des Curriculums des Bronchoscopy Education Project. Leserinnen und Leser von EFB sollten dieses Modul nicht als einen Test ansehen. Um bestmöglich von den Informationen dieses Moduls zu profitieren, sollte jede Antwort gelesen werden, unabhängig von der „korrekten Antwort“. Dies sollte nicht als Trick gesehen werden, sondern als Weg die Leserinnen und Leser über ein bestimmtes Problem nachdenken zu lassen. Erwarten Sie etwa 2 Stunden kontinuierliches Lernen bis Sie die 30 Fragen/Antworten Paare in diesem Modul bearbeitet haben. Zögern Sie nicht Teile des EFB in Ihrem Kollegium oder mit Lehrenden zu diskutieren, da sie möglichweise andere Ansichten über die in EFB dargelegten Techniken und Meinungen haben. Auch wenn EFB mit Input zahlreicher internationaler Expertinnen und Experten versehen ist, ist es in einer Weise geschrieben die Debatten und Diskussionen unterstützt.

Wenn Sie bereit sind, können Sie den post-test wagen. Diese zehn multiple choice Fragen adressieren spezifische Inhalte der Lernziele jeden Moduls. Die Fragen beziehen sich auf die Informationen, die in den Antwortabschnitten oder Abbildungen in dem Modul enthalten sind, aber müssen nicht direkt mit einer Frage, die in dem Modul enthalten ist, in Zusammenhang stehen. Ein 100% korrekter Antwortscore ist zwar zu erhoffen, aber die meisten Programme akzeptieren 70% als Bestehensgrenze.

Am Ende von Modul II sollten die Lernenden in der Lage sein:

1. Die verschiedenen Teile des flexiblen Bronchoskops zu identifizieren
2. Den aktuellen Stellenwert von Atropin und andere Prämedikation zu kennen
3. Die ethischen und technisch umsetzbaren Praktiken der Bronchoskopie bei kritisch kranken Patientinnen zu nennen
4. Die Vocal cord dysfunction zu identifizieren
5. Den Begriff „Dynamische Bronchoskopie“ definieren und ihre Indikationen auflisten.
6. Mindestens DREI Möglichkeiten eines oralen Intubationswegs benennen
7. Die Vor- und Nachteile einer Ethylenoxid-Sterilisation zu benennen
8. Mindestens VIER Möglichkeiten benennen auf die ein Bronchoskop beschädigt werden kann und wie ein solcher Schaden vermieden werden kann
9. Die Vor- und Nachteile eines Montgomery T-Stücks zu beschreiben
10. Verschiedene Medikamente zu vergleichen und gegenüber zu stellen, welche für die Lokalanästhesie und Sedierung während der Wachintubation verwendet werden

Antwort II.1: Der Elektrizitätsanschluss, der Belüftungsanschluss und die Lichtführung werden alle als Teil welchen Abschnittes des flexbilen Bronchoskops gesehen.

A. Kontrollgriff
B. Kontrolleinheit
C. Lichtquellenanschluss
D. Okular (oder Video-)Abschnitt
E. Einführungsschauch

Antwort II.1 C

Der Abschnitt der Lichtführung lässt sich mit der Lichtquelle über die Lichtquellenführung verbinden. Das Licht wird über die fiberoptischen Bündel in das distale Ende des Bronchoskops über den Universal Cord, die Kontrolleinheit (welche das Okular enthält) und das Einführungsstück gesendet. Jede einzelne optische Faser ist von Glas umkleidet um sie zu isolieren. Die Fasern sind in einem gemeinsamen Bündel zusammengefasst und können daher leicht brechen, wenn das Bronchoskop geschlagen, gegen harte Oberflächen geworfen, gedreht oder stark gebogen wird.



Frage II.2: Was ist mit dem in der Abbildung dargestellten Bronchoskop passiert.

A. Es wurde gebissen
B. Es ist in der Schublade hängengeblieben
C. Es wurde von einem wütendem Bronchoskopeur zerdrückt

Antwort II.2 **A**

In dieses Bronchoskop wurde gebissen, aber ähnlich würde es aussehen, wenn das Bronchoskop in einer Schublade hängengeblieben wäre. Wenn die Bronchoskop durch den Mund erfolgt, sollte ein Beißstück immer verwendet werden. Die Schubalden sollten niemals während einer Bronchoskop geöffnet bleiben. Auf diese Wiese können sie nicht versehentlich während einer auf ein Bronchoskop geschlossen werden. Bronchoskopeure sollten Ihre Ihr Bronchoskop vorsichtig behandeln. Bronchoskope sollten nicht zu stark gebogen, gebissen, gegen Bettgitter oder Schubalden geschlagen oder auf den Boden fallen gelassen werden. Behandeln Sie Ihr Bronchoskop wie Sie selbst behandelt werden möchten.

Frage II.3: Die Experten sind sich einig, dass welche der folgenden Antworten nicht länger routinemäßig vor der flexiblen Bronchoskopie indiziert ist

A. Informierte Einwilligung
B. Atropin
C. Nüchternzustand mindestens sechs Stunden vorher
D. Elektrokardiographisches Monitoring

Antwort II.3: B

Zahlreiche Studien haben mittlerweile gezeigt, dass eine Prämediaktion mit Atropin oder Glycopyrolat nicht vorteilhaft in der Reduktion Bronchoskopie bezogenen Hustens oder Sekretionen. Zudem sind die Bestimmung der Blutgerinnung, des Bluttyps, der Serumelektrolyte, der Thrombozyten, des Blutbildes und der klinischen Chemie nicht routinemäßig indiziert und sollten individualisiert werden. Elektrokardiographie ist wünschenswert bei Patienten mit einem erhöhten Risiko für Herzerkrankungen, einschlägiger Vorgeschichte oder wenn die klinische Untersuchung auffällig verläuft. Während der Intervention können Herzfrequenz und Sauerstoffsättigung oxymetrisch überwacht werden. Eine Elektrokardiographische Überwachung ist hier nicht notwendig.

In zunehmender Weise erscheint eine Nüchternphase von 6 Stunden oder länger indiziert und sollte individualisiert umgesetzt werden. Ein Reihe von Einrichtungen prüfen diese goldene Regel der Anästhesie in der ambulant tätigen Chirurgie. Eine informierte Patienteneinwilligung ist obligatorisch. Bronchoskopeure sollten eine Intervention niemals durchführen ohne vorher sich vorher die Anamnese und den klinischen Befund angeschaut zu haben, mit dem Patienten und Familienangehörigen über die Intervention und einhergehende Risiken gesprochen zu haben und die radiologische Befundung gelesen zu haben.

Frage II.4: Welche der folgenden Antworten Sie dazu veranlassen die Indikation einer ambulanten Bronchoskopie in Ihrer Einrichtung zu überdenken.

A. Eine Bronchoskopie wird häufig aus „Überwachungsgründen“ alle 4 Monate bei den meisten Patienten mit einliegenden Atemwegsstents durchgeführt.
B. Eine Bronchoskopie wird häufig bei Patienten mit einliegenden Atemwegsstents und neu einsetzenden respiratorischen Symptomen wie z.B. Hämoptysen, Husten oder Dyspnoe durchgeführt.
C. Eine Bronchoskopie wird häufig bei Patienten mit Husten durchgeführt, bei denen eine empirische antireflux oder anthistaminerge Therapie keine Wirkung gezeigt hat
D. Eine Bronchoskopie wird routinemäßig bei Patienten mit solitären Lungennoduli durchgeführt, selbst wenn die Noduli kleiner als 2 cm im Durchmesser betragen
E. Eine Bronchoskopie wird aus „exploratorischen“ Gründen bei allen Patienten durchgeführt, die für eine therapeutische Bronchoskopie gesendet werden, selbst wenn sie erst kürzlich in einer anderen Einrichtung bronchoskopiert wurden.

Antwort II.4: D

Die meisten Experten würden zustimmen, dass die diagnostische Ausbeute bei solitären Lungennoduli sehr gering ist und dass andere diagnostische Alternativen (perkutane Nadelaspiration, thorakoskopische Biopsie, Wedge Resektion durch offene Thorakotomie) wahrscheinlich effektiver sind. Bei Patienten mit bekanntem bronchogenem Carcinom ist es unwahrscheinlich, dass durch die Bronchoskopie eine synchrone oder asynchrone ipsilaterale oder kontralaterale Metastase entdeckt wird, durch die sich die chirurgische Therapie ändert. Eine Bronchoskopie ist angezeigt bei vielen Patienten angezeigt, die eine Vorgeschichte mit Husten aufweisen oder die nicht auf eine Antireflux- oder die Therapie eines post-nasal drips angesprochen haben. In diesen Fällen sind möglicherweise auftretende Probleme benigne oder maligne intraluminale Tumore, Atemwegsstrikturen, eine Tracheoösophageale oder tracheomediastinale Fistel, eine Tracheomalazie, ein dynamischer Atemwegskollaps, Osbtruktionen durch eingeatmete Fremkörper Vocal cord oder Larynx dysfunction.

Die Rolle der bronchoskopischen Überwachung bei Patienten mit einliegenden Atemwegsstents ist noch unklar. Komplikationen (Granulationen, anfallende Sekretlast, Stentmigration) könnten bei bis zu 20% der Patienten mit einem Stent erwartet werden. Die meisten dieser Komplikationen können mit dem flexiblen Bronchoskop gehandhabt werden. Manche Experten empfehlen eine „Überwachungsbronchoskopie“ selbst wenn die Patienten asymptomatisch sind. Andere bevorzugen es nur zu intervenieren, wenn neue oder zunehmende Symptome eine Konsultation notwendig machen. In diesem Zusammenhang wiesen die meisten Patienten mit neuen oder zunehmenden respiratorischen Symptomen ein Stent bezogenes Problem auf.

Frage II.5: Welche der folgenden Antworten sollte als Praxis nicht akzeptiert werden

A. Die Bronchoskopie routinemäßig ohne leichte Sedierung durchzuführen
B. Die Bronchoskopie bei einem Patienten durchzuführen, der unkooperativ erscheint, obwohl er seine Einwilligung abgegeben hat
C. Eine bronchoskopische Biopsie an einer gesunden Lunge durchzuführen, weil das Röntgen-Thorax nicht vor der Untersuchung angeschaut wurde
D. Es einem Familienangehörigen zu erlauben bei der Bronchoskopie anwesend zu sein
E. Die Worte „beißen“, „Blut“. „gefährlich“, „Krebs“ oder „schlecht“ zu verwenden, weil solche Worte den Patienten aufregen oder größere Angst auslösen könnten

Antwort II.5: C

Es ist sicherlich inakzeptabel eine Intervention auf der falschen Seite durchzuführen, egal ob es eine Amputation oder eine bronchoskopische Lungenbiopsie ist. Maßnahmen um ein solches Vorkommnis zu verhindern sollten in jeder Bronchoskopieeinrichtung institutionalisiert sein. Das Krankenpflegepersonal sollte darin unterrichtete werden Radiologiebefunde zu lesen und Patienten selbst zu befragen oder zu untersuchen. Assistenten sollten Radiologiebefunde und Originalaufnahmen zum Zeitpunkt der Untersuchung am Patientenbett verfügbar. Die Einwilligungserklärung sollte spezifisch sein. In einigen Einrichtungen gibt es eine Voreingenommenheit gegenüber der Nutzung einer leichten Sedierung. Entsprechende Medikamente sollten dem Patienten vor der Untersuchung oder spätestens währenddessen angeboten werden. Es ist wohl bekannt, dass im Gesundheitswesen tätige den Grad interventionsbedingter Ängste falsch einschätzen. Manche Patienten sind zum Zeitpunkt der Untersuchung unkooperativ, obwohl sie eingewilligt haben. Die meisten dieser Patienten können von der Fortsetzung der Untersuchung durch eine unterstützende Rückmeldung der Ärztin/des Arztes, eine sichere du ruhige Umgebung, die Anwendung einer leichten Sedierung, Mitgefühl und Fürsorge überzeugt werden. Wenn Patienten immer noch widerspenstig oder ablehnend gegenüber der Untersuchung sind, sollte die Durchführung verschoben werden. Zwang oder Gewalt sollten vermieden werden, selbst wenn die Behandelnden glauben, dass es nur im besten Interesse der Patientin ist, welche sich der Untersuchung unterzieht.

In vielen Einrichtungen wird angenommen, dass es unklug sei Familienangehörige bei der Untersuchung zusehen zu lassen. Andere glauben, dass die Familienangehörigen ein Recht dazu haben an der Untersuchung teilzunehmen, da sie eine echte Unterstützung für den Patienten darstellen, und letztendlich sollte der profilierte Bronchoskopeur nicht zu „verbergen“ haben. Zuschauenden sollte dennoch mitgeteilt werden, dass Komplikationen auftreten können. Jeder Bronchoskopeur und jedes Mitglied des Bronchoskopieteams sollte tun, womit sie sich am wohlsten fühlen und sich dabei an die übliche Vorgehensweise ihrer Einrichtung halten. Worte zu verwenden, die einen Patienten schockieren können, sind während einer Bronchoskopie nicht immer zu vermeiden. Dennoch empfehlen viele Experten die Wörter „Mitose“ statt Krebs, „Häm“ statt Blut, „schließen“ statt beißen und „interessant“ statt gefährlich zu verwenden.

Frage II.6: Die in der unteren Abbildung gezeigte Läsion ist

A. Ein kleiner Kontaktnodulus auf dem linken Stimmband nahe der posterioren Kommissur
B. Ein kleiner Kontaktnodulus auf dem rechten Stimmband nahe der anterioren Kommissur
C. Ein kleiner Kontaktnodulus auf dem rechten Stimmband nahe der posterioren Kommissur
D. Ein kleiner Kontaktnodulus auf dem linken Stimmband an der der anterioren Kommissur

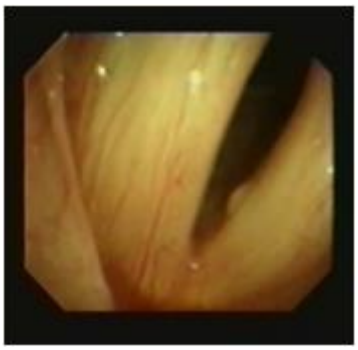

Antwort II.6 **D**

Die Abnormität ist auf dem linken Stimmband nahe der anterioren Kommissur (in der 6 Uhr Position lokalisiert auf der ersten Abbildung unten). Es ist wahrscheinlich von geringer oder keiner Konsequenz, aber die Otolaryngoskopie sollte zur BEutrielung und möglichen Entfernung konsultiert werden. Eine gehetzter Bronchoskopeur übersieht leicht eine laryngeale Abnormalität. Der Larynx und Hypopharynx (der sich beidseits von der Spitze der Epiglottis bis zu den Sinus piriformes lateral zu der aryepiglottischen Falte fortsetzt) sollte routinemäßig während jeder felxiblen Bronchoskopie untersucht werden.

Ahhhh, aber sehen sie nochmals!!! Unter Verwendung des Bronchoskops waren wir in der Lage die kleine Abnormalität zu aspirieren. Es war nur etwas Mukus. Beachten Sie den normalen Larynx auf dem zweiten Foto. Diese Ansicht ist anders, weil das Bronchoskop so gedreht wurde, dass die Ary-Knorpel nun in der 6 Uhr Position und die V-förmiege anteriore Kommissur in der 12 Uhr Position zu sehen ist.

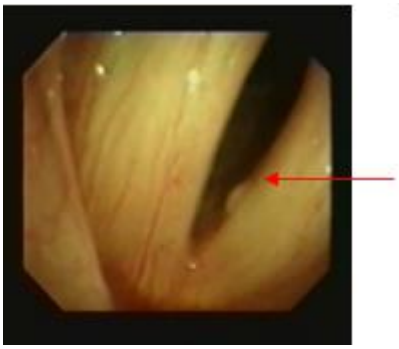

Frage II.7: Ein 58-jähriger Raucher hat Stimmveränderungen und vermehrtes Husten während und nach dem Husten bemerkt. Die flexible laryngoskopische Untersuchung zeigt die Befunde der unteren Abbildung. Welche der folgenden Antworten könnte auf einem Röntgen-Thorax erwartet werden.

A. Eine subglottische Engstelle
B. Eine Atelektase des linker Unterlappens
C. Eine linksperihiläre Raumforderung mit Obliteration des aortopulmonalen Fensters
D. Ein normales Radiogramm

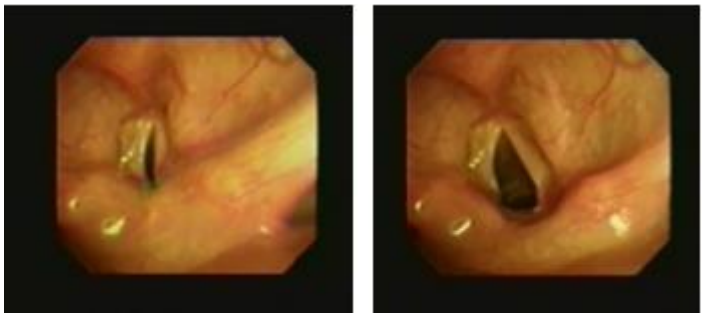

Antwort II.7: **C**

Eine Raumforderung des aortopulmonalen Fensters könnte den linken Nervus laryngeus recurrens komprimieren und das linke Stimmband lähmen. Das linke und rechte Stimmband sind in der ersten Abbildung beide in Adduktion gezeigt, aber nur das rechte Stimmband abduziert normal während der Phonation. Das linke Stimmband bewegt sich nicht. Eine genaue Inspektion der laryngealen Funktion gehört bei jeder flexiblen Bronchoskopie zur Routine.

Patienten sollten gebeten werden zu schlucken, einzuatmen, auszuatmen und zu sprechen. Die Bewegung der Stimmbänder der Aryknorpel sollte beurteilt und die aryepiglottischen Falten sollten inspiziert werden. Der linke Nervus laryngeus recurrens ist ein Ast des Nervus vagus. Er innerviert die Mukosa direkt unterhalb der Stimmbänder und reicht weiter nach posterior bis in das obere Mediastinum um sich um den Aortenbogen zu legen.

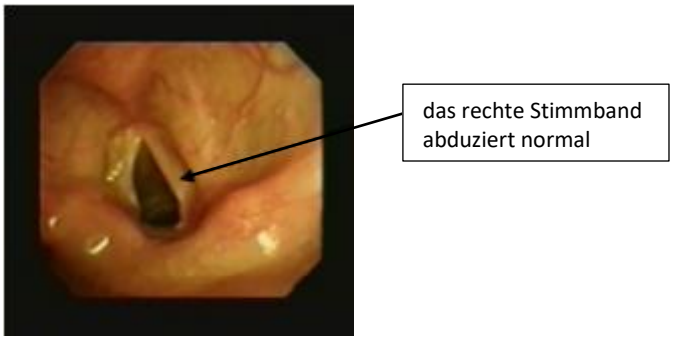

Frage II.8: Mechanische und chemische Irritation der laryngealen Mukosa, wie es bei der flexiblen Bronchoskopie passieren kann, ruft Husten und Bronchokonstriktion hervor. Welche der anderen normalen Reaktionen auf Stimulation der oberen Atemwege kann als am gefährlichsten bei Patientin gesehen werden, die sich einer flexiblen Bronchoskopie unterziehen.

A. Hypertonus durch die sympathische Stimulation
B. Bronchodilatation durch die nasale und epipahryngeale Irritation
C. Kardiale Arrhythmie und sogar Herzstillstand meistens inflge einer Irritation des Nervus laryngeus superior
D. Erhöhte muköse Sekretion, die Husten hervorruft und das Eindringen von Fremkörpern verhindert

Antwort II.8: C

Laryngeale Irritation hat nachweislich bei Menschen und experimentellen Studien gezeigt Arrhythmien und einen Herzstillstand hervorzurufen. Wiederholte traumatische Versuche das flexible Bronchoskopie durch die Stimmfalten zu führen, sollten vermieden werden. Während der Visualisierung der Stimmbandfunktion, Mobilität der Stimmbandmobilität, und während der Administration von topischen Anästhetika auf den Larynx, sollte das Bronchoskop zurückgezogen werden, sodass der Larynx klar sichtbar ist. Die meisten Experten sind sich einig, dass in einem kontrollierten Setting die Spitze des Bronchoskops vor der Epiglottis gehalten werden, bevor die Intubation erfolgt.

Frage II.9: Jede der folgenden Antworten ist potentiell eine Indikation zur Durcheführung einer „dynamischen“ Bronchoskopie, bis auf

A. Eine Spastische Dysphonie wegen eines Adduktorspasmus
B. Eine Bronchoösophageale Fistel
C. Eine Bronchomalzie
D. Eine circumferentielle subglottische Trachealstriktur
E. Ein breitbasiger Tumor den proximalen Aspekt des Hauptbronchus verschließt

Antwort II.9: E

Eine dynamische Bronchoskopie besteht darin den Patienten zu bitten spezifische Manöver auszuüben, während die Atemwege mit dem Bronchoskop visualisiert werden. Diese Manöver umfassen die tiefe Einatmung, forcierte Ausatmung, Überstreckung oder Überbeugung des Halses. Die Atemwege werden angeschaut während der Patient in die Bauchlage, die laterale Dekubitus und die sitzende Position gebracht wurde. Die dynamische Bronchoskopie sollte von einer dynamischen Untersuchung des Larynx in Phonation bei Patienten mit Heiserkeit, Dysphagie, oder Symptomen wiederholter Aspiration (Husten, wiederholte Bronchitis oder Pneumonie) begleitet sein. Die dynamische Bronchoskopie könnte in einer Dehnung der Taschenfalten oder der Knorpelringe führen, sodass eine Fistel entdeckt werden könnte. Es könnte auch ein dynamischer Kollaps der Pars membranacea entdeckt werden, ein gelegentlicher Grund für persistenten Husten und Kurzatmigkeit.

Bei Patienten mit subglottischen Strikturen sollten die Atemwege in verschiedenen Positionen untersucht werden. Manchmal besteht die Tendenz, dass eine Striktur während der Ausatmung zunimmt oder wenn der Patient bestimmte Positionen einnimmt. Wenn die Trachea oder Bronchi von einem Tumor erschlossen sind, ist die dynamische Bronchoskopie normalerweise nicht notwendig.

„Ball-valving“ wird oft während der routinemäßigen Bronchoskopie beobachtet und erfordert nur selten spezielle Manöver. Dies passiert meistens bei gestielten Tumoren, wenn Membranen in das Atemwegslumen hervortreten oder wenn elastische Tumoren wie Sarkome aus dem Segmentbronchus in den Hauptbronchus ragen.

Frage II.10: Welche der folgenden wenig elegant und riskiert eine Beschädigung des flexiblen Bronchoskops

A. Das Bronchoskop von Unten herunter drücken, sodass sich eine Verbiegung im Einführungsstück bildet
B. Gerader Stand, Schultern nach hinten, das Gewicht auf beide Füße verteilt
C. Auf einem Stuhl sitzen, das Einführungsstück gerade etwa auf der Höhe des Patienten halten

Antwort II.10 A

Das Bronchoskop nach unten zu drücken ist wenig elegant, schlecht für die Haltung und trägt das Risiko einer Beschädigung des Bronchoskops. Gerade zu stehen mit dem Körpergewicht gleich verteilt ist deutlich angenehmer als eine flexible Bronchoskopie in der sitzenden Position.

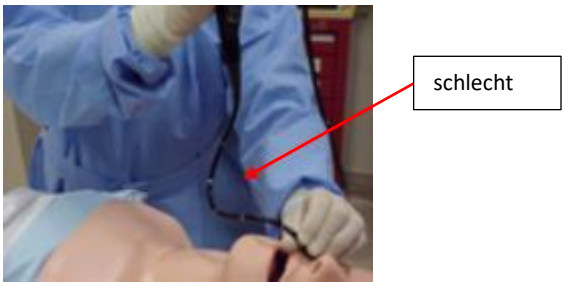

II.11 Was erscheint an dem abgebildeten Bronchoskopeur am wenigsten elegant?

A. Er kratzt sich am Bart
B. Er hebt den rechten Ellenbogen
C. Er hält das Bronchoskop in der falschen Hand
D. Er trägt blau

Antwort II.11 B

Den Ellenbogen zu heben ist wenig elegant und erscheint unbeholfen. Eine elegantere Haltung wird in der unteren Abbildung gezeigt. Hier kann das Ellenbogen kann der Ellenbogen auf der Hüfte des Bronchoskopeurs ruhen. Der Arm wird nahe am Körper gehalten und die Kontrolleinheit des Videobronchoskops wird direkt vor dem Körper gehalten. Es gibt keine peinliche Körpersprache, kein Tanzen oder Schwanken von einem Fuß zum anderen. Das Einführungsstück wird während der Untersuchung relativ gerade gehalten.

Um eine aufrechte Körperhaltung zu halten, kann der Patient sich näher zum Patienten stellen. Die Bronchoskope können in Abhängigkeit vom Komfort, der Präferenz, und der Verwendung von Hilfsinstrumenten entweder in der rechten oder linken Hand gehalten werden.

den Ellenbogen zu heben ist nicht elegant

Frage II.12: Vor drei Monaten haben Sie drei flexible Bronchoskope für Ihr Krankenhaus gekauft. Heute informiert sie die Brochoskopieschwester, dass die Bronchoskope zufällig in einem zu kleinen Bronchoskopiekoffer aufbewahrt wurden. Die Visualisieurng und die Lichttransmission sind normal, trotzdem fordert sie um die Erlaubnis eine hängende Aufbewahrungsvorrichtung, in welchen die Bronchoskope in voller Länger aufbewahrt werden können, installieren zu dürfen. Dies tut sie, da sie welche der folgenden Antwortmöglichkeiten an einem der Bronchoskope bemerkt hat

A. Die äußere Hülle ist gebrochen
B. Die distale Optik hat sich gelb verfärbt
C. Mehrere weiße Punkte sind sichtbar, wenn Sie durch das Sichtstück schauen
D. Die Metallstücke des Bronchoskops sind korrodiert
E. Das Bronchoskop hat eine neue entstandene C-förmige Biegung entlang seiner gesamten Länge

Antwort II.12: E

Fixierte „Gedächtnis"- Biegungen treten auf, wenn flexible Bronchoskope nicht in einer hängenden Position entlang der gesamten Länge aufbewahrt werden. Dies kann auftreten, wenn Bronchoskope gerollt, gefaltet, oder in Schubladen für eine längere Zeitdauer aufbewahrt werden. Die Schränke sollten gepolstert sein, damit das distale Ende des Bronchoskops nicht gegen den Schrankwand schlägt. Bronchoskope zur Aufbewahrung zusammen zu falten, erhöht das Risiko Fasern und die Ummantelung durch zu starkes Biegen, anschlagen oder andere fehlerhafte Handhabung wie das Schließen der Schublade auf das Bronchoskop.

Ein Zerbrechen der äußeren Hülle kann einfach passieren, wenn die Ventilkappe des Bronchoskops vor der Ethylenoxid Gassterilisation nicht aufgesetzt wurde. Die distale Optik kann sich gelb verfärben, wenn keine regelmäßige Säuberung mit Povidon-iodin (Betadin) erfolgt oder wenn das Bronchoskop gegenüber Strahlung ausgesetzt ist. Metallhaltige Bestandteile können erodieren, wenn das Bronchoskop für zu lange Zeit in Glutaraldehyd getaucht wird.

Frage II.13: Die orale Intubationshilfe, die in der unteren Abbildung gezeigt wird, ist

A. Atemwegszugang nach Ovassapian
B. Atemwegszugang nach Williams
C. Pharyngaler Zugang nach Berman

Antwort II.13: **B**

Orale Intubationshilfen helfen dem Bronchoskopeur das flexible Bronchoskop in der Mittellinie zu halten, die laryngealen Strukturen zum Vorschein zu bringen und den Pharynx offen zu halten. Der Atemwegszugang nach Williams wurde für die blinde orotracheale Intubation gemacht. Um die Intubationshilfe nach Williams nach der Intubation entfernen zu können, muss der Adapter für die endotracheale Intubation vorher entfernt werden. Die Intubationshilfe nach Ovassapian, auf der anderen Seite, kann entfernt werden, ohne den endotrachealen Adapter zu entfernen. Die Länge und die Form der Intubationshilfe nach Berman behindert die Beweglichkeit während der flexiblen Bronchoskopie.



Frage II.14: Das Aussehen der Atemwegsstriktur in der unteren Abbildung sollte wie folgt beschrieben werden

A. Einfach
B. Uhrglasförmig
C. Komplex

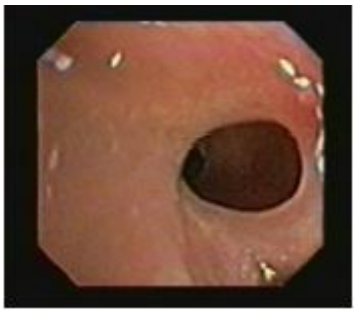

Antwort: II.14: A

Dies ist eine einfache circumferentielle Striktur. Eine Trachealstriktur kann kongenital, erworben oder idiopathisch sein. Histopathologisch können sich mukosale Erosionen, zerstörter Knorpel, Granulationsgewebe oder eine fibrotische Narbe bilden. Es wichtig histopathologische Prozesse zu verstehen, welche der bronchoskopischen Abnormalität zugrunde liegen, wenn es darum geht Entscheidungen über die Therapie zu treffen.

Eine einfache Stenose wird als teilweise oder komplett konzentrische, circumferentielle Striktur definiert, bei welcher eine fibröse Narbe von der Trachealwand in die Mitte des Atemwegslumens wächst. Eine Flaschenhals- oder Uhrglasstriktur ist als lokalisierter Kollaps des Trachealrings definiert. Eine komplexe Striktur besteht aus einer Kombination anderer Anomalitäten oder reicht über mehr als 5 oder 6 Knorpelspangen.

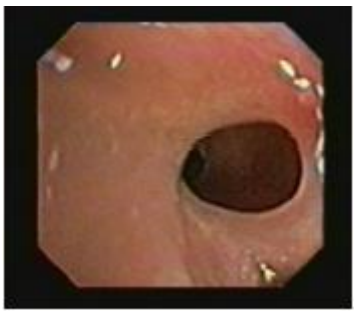

Antwort II.15: Welche der folgenden Antworten trifft das in der Abbildung dargestellte Atemwegshilfsmittel zu.

A. Seine Popularität während der 1990er Jahre hat die interventionelle Bronchoskopie revolutioniert
B. Es wird am besten bei Patienten mit subglottischer und oberer-midtrachaeler Stenose verwendet, es erfordert eine Tracheostomie. Ein kleiner Verschluss kann entfernt werden um Saugung und Atemwegszugang zu ermöglichen, wenn er gebraucht wird.
C. Er besteht aus Silikon, er kann einfach eingeführt und entfernt werden, indem man ein starres Bronchoskop verwendet.

Antwort II.15: B

Das Montgomery T-Stück wurde in den 1960er Jahren vorgestellt. Es ist extrem hilfreich um Patienten mit subglottischer Stenose oder Strikturen der oberen und mittleren Trachea zu behandeln. Es kann auf unbestimmte Zeit verbleiben oder nur vorübergehend zum endoskopischen oder offen chirurgischen Management einer Trachealstenose. Der vertikale Schenkel des T-Stücks verlässt den Patienten durch das Tracheastoma.

Die Patienten können normal sprechen, wenn der vertikale Schenkel mit einer Verschlusskappe geschlossen ist. Die Patienten sollten die Kappe zu jeder Zeit aufbehalten um die Atemwege vor dem Vertrocknen zu schützen. Falls der Patient kurzatmig aufgrund einer Trachealstriktur oder angesammeltem Sekret wird, kann die Kappe entfernt werden. Das proximale Ende des horizontalen (und kürzesten) Schenkels des T-Stücks, welches den Stimmbändern anliegt, begünstigt die Bildung von Granulationsgewebe. Die beiden anderen Antworten treffen auf Silikonstents zu, welche in der Palliativtherapie von zentralen Atemwegsobstruktionen verwendet wird.



Antwort II.16: Jede der folgenden Aussagen bezüglich Bronchoskopie induzierter Hypoxämie sind korrekt, außer

A. Präbronchoskopisches paO_2 kann nicht den Grad des Abfalls des paO_2 während der flexiblen Bronchoskopie
B. Saugung während der Bronchoskopie könnte zu einem Abfall des alveolären pO_2, was zu einem Abfall des arteriellen pO_2 führt
C. Hypoxämie kann auch in der Abwesenheit respiratorischer Insuffizienz durch Sedativa auftreten
D. Hypoxämie wurde mit dem Auftreten von Dysrhythmien in Verbindung gebracht
E. Der arterielle pO_2 fällt um etwa 5 mmHg im Durchschnitt während der Bronchoskopie

Antwort II.16: E

Der Bronchoskopie assoziierte Abfall des pO_2 wurde als bis zu 20 mmHg im Durchschnitt beschrieben. Es ist in den meisten Fällen der Standard geworden zusätzlichen Sauerstoff für alle Patienten zu verwenden, die sich einer flexiblen Bronchoskopie unterziehen und die Sauerstoff-sättigung, Herzfrequenz und den Blutdruck per Pulsoxymeter zu überwachen. Ein Hauptgrund dafür ist es hypoxämische Ereignisse, die möglicherweise mit respiratorischer Insuffizienz in Verbindung stehen, zu verhindern…

Eine transiente Hypoxämie kann aufgrund von zu tiefer Sedierung, respiratorischer Insuffizienz, verringertem Atemwegsdurchmesser und schlechter Ventilation oder aufgrund exzessiver Spülung oder Saugung während einer Bronchoskopie auftreten. Eine bronchoalveoläre Lavage kann persistierende Hypoxämie für über sechs Stunden nach der Prozedur andauern.

Die exakten Mechanismen der bronchoskopisch-induzierten Hypoxämie ist sind nicht klar, aber spiegeln wahrscheinlich veränderte Ventilations-Perfusions-Verhältnisse wider. Nehmen sie zur Kenntnis, dass einige ältere Studien und einige Leitlinien, wie die der Britischen oder Argentinischen Thorax Gesellschaft zusätzlichen Sauerstoff anzuwenden nur empfehlen, wenn der Sauerstoff nicht überwacht werden kann oder die Sauerstoffsättigung unter 90% fällt.

Frage II.17: Patienten mit welcher der folgenden Erkrankungen sind am meisten in der Gefahr eine akute zentrale Atemwegsobstruktion nach der Anästhesieeinleitung in Rückenlage zu entwickeln.

A. Posteriore Nervenscheidentumor
B. Hodgkin´s Lymphom
C. Bronchogene Zyste

Antwort II.17: B

Patienten mit einer mediastinalen Raumforderung, vor allem jene mit Hodgkin´s Lymphom, entwickeln am wahrscheinlichsten schwere Atemwegsobstruktionen wenn sie in Rückenlage anästhesiert werden. Zusätzlich zur Kompression der Atemwege durch eine Raumforderung kann die Atemwegsobstruktion durch einen Verlust des bronchialen Muskeltonus, Verlust der Spontanatmung und Verlust des negativen intrathorakalen Drucks während der Inspiration auftreten. Der Verlust des Atemwegszugangs während der Anästhesieeinleitung kann lebensgefährlich sein. Der Anästhesist sollte in solchen Fällen einen Bronchoskopeur zur Assistenz rufen.

Frage II.18: Jede der folgenden Aussagen bezieht sich auf die Anwendung von Ethylenoxid Gas (ETO) zur Sterilisation während der flexiblen Bronchoskopie **<u>außer</u>**

A. ETO Sterilisation durchringt alle Teile eines flexiblen Bronchoskops
B. ETO Sterilisation ist hocheffektiv gegen alle Arten von Mikroorganismen
C. ETO Sterilisation ohne Verwendung einer ETO Beatmungskappe wird das Reißen der äußeren Polyurethan-Hülle des flexiblen Bronchoskops zur Folge haben
D. ETO Sterilisation dauert in der Regel 4 Stunden und erfordert bis zu 24 Stunden Bedampfung während der das Bronchoskops nicht verwendet werden kann.
E. ETO garantiert Sterilität und wird daher einer chemischen Flüßigdesinfektion vorgezogen

Antwort II.18: E

Die Behandlung mit Ethylenoxid (ETO) garantiert keine Sterilität. Dies und andere Nachteile wie lange Bedampfungszeit und längere Wiederaufbereitung machen es für hochfrequentierte Bronchoskopieabteilungen unpraktisch. Hocheffektive Desinfektion, welche Pilze, Viren und vegetative Organismen aber nicht alle bakteriellen Sporen inaktiviert, ist die global am häufigsten verwendete Desinfektion. Eine Desinfektion bei 250 Grad Celsius unter Verwendung von 2% Glutaraladehyd wird alle mykobakteriellen Organismen abtöten.

Nach der Desinfektion sollte das Bronchoskop mit sterilem Wasser gespült und mit Luftzug getrocknet werden. Jedes Bronchoskop, das desinfiziert werden soll, muss zuvor auf Undichtigkeiten getestet werden. Falls eine Undichtigkeit des Arbeitskanals oder der Oberfläche des Universalkabels oder des Verlängerungsschlauchs gefunden wird, sollten das Bronchoskop nicht in eine Reinigungslösung getaucht werden. Viele Bronchoksopieeinheiten verwenden ältere flexible fiberoptische Bronchoskope. Ein zweiter „teaching head“ kann zur bronchoskopischen Beurteilung durch eine zweite Person genutzt werden. Ein solcher teaching head sollte NICHT in die Desinfektionslösung getaucht oder sterilisiert werden. Es sollte daher so sauber wie möglich gehalten werden und nach jeder Verwendung mit Alkohol abgewaschen werden.

Frage II.19: Als Sie durch das Sichtstück des flexiblen Bronchoskops schauen, bemerken Sie, dass viele kleine schwarze Punkte sichtbar sind. Dies bedeutet, dass

A. Wasser in das Innere des Bronchoskops gelangt ist
B. Das Bronchoskop einer hohen Strahlung ausgesetzt war
C. Viele fiberoptische Fasern gebrochen sind
D. Das Bronchoskop ersetzt werden muss

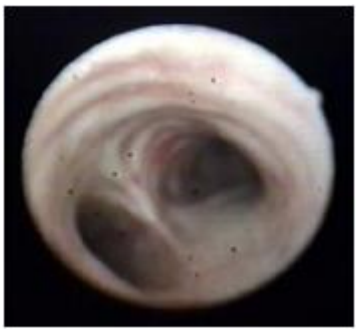

Antwort II.19: **C**

Viele schwarze Punkte entstehen dadurch, dass das Licht nicht mehr entlang einzelner oder Gruppen von mehreren Glasfasern geleitet wird. Wenn zusätzliche Fasern gebrochen sind, summieren sich die Punkte bis sie letztlich einen signifikanten Teil des Gesichtsfelds ausfüllen. Die Lichttransmission nimmt ab und die Visualisierung wird letztlich unbefriedigend. Früher oder später wird das Bronchoskop ersetzt werden müssen. Eine gelbliche oder Dunkelfärbung der Glasfasen tritt auf, wenn das Bronchoskop einer hohen Dosis Strahlung ausgesetzt ist.
Wenn die Sicht verschwommen ist, sollte die Linse mit Salzlösung oder Alkohol abgewaschen werden um sie von Blut, Sekret oder zu starker Trocknung während des Reinigungsprozesses. Falls sich die Sicht nicht bessern sollte, sollte ein Leak-Test durchgeführt werden, da Flüssigkeit in das Bronchoskop gelangt sein könnte. Keine weitere Reinigung oder Desinfektion sollte versucht werden. Das Bronchoskop muss dann zur Reparatur geschickt werden.

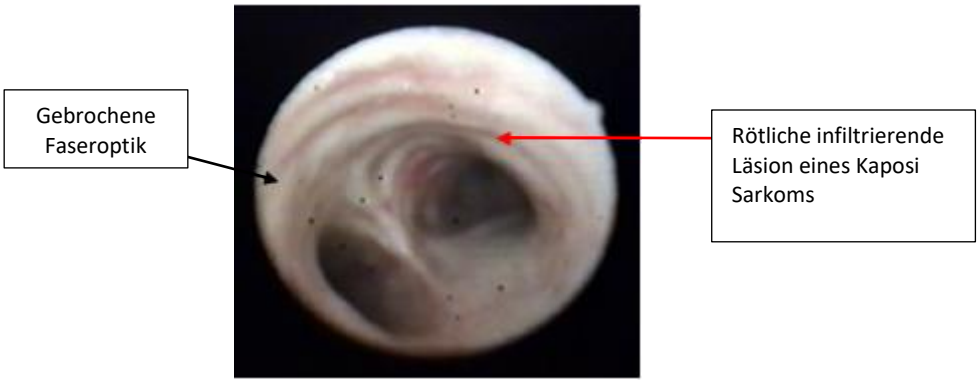

Frage II.20: Welche der folgenden pulmonalen Funktionsstörungen kann während einer Bronchoskopie eines mechanisch beatmeten Patienten auftreten

A. Erhöhter Atemwegswiderstand
B. Reduzierter positiv-endexspiratorischer Druck
C. Reduzierte Funktionalkapazität
D. Erhöhte arterielle Sauerstoffsättigung

Antwort II.20: **A**

Der Atemwegswiderstand ist erhöht, weil der Querschnittsdurchmesser der Trachea, welcher normalerweise etwa 3 cm^2 beträgt, sich durch den Endotrachealtubus und das flexible Bronchoskop reduziert. Die Sauerstoffsättigung und die exspiratorische Flussrate sind reduziert, obwohl die Sauerstoffsättigung sich auch erhöhen könnte, sofern Mukus und Sekret entfernt werden können.

Die meisten Experten schlagen eine Erhöhung des FiO2 auf 100% während der Bronchoskopie vor. Interventionen sollten unterbrochen werden, wenn die Atemwegsdrücke sich signifikant erhöhen oder wenn die Bronchoskopie zu einem Hypertonus, einer signifikanten Tachykardie, Arrhythmien oder einem Sauerstoffabfall führt. Nichtsdestotrotz ist es essentiell einen Sekretpfropf oder Blut zu entfernen, um die ventilatorische Funktion wieder herzustellen. In solchen Fällen ist die Durchführung einer Bronchoskopie dennoch gerechtfertigt, wenn die Bronchoskopie in so kurzer Zeit wie möglich durchgeführt wird.

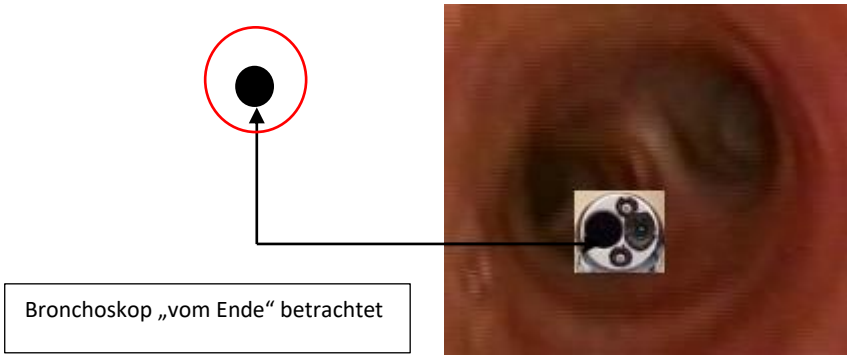

Frage II.21: Bei einem großen erwachsenen männlichen Patienten mit normalen Atemwegen nimmt ein standardmäßiges flexibles Bronchoskop schätzungsweise welchen Anteil der Querschnittsfläche einer Trachea ein.

A. 5 Prozent
B. 10-15 Prozent
C. 20-25 Prozent
D. Mehr als 25 Prozent

Antwort II.21 B

Bei einem männlichen Erwachsenen mit einer normalen Weite der Trachea von 12-24 mm, nimmt das flexible Bronchoskop einen Anteil des Querschnittsdurchmessers von schätzungsweise 10-15% des Tracheallumens ein. Natürlich ist die durch das Bronchoskop eingenommene Fläche bei Vorliegen trachealer Strikturen durch benigne oder maligne Prozesse, bei einliegendem endotrachealem Tubus oder bei kleineren Patienten reduziert. In diesen Fällen trägt das flexible Bronchoskop zu einer Zunahme des Atemwegswiderstandes, verringerten exspiratorischen Flussraten und erhöhter funktioneller Residualkapazität. Manchmal wird ein erhöhter positiver endexspiratorischer Druck bemerkt.

Frage II.22: Welche der folgenden „Begriffe“ ist am angebrachtesten für die Durchführung einer flexiblen Bronchoskopie.

A. Der mittlere Weg
B. Vorsicht ist eine Tugend
C. Der/die Untersuchende muss die Augen auf die Fingerspitzen gerichtet haben
D. Geben Sie niemals auf
E. Spüre die Wand

Antwort II.22: A

Eine der Geheimnisse einer nicht-traumatischen und vorsichtigen Untersuchung ist es das flexible Bronchoskop in der Mitte des Atemwegslumens zu halten (wenn sie die Videobronchoskopie verwenden, halten sie das Bild in der Mitte). Dies verbessert die Gesamtübersicht, reduziert die Wahrscheinlichkeit sich zu verlieren und verhindert mukosale Verletzung, Husten und Unbehagen des Patienten.

Der „mittlere Weg“, welcher dem chinesischen Tao und dem japanischen Zen Buddhismus entnommen ist, entspricht: Einem Weg, der weder durch die objektive Welt, noch durch die eigenen Gedanken verfälscht ist. Der mittlere Weg ist der des inneren Friedens, der Harmonie und der Transzendenz des Dualismus. Um Chuang Tzu zu zitieren: „Wenn der Schuh sitzt, ist der Fuß vergessen.“

Eine andere Möglichkeit um eine Harmonisierung bei der Bronchoskopie zu erreichen, ist es Grenzen zu bemerken und diese zu durchschreiten. Der Ausdruck „Spüre die Wand“ wird Jean-Francois Dumon aus Marseille in Frankreich zugeschrieben. Dumon ist vielleicht die wichtigste Persönlichkeit der interventionellen Bronchoskopie im Verlauf der letzten Jahre. Durch seine technische Expertise, sein Talent und die Passion für die Endoskopie hat dieser Franzose aus Marseille die Aufmerksamkeit für die Nützlichkeit der therapeutischen Bronchoskopie bei vielen sehr zögerlichen und skeptischen pulmonologischen, onkologischen und kardiologischen Gesellschaften geweckt. „Spüre die Wand“ bezieht sich auf die Techniken, welche das Ertasten einer tumorösen Oberfläche mit der Zange oder dem Saugkatheter meinen, um die Konsistenz, den Zustand der Nekrose, die Vaskularisierung, das Risiko einer Biopsie und die Möglichkeit einer Tumorentnahme mit dem starren Bronchoskop zu ergründen.

Zweifelsohne gibt dieser Ausdruck auch eine Philosophie und einen Lebensstil wieder. Es gibt die Notwendigkeit die Grenzen des Denkbaren und der medizinischen Wissenschaft zu „fühlen“. Jene, die konventionelle Weisheiten infrage stellen und Innovation sowie Originalität für sich nutzen, überschreiten diese Grenzen. Es gibt tatsächlich einen Weg „Eins mit dem Bronchoskop zu werden“, aber das ist eine andere Geschichte….

Frage II.23: Die beste Begründung keine leichte Sedierung vor oder während der Bronchoskopie durchzuführen, ist

A. Der Patient befindet sich in einem Militärkommando und seine Freunde/innen schauen zu
B. Der Bronchoskopeur ist ein Macho
C. Der Patient muss nach der Untersuchung sofort zur Arbeit fahren
D. Der Patient ist allergisch auf LIdocain
E. Der Patient ist kritisch krank und es ist eine Hochrisiko-Intubation

Antwort II.23: C

Patienten sollten gewarnt werden, dass eine leichte Sedierung angewendet wird, und sollten daher jemanden bei sich haben, der sie nach der Untersuchung begleitet und sie sollten nicht alleine PKW oder Motorrad fahren nachdem sie eine solche Medikation erhalten haben, selbst wenn ihre Vitalparameter (Blutdruck, Herzfrequenz, Sauerstoffsättigung und Bewusstsein) sich normalisiert haben.

Denken Sie eine leichte Sedierung sollte eine „Verhandlung" zwischen Ihnen und dem Patienten sein? Viele Studien haben gezeigt, dass Ärzte schlecht die Ängste und das Wohlbefinden der Patienten einschätzen können, welche sich einer invasiven Intervention unterziehen. Denken Sie daran, dass kleine Mengen eines oral oder intravenös verabreichten Sedativums die untersuchungsbezogenen Ängste zu mildern. Daher sollten die Vorteile einer leichten Sedierung (Angstreduktion, Amnesie, Analgesie, verbesserte Kooperation) gegen die Nachteile einer leichten Sedierung (Notwendigkeit zusätzlichen Monitorings, Risiko einer Atemdepression, Risiko einer verminderten Patientenkooperation aufgrund von Gehemmtheit oder Unruhe).

Entscheidungen sollten auch die Art der Untersuchung einbeziehen (ist es eine sehr kurze Inspektion oder eine längere Untersuchung mit Biopsie, Nadelaspiration, Lavage, Bürstung). Wie hoch ist das Risiko untersuchungsbezogener Komplikationen? Wie hoch ist das Risiko medikamentenassoziierter Nebenwirkungen? Ist der Patient klinisch stabil, ambulant, oder kritisch krank? Ob eine Sedierung gegeben werden muss, und welches Medikament verwendet wird, sollte individualisiert auf Grundlage der oben beschriebenen Szenarien entschieden werden.

Natürlich wünschen sich manche Patienten keine leichte Sedierung aufgrund von Nebenwirkungen; gefühlter Verlust der Selbstkontrolle, die Notwendigkeit einer Überwachung bis zum erneuten Erlangen des normalen mentalen Status nach der Intervention, die Gefahr beim Autofahren, und die Angst vor allergischen Reaktionen oder medikamentenassoziierter Nebenwirkungen.

Im Falle einer tatsächlichen Allergie auf Lidocain, kann ein Medikament der Estergruppe, beispielsweise Tetracain verwendet werden.

Obwohl die Bronchoskopie sich bei unsedierten Patienten als sicher erwiesen hat, sind sich die meisten Bronchoskopeure heutzutage einig, dass eine kurzzeitige Sedierung den Patienten angeboten werden sollte um das Wohlbefinden der Patienten während der Untersuchung zu verbessern. In bestimmten Fällen ist es angebracht die Untersuchung in vollem Wachzustand bei kooperativen Patienten durchzuführen. Dies der Fall sein bei Hämoptysen oder dem Verschlucken eines Fremdkörpers sowie in Fällen wo eine dynamische Untersuchung gewünscht ist und Fällen, wo der Verlust des Atemwegszugang irreversibel sein kann.

Frage II.24: Das dargestellte Bild zeigt

A. Ein gelähmtes Stimmband in Abduktion
B. Normale Stimmbänder von unten
C. Subglottische Trachealstenose
D. Analkanal während der Sigmoidoskopie

Antwort II.24: **B**

Das Bild ist das der Stimmbänder in der Ansicht von unten. Das flexible Bronchoskop wurde durch das Tracheostoma, nachdem die Trachealkanüle entfernt wurde, eingeführt. Das Bronchoskop ist nach kaudal flektiert um die Subglottis zu untersuchen. Der Patient wird gebeten zu phonieren. Hier sind die normalen Stimmbänder in Abduktion zu sehen. Die Subglottis ist normal. Gründe um diese Art der Untersuchung durchzuführen, sind eine subglottische oder peristomale Blutungsquelle auszuschließen, die Subglottis bezüglich einer knorpelhaften Abnormalität, Striktur zu inspizieren oder die laryngeale Funktion bei Patienten mit einem Tracheostoma vor einer permanenten Entfernung der Trachealkanüle zu beurteilen.

Frage II.25: Welche der folgenden Antworten ist normalerweise eine Frühkomplikation der Tracheostomaanlage

A. Trachea-arterielle Fistel
B. Granulome
C. Tracheomalazie
D. Suprastomaler Trachealflap
E. Stenose auf der Höhe des Tracheostomas

Antwort II.25: A

Tracheo-arterielle Fisteln werden mit einer Häufigkeit von bis zu 0,7% bei Patienten mit Tracheostoma beschrieben. Eine tracheoösophagelae Fistel kann früh oder spät auftreten und wird bei bis zu 0,5% der Patienten mit Tracheostoma berichtet. Husten, Hämoptysen oder Luftnot bei einem Patienten mit Tracheostoma sollten eine bronchoskopische Untersuchung zur Folge haben um die für die Beschwerden ursächliche Atemwegsanomalität identifizieren zu können.

Frage II.26: Welches der folgenden Medikamente, die bei der leichten Sedierung eingesetzt wird, unterdrückt regelhaft die Atemwegsreflexe und ist daher am besten geeignet für die wache Trachealintubation

A. Midazolam
B. Diazepam
C. Lorazepam
D. Fentanyl
E. Morphium

Antwort II.26: D

Große Dosen dieser Medikamente werden eine Allgemeinanästhesie mit Unterdrückung aller Reflexe zur Folge haben. Fentanyl ist das bevorzugte Medikament aufgrund seines schnellen Wirkeintritts und kürzeren Halbwertszeit. Aus pharmakologischer Sicht ist Morphium ebenso wirksam bei der Unterdrückung der Atemwegsreflexe. Propofol, ein sedierendes Medikament, welche eine deutliche Hypotension verursachen kann, verursacht ebenfalls eine Unterdrückung der Atemwegsreflexe. Propofol ist eine exzellente Wahl für die Wachintubation und bestimmte bronchoskopische Untersuchungen. Es ist außerdem hilfreich bei der Untersuchung von sehr ängstlichen Patienten und wenn ein tieferer Grad der Anästhesie gewünscht ist.

Frage II.27: Sie und Ihr Assistent werden zum Notallraum gerufen, weil der Anästhesist und die Notärzte nicht in der Lage sind eine 33-jährige übergewichtige Frau im Status asthmaticus zu intubieren. Sie hat eine akute und chronische Sinusitis und eine Nasenseptumdeviation. Sie ist vollständig sediert. Die Oxygenation wurde durch eine manuelle Ventilation mittels Ambubeutel gewährleistet. Die Patientin ist tachykard, hypotensiv und schwer hyperkapnisch. Ein zentralvenöser Zugang wurde versucht. Sie haben gerade erst eine Bronchoskopie beendet und Ihr 6 mm im Durchmesser messendes flexibles Bronchoskop wird gerade gereinigt. Sie hatten ein 4,8 mm Videobronchoskop, aber es wurde gestern beschädigt, als einer Ihrer Patienten versehentlich in dieses biss (Sie haben deswegen den Assistenten, der die Untersuchung ohne Beißschutz durchgeführt hat, in eine Klinik in Sibirien geschickt). Das einzige verfügbare Bronchoskop ist ein 3,2 mm messendes pädiatrisches flexibles Bronchoskop mit einem 1,2 mm messenden Arbeitskanal. Die Intensivärztin teilt Ihnen mit, dass sie die Patientin mit einem # 7,5 mm Endotrachealtubus intubieren möchte. Der Ehemann der Patientin, der ein bekannter Anwalt für Medizinrecht ist, lehnt es ab das Patientenbett zu verlassen. Welche der folgenden Antwortmöglichkeiten wird am wahrscheinlichsten eine sichere und erfolgreiche Intubation unter bronchoskopischer Führung bei dieser Patientin ermöglichen.

A. Sie lagern die Patientin von der Trendelenburg-Position in die Rückenlage bevor Sie die bronchoskopisch-geführte Intubation mit einem # 7,5 mm gecufften Endotracheltubus über den oralen Zugangsweg durch einen Beißschutz durchführen.
B. Sie ignorieren die Bitte der Intensivärztin und beginnen die bronchoskopisch-geführte Intubation mit einem # 6 ungecufften Endotrachealtubus durch die Nase.
C. Sei ignorieren die Bitte der Intensivärztin und beginnen die Intubation mit einem # 8,0 mm gecufften Endotrachealtubus durch den oralen Zugangsweg mit Beißschutz.
D. Sie platzieren einen befeuchteten ungecufften 5,0 mm im Innendurchmesser messenden pädiatrischen Endotrachealtubus in einem # 7,5 gecufften Endotrachealtubus und beginnen eine bronchoskopisch-geführte Intubation über den oralen Zugangsweg unter Verwendung eines Beißschutzes.
E. Sie ignorieren die Bitte der Intensivärztin und beginnen die bronchoskopisch-geführte Intubation mit einem # 6,0 gecufften Endotrachelatubus durch den oralen Zugangsweg unter Verwendung eines Beißschutzes.

Antwort II.27: E

Dies ist eine der Fragen, wo die richtige Antwort es ist, was auch immer zu tun um einen schnellen Atemwegszugang zu erhalten. Viele Experten würden vorschlagen eine kleinen Endotrachealtubus zu verwenden, der gerade so über das 3,2 mm Bronchoskop passt. Den oralen Zugangsweg zu verwenden ist oft möglich, selbst wenn man die Patientin mit dem Ambubeutel beatmet und oxygeniert. Auf der anderen Seite würden manchen sich dafür aussprechen dennoch zuerst den nasalen Zugangsweg zu verwenden (wenn sich eine hohe Sekretlast in den Nasenlöchern und im Oropharynx nachweisen lässt, kann man immer noch Wendeltubus einführen).

Einen pädiatrischen Endotrachealtubus in einem größeren Endotrachealtubbus zu platzieren, erlaubt es dem Bronchoskopeur den „Lücke zu schließen“ zwischen dem Tubus und dem Bronchoskop. Dies ermöglicht ein Manövrieren in den Atemwegen. Das pädiatrische Bronchoskop sollte über das distale Ende des kleineren Endotracheltubus vorgeschoben werden. Diese Technik hilft zudem dabei eine versehentliche Passage des kleinkalibrigen Bronchoskops durch das Murphy Auge des großen Endotrachealtubus zu verhindern. Das Problem besteht darin den richtigen Größenmix an Endotrachealtuben zu finden um dies funktionieren zu lassen und genügend Gleitgel zu haben um sicher zu stellen das ein Tubus über den anderen gleitet. Aber seien Sie vorsichtig….der pädiatrische Endotrachealtubus ist oft zu kurz. Wenn er einen Cuff besitzt, wird er nicht durch den größeren Tubus passen. Wie alle „Notfall“-Techniken sollte diese Technik nur an einem Model angewendet werden. Es könnte klüger sein andere Methoden, wie eine orale Intubationshilfe, ein optical stylet (Diaphanoskopie der Halsweichteile), wenn Sie Erfahrung mit diesen haben, einzusetzen.

Es sollten immer mehrere gecuffte und ungecuffte Endotrachealtuben in einem Intubationskoffer verfügbar sein. Die bronchoskopische Intubation ohne Verwendung eines oralen Intubationsweges erhöht die Wahrscheinlichkeit, dass das Bronchoskop und der Endotrachealtubus von der Mittellinie abweichen. Wenn der Larynx nicht vor der dem Vorschieben des Endotrachealtubus gesehen wird, kann der Endotrachealtubus an der Epiglottis, den Ary-Knorpeln oder dem Hypopharynx hängen bleiben.

Man sollte den ersten Intubationsversuch zuletzt durchzuführen. Wiederholte Versuche erhöhen das Risiko eines Atemwegstraumas, prolongierter Hypoxämie und Tod.

Frage II.28: Ihr neu angestellter und unerfahrener Techniker hat die Sterilisation eines flexiblen Bronchoskops unter Verwendung von Ethylenoxid Gas beendet. Es ruft Sie an, um Ihnen mitzuteilen, dass er vergessen hat die ETO Beatmungskappe vor der Sterilisation auf dem Beatmungskonnektor zu platzieren. Sie sagen sofort &#@&*!. Während Sie das Bronchoskop untersuchen, bemerken Sie, dass

A. Die äußere Hülle gebrochen ist
B. Die distale Linse sich gelb verfärbt hat
C. Mehrere schwarze Flecken sichtbar sind, wenn Sie durch das Sichtstück schauen
D. Die Metallbestandteile des Bronchoskops sind korrodiert
E. Das Bronchoskop hat eine neue S-förmige Kurve entlang der gesamten Länge

Antwort I.28: A

Ethylenoxid ist nicht korrosiv und in der Lage andere normalerweise nicht zugängliche Bestandteile des Bronchoskops zu durchdringen. Wenn die ETO Beatmungskappe nicht auf dem Beatmungskonnektor sitzt, werden sich die Drücke innerhalb und außerhalb des Bronchoskops nicht angleichen und eine Ruptur der äußeren Hülle kann auftreten. ETO ermöglicht eine extrem zufriedenstellende Sterilisation bei Patienten mit AIDS oder Hepatitis. Die ETO venting cap muss vor jedem Eintauchen des Bronchoskops in eine Reinigungslösung jeglicher Art entfernt werden, anderenfalls wird Flüssigkeit in das Bronchoskop eindringen.

Frage II.29: Sie werden darum gebeten in den OP-Saal zu kommen, weil ein Patient mit einer massiven Struma sich einer Anästhesie unterziehen soll. Die Anästhesistin führt eine flexible Bronchoskopie durch und informiert Sie, dass sie als die Patientin in kompletter Rückenlage lag nicht in der Lage war das flexible Bronchoskop hinter die Subglottis vorzuschieben. Wenn sie von dem subglottischen Larynx spricht, meint die Anästhesie damit.

A. 1 cm unterhalb der Stimmbänder
B. 2 cm unterhalb der Stimmbänder
C. 3 cm unterhalb der Stimmbänder
D. 4 cm unterhalb der Stimmbänder

Antwort I.29: B

Die Trachea ist eine zylindrische Röhre, welche sich in der Rückenlage auf den Halswirbel C6 bis zum Brustwirbel T5 projiziert. Auf dem Weg nach dorsal folgt die Trachea der Kurvatur der Wirbelsäule und zieht dann leicht nach hinten. Nahe der Trachealbifurkation weicht sie leicht nach rechts ab. Die Subglottis endet 2 cm unterhalb des Niveaus der Stimmbänder. Dies entspricht kranial zu der unteren Begrenzung des Cricoids, welches den einzigen geschlossen Knorpelring der Atemwege bildet.

Die Schilddrüse umgibt die cervikale Trachea anterolateral auf der Höhe des zweiten bis vierten Knorpelrings. Eine mediastinale Raumforderung, eine Struma, ein Schilddrüsen- oder anderes Karzinom des Gesicht- und Halsbereichs können eine signifikante äußere Kompression verursachen, welche in einer trachealen Obstruktion resultieren kann. Manchmal kann eine Wachintubation, während der sich der Patient in sitzender Position befindet, vor einer chirurgischen Resektion indiziert sein.

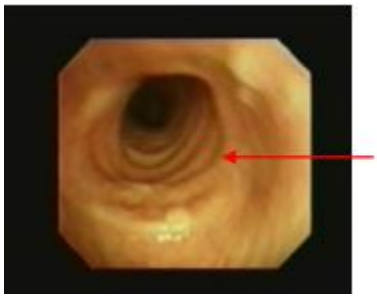

Frage II.30: Eine 25-jährige Frau mit bilateralen mikronodulären Infiltraten, zehn Pfund Gewichtsverlust, morgendlichen Kopfschmerzen und persistierendem leichtem Fieber unterzieht sich einer flexiblen Bronchoskopie mit einer bronchoskopischen Lungenbiopsie und bronchoalveolärer Lavage. Eine Lokalanästhesie wird mit zwei Sprühstößen 10%igem Lidocain erreicht, und 4 cc 2%iger Lidocainlösung werden auf die Hauptcarina instilliert. Außerdem werden 3 mg Midazolam für eine leichte Sedierung verwendet. Die BAL wird in dem rechten Mittellappenbronchus durchgeführt. Die bronchoskopische Lungenbiopsie wird durchgeführt, nachdem das Bronchoskop im linken Unterlappen in die Wegdeposition gebracht wurde. Der Patient wird gebeten auszuatmen und am Ende der Ausatmung wird die Biopsie entnommen. Der Patient verneint Schmerzen. Kurz nach der vierten Biopsie wird eine leichte Blutung bemerkt. Der Patient entwickelt einen tonisch-klonischen Anfall kurz bevor er einen Atemstillstand erleidet. Die Blutung wird mit einer Kochsalz-Spülung und anschließendem Absaugen gestillt. Die Reanimationsmaßnahmen sind erfolgreich. Der Patient wird intubiert und zur Intensivstation gefahren. Das Biospiematerial zeigt eine Miliartuberkulose und leine Segmentvenen. Was ist die wahrscheinlichste Ursache für die untersuchungsbedingte Komplikation?

A. Vergiftung mit Lidocain
B. Vergiftung mit Midazolam
C. Herzrhythmusstörungen und eine Verletzung des Herzmuskels
D. Luftembolie
E. Untersuchungsbedingtes Ansteigen des intrakraniellen Drucks im Rahmen einer tuberkulösen Meningitis

Antwort II.30: D

Wow… dies Patientin hatte einen cerebralen Gasembolus. Es ist wahrscheinlich, dass Luft bei der Verletzung einer kleinen Pulmonalvene eintrat. Anekdotisch wurde gelernt, dass größere Probenentnahmen nur in Endexspiration entnommen werden. Diese Empfehlung stammt von den ursprünglichen Beschreibungen der bronchoskopischen Lungenbiopsie von Dr. Donald Zavala von der Universität von Iowa in den 1970er Jahren. Auf der anderen Seite empfehlen andere Experten aufgrund des potenziell höheren, aber nicht bewiesenen Risikos einer Blutung, eines Pneumothorax oder Gasembolus nicht in Endexspiration zu biopsieren.

Transbronchiale Lungenbiospie (TBB oder TBLB) ist tatsächlich ein verwirrender Name für eine Untersuchung, die weder trans (durch) noch bronchial (das Ziel ist es repräsentatives Lungengewebe, das Bronchien und Alveolen und gegebenenfalls ein Blutgefäß enthält zu gewinnen) ist. Viele Experten sprechen sich daher für den Begriff bronchoskopische Lungenbiospie (BLB) aus. Was denken Sie darüber?

Nebenbei gesprochen ist der einzige Weg herauszufinden, ob Sie repräsentative Gewebeproben gewonnen haben (aber nicht notwendigerweise diagnostische Proben), die entnommenen Proben mit der Pathologin anzuschauen und die verschiedenen Techniken zur bronchoskopischen Lungenbiopsie zu üben.

Bezüglich der anderen potentiellen Antwortmöglichkeiten, lässt sich sagen, dass Lidocain keine Krampfanfälle verursacht. Dem Auftreten schwerer Nebenwirkungen müssen nicht notwendigerweise leichte Nebenwirkungen vorausgehen, vor allem nicht, wenn die Patientin eine Lebererkrankung ausweist (Lidocain wird über die Leber verstoffwechselt).
Hätte die pathologische Untersuchung der Lungenbiospie einen Lupus erythematodes gezeigt, und Sie hätten Herzrhythmusstörungen und eine Verletzung des Herzmuskels geantwortet, hätten Sie richtig liegen können, da ein Lupus eine Vaskulitis verursachen und dadurch eine Entzündung der Herzkranzgefäße verursachen kann. Bezüglich der Vergiftung mit Midazolam ist festzuhalten, dass eine Atemdepression und Hypoxämie jeder weiteren Nebenwirkung vorausgeht. Das Vorliegen eines plötzlichen neurologischen Symptoms und das Vorliegen einer Pulmonalvene in der Lungenbiospie sind wahrscheinlich ausreichend um die Diagnose einer Luftembolie anzunehmen, während eine tuberkulöse Meningitis und ein erhöhter intrakranieller Druck eher unwahrscheinliche Gründe für Ihre Symptome sind.

The Essential Flexible Bronchoscopist

Wie man die Bronchoskopie heutzutage erlernt

Modul III

THE ESSENTIAL BRONCHOSCOPIST™ SERIES

Lernziele von Modul III

Willkommen zum Modul III von The Essential Flexible Bronchoscopist, einem Kernbestandteil der Einführung in die flexible Bronchoskopie des Curriculums des Bronchoscopy Education Project. Leserinnen und Leser von EFB sollten dieses Modul nicht als einen Test ansehen. Um bestmöglich von den Informationen dieses Moduls zu profitieren, sollte jede Antwort gelesen werden, unabhängig von der „korrekten Antwort“. Dies sollte nicht als Trick gesehen werden, sondern als Weg die Leserinnen und Leser über ein bestimmtes Problem nachdenken zu lassen. Erwarten Sie etwa 2 Stunden kontinuierliches Lernen bis Sie die 30 Fragen/Antworten Paare in diesem Modul bearbeitet haben. Zögern Sie nicht Teile des EFB in Ihrem Kollegium oder mit Lehrenden zu diskutieren, da sie möglichweise andere Ansichten über die in EFB dargelegten Techniken und Meinungen haben. Auch wenn EFB mit Input zahlreicher internationaler Expertinnen und Experten versehen ist, ist es in einer Weise geschrieben die Debatten und Diskussionen unterstützt.

Wenn Sie bereit sind, können Sie den post-test wagen. Diese zehn multiple choice Fragen adressieren spezifische Inhalte der Lernziele jeden Moduls. Die Fragen beziehen sich auf die Informationen, die in den Antwortabschnitten oder Abbildungen in dem Modul enthalten sind, aber müssen nicht direkt mit einer Frage, die in dem Modul enthalten ist, in Zusammenhang stehen. Ein 100% korrekter Antwortscore ist zwar zu erhoffen, aber die meisten Programme akzeptieren 70% als Bestehensgrenze.

Am Ende von Modul III sollten die Lernenden in der Lage sein:

1. Vergleichen und stellen Sie Unterschiede von mindestens DREI Manövern heraus, die verwendet werden, wenn eine Intubation über ein flexibles Bronchoskop schwierig ist
2. Definieren Sie den Begriff „Streustrahlung“
3. Nennen Sie mindestens DREI Nachteile der Glutaraldehyde Desinfektion
4. Erkennen Sie die orale Intubationshilfe nach Ovassapian und nennen Sie die Vor- und Nachteile im Vergleich zu anderen oralen Intubationshilfen.
5. Nennen und beschreiben Sie Bezeichnungen für Veränderungen der Atemwegsschleimhaut.
6. Beschreiben Sie eine tracheale Abnormität im Vergleich zu normalen anatomischen Atemwegsstrukturen.
7. Beschreien Sie die verschiedene Erscheinungen tracheobronchialen Sekret.
8. Nennen Sie wenigstens DREI Nebenwirkungen der broncho-alveolären Lavage.
9. Vergleichen und stellen Sie Unterschiede in der Verwendung von Opiaten mit anderen Medikamenten bei der wachen Sedierung heraus.
10. Beschreiben Sie ein systematisches Vorgehen bei der bronchoskopischen Inspektion und Diagnosestellung.

Frage III.1:

Alle der folgenden Antworten sind potentielle Ursachen von Verwirrung und Krampanfällen eines älteren Mannes, der sich einer Bronchoskope unterzieht, **bis auf**

A. Stumme Hirnmetastasen eines Bronchialcarcinoms
B. Überwässerung und ein paraneoplastisches SIADH
C. Toxizität von Lidocain
D. Toxizität von Midazolam
E. Methämoglobinämie

Antwort III.1: D

Midazolam (versed) ist aktuell die am meisten verwendete Substanz für eine leichte Sedierung. Es ist ein wasserlösliches Benzodiazepin mit raschem Wirkungseintritt. Es ist hinsichtlich der Sedation und einer Amnesie viermal stärker wirksam in einem mg zu mg Vergleich als Diazepam. Wenn 5 mg intravenös appliziert werden, treten die Sedierung und Anxiolyse gewöhnlich innerhalb von 2 Minuten ein. Die komplette Erholung der Motorik und des Bewusstseins tritt bei den meisten Personen innerhalb einer Stunde ein.

Die sedative Wirkung ist verstärkt bei Patient*innen, die Opiate oder andere Benzodiapzepine erhalten haben. Zudem sind der Grad der Sedierung und das Risiko für eine Atemdepression bei Älteren und bei Patient*innen mit vorbestehender Atemwegserkrankung erhöht.

Die Kombination von Midazolam und Opiaten erhöhen das Auftreten einer Apnoe. Hohe Dosen können eine verlängerte Schläfrigkeit und Herz-Kreislaufversagen verursachen.

Midazolam verursacht keine Krampfanfälle. Zentralnervöse Störungen einschließlich Verwirrtheit und Krampfanfälle können bei Patient*innen mit Hirnmetasten und bei Patient*innen mit paraneoplastischem Syndrom auftreten.

Krampfanfälle können zudem bei Lidocain Toxizität (insbesondere, wenn eine Leberfunktionsstörung erhöhte Plasmasppiegel verursacht) und Benzodiazepin induzierter Methämoglobinämie auftreten.

Frage III.2: Während der Intubation über das flexible Bronchoskop kann der Endotrachealtubus an laryngealen Strukturen hängen bleiben und nicht in die Trachea vorzuschieben sein. Alle der folgenden Manöver sind sinnvoll, **außer**

A. Den Tubus teilweise aus dem Bronchoskop zurückziehen, eine Rotation um 90° im Uhrzeigersinn durchführen und den Tubus erneut vorschieben.
B. Den Tubus teilweise aus dem Bronchoskop zurückziehen, eine Rotation um 90° entgegen dem Uhrzeigersinn durchführen und den Tubus erneut vorschieben.
C. Die Größe des Durchmessers des Bronchoskops von einem kleineren 4,8 mm zu einem größeren 6 mm Durchmesser ändern.
D. Den Tubus über dem Bronchoskop zurückziehen und mehrere Intubationsversuche durchführen.

Antwort III.2: D

Obwohl man das Bronchoskop und den Tubus einmal zurückziehen und es dann erneut versuchen kann, wie in Antwort D beschrieben, sind solche wiederholten Intubationsversuche oft nicht erfolgreich und traumatisch. Wertvolle Zeit wird verschwendet und das Risiko einer Hypoxämie ist erhöht. Ein wiederholtes Larynxtrauma kann zudem einen Laryngospasmus, eine Reflexarrhythmie und Erbrechen verursachen. Eine versehentliche ösophageale Intubation ist möglich und tracheoösophagelae Fisteln können bekanntermaßen auftreten. Wenn ein Widerstand während der Intubation verspürt wird, sollten Sie sich daran erinnern, dass die Epiglottis und die Aryknorpel eine häufige Obstruktion darstellen, nachdem der Tubus über das Bronchoskop durch die Nasenöffnung oder den Mund vorgeschoben wurde. Der Endotracheal-tubus kann zudem versehentlich die Sie Taschenfalten berühren. Manchmal hilft es die Zunge der/des Patient*in mit einem Gaze Tupfer zu fassen und eine/n Assistierenden darum zu bitten die Zunge leicht aus dem Mund zu ziehen. Dies schafft mehr Handlungsspielraum im Bereich des Oropharynx. Wenn die Intubation weiterhin erfolglos ist, ist es am besten die Technik zu ändern um eine Passage des Endotrachealtubus zwischen die Stimmfalten zu erreichen. Alle Techniken der Antworten A, B, und C sollten erwogen werden. Ein Bronchoskop mit einem größeren Durchmesser ermöglicht eine bessere Handhabung und Kontrolle des Tubus als ein kleinerer Tubus. Indem das größere Bronchoskop mehr Raum innerhalb des Tubus einnimmt, ist der Tubus besser manövrierbar. Obwohl empfohlen wird mit dem größtmöglichen Tubus zu intubieren, sind sich die meisten Expert*innen einig, dass ein 7,5er Tubus der größte ist, der durch die Nasenhöhle eingeführt werden sollte. Durch die Rotation des Bronchoskops um 90 Grad im Uhrzeigersinn oder entgegen des Uhrzeigersinns wird sich der Winkel der gebogenen Spitze des Tubus ändern und gegebenenfalls eine translaryngeale Intubation ermöglichen.

Kein Platz mit kleinerem Durchmesser des Tubus

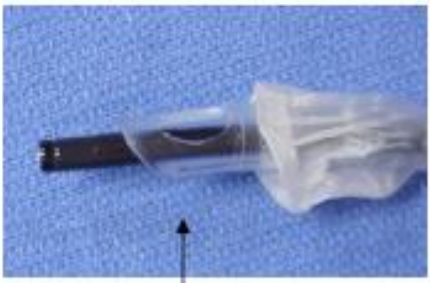

Platz zwischen Bronchoskop und 8.0 Endotracheltubus

Frage III.3: Fentanyl ist ein kurz-wirksames Opiat mit 100-fach höherer Wirkstärke als Morphium. Der Wirkeintritt beträgt bei intravenöser Injektion 2 Minuten. Zudem tritt die maximale atemdepressive Wirkung auf

A. Unmittelbar nach der Injektion
B. Innerhalb von 2-4 Minuten nach der Injektion
C. 5-10 Minuten nach der Injektion
D. 11-15 Minuten nach der Injektion
E. Mehr als 15 Minuten nach der Injektion

Antwort III.3: C

Fentanyl ist ein synthetisches Opiatanalogon, das strukturell von Morphium oder Meperidin verschieden ist. Die übliche Erwachsenendosis beträgt 50-100 µg. Intravenös appliziert treten der Wirkungsbeginn und der maximale atemdepressive Effekt etwa 5-10 Minuten nach der Applikation auf, und halten für etwa 30-60 Minuten an. Bei intramuskulärer Anwendung ist der Wirkungseintritt innerhalb von 7-15 Minuten mit einer Wirksauer von bis zu zwei Stunden. Fentanyl sollte wegen des erhöhten Risikos einer Atemdepression und eines Komas niemals bei Patient*innen verwendet werden, die MAO-Hemmer einnehmen.

Frage III.4: Alle der folgenden Aussagen über Naloxan (Narcan) sind wahr, **bis auf**

A. Es macht alle Effekte von Narkotika rückgängig einschließlich Sedierung, Atemdepression, Apnoe, und Schmerzkontrolle.
B. Das übliche Vorgehen ist es eine Ampulle (0,4 mg oder 1 ml) in 10 ml Volumen zu verdünnen um eine Verdünnung von 0,04 mg/ml herzustellen.
C. Um eine Atemdepression oder eine Apnoe rückgängig zu machen, wird 1 ml der Verdünnungslösung (0,4 mg) intravenös alle 2-4 Minuten appliziert bis das Bewusstsein wieder hergestellt ist.
D. Auf der Intensivstation oder auf der Überwachungsstation ist es am besten sofort die gesamte Ampulle (0,4 mg) zu applizieren, wenn der/die Patient*in schwer atemdepressiv ist und wenn keine ausreichende Expertise im Atemwegsmanagment vorhanden ist.
E. Nicht mehr als 5 ml sollten aufgrund des Risikos einer Entzugssymptomatik appliziert werden.

Antwort III.4: E

Naloxan ist ein reiner Opiatantagonist, der alle Effekte und Nebenwirkungen von Opiaten aufhebt. Tatsächlich sollten nicht mehr als 10 ml appliziert werden wegen des erhöhten Risikos einer sympathikogenen Überaktivität durch das akute Beenden des analgetischen Effekts. Folglich können Patient*innen einen Hypertonus, Dysrhythmien, und ein Lungenödem entwickeln.

Im Falle einer Sedierung mit Benzodiazepinen, sollte der Benzodiazepin-Antagonist Flumazenil angewendet werden (0,2 mg iv über 15 Sekunden, dann erneut jede Minute bis zu einem Maximum von 1 mg). Geringe Dosen von Flumazenil werden verlässlich die Sedierung innerhalb von 2 Minuten aufheben aber höhere Dosen werden benötigt um die Benzodiazepin induzierte Anxiolyse rückgängig zu machen. Nebenwirkungen umfassen Übelkeit, Erbrechen, Tremor, Krampfanfälle, Tränenfluss und Schwindel. Im Gegensatz zu Naloxon verursacht Naloxan keine hämodynamische Instabilität.

Frage III.5: Eine Bronchoskopie wird bei einem Patienten mit Husten und unilateraler partieller Atelektase durchgeführt. Basierend auf den unten gezeigten Befunden, sollte die bronchoskopische Untersuchung durchgeführt werden mit

A. Untersuchung des linken Bronchialbaums, dann Inspektion und Biopsie der Läsion auf der rechten Seite.
B. Inspektion und Biopsie der Läsion des rechten Bronchialbaums, dann Untersuchung des linken Bronchialbaums.
C. Untersuchung des rechten Bronchialbaums, dann Inspektion und Biopsie der Läsion auf der linken Seite.
D. Inspektion und Biopsie der Läsion auf der linken Seite, dann Untersuchung des rechten Bronchialbaums.

Antwort III.5 A

Die Läsion wird im rechten Hauptstamm bemerkt. Die anterioren Knorpelspangen und die posteriore Membran der Trachea sind gut sichtbar. Es ist klug mit einer Untersuchung des linken Bronchialbaums weiter zu machen bevor man auf der rechten Seite fortfährt. Auf diese Weise wird der normale Atemweg untersucht und Sekret geklärt. Sollte eine Blutung nach der Biopsie auf der rechten Seite auftreten, weiß der/die Bronchoskopierende/r, dass das linke Bronchialsystem normal ist, in der Lage ist die Ventilation zu gewährleisten, und dass keine kontralateralen Anomalitäten vorliegen, die die/den Patient*in beeinträchtigen könnten.

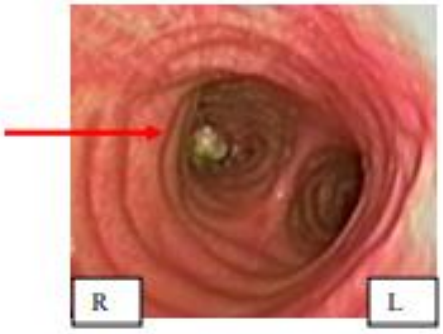

Frage III.6: Während der Intubation einer Patientin über ein flexibles Bronchoskop, wird es plötzlich schwierig das Bronchoskop weiter fortzuführen. Obwohl Sie in der Lage sind die Stimmbänder zu sehen, ist es unmöglich den Tubus weiter über das Bronchoskop vorzuschieben. Was ist passiert und was sollten Sie als nächstes tun?

A. Das biegsame Ende des Bronchoskops ist gebrochen. Sie entfernen das Bronchoskop aus dem Tubus.
B. Das Ende des Bronchoskops ist versehentlich über das Murphy Auge des Tubus gerutscht. Sie entfernen das Bronchoskop aus dem Endotrachealtubus.
C. Das Polyurethan, welches das Bronchoskop ummantelt ist verrutscht und ist intussuzeptiert und verschließt so das Tubuslumen. Sie entfernen das Bronchoskop von dem Endotrachealtubus.
D. Das Ende des Bronchoskops ist zu sehr gedehnt worden und der Tubus hat sich in der aryepiglottischen Falte verfangen. Sie ziehen den Tubus teilweise über das Bronchoskop zurück.

Antwort III.6: B

Jedes der oben genannten Probleme kann während einer Intubation über ein Bronchoskop auftreten. Es ist wahrscheinlich am klügsten das Bronchoskop zusammen mit dem Tubus als Ganzes zu entfernen. Wenn man eines ohne das andere entfernt, riskiert man das Bronchoskop zu beschädigen. Zudem könnte das Bronchoskop nicht fixiert sein.

Bevor man über das Bronchoskop intubiert, sollte man den Tubus vollständig auf das Bronchoskop unter direkter Sicht auffädeln und dabei Acht geben die radio-opaquen Markern auf dem Tubus und das Murphy Auge sowie die Richtung der distalen Öffnung des Endotrachealtubus zu identifizieren. Manche Expert*innen glauben, dass der Endotrachealtubus vollständig auf dem Bronchoskop belassen werden sollte bis das Bronchoskop die Stimmbänder passiert hat. Der Endotrachealtubus wird dann in die Trachea in Seldinger-Technik vorgeschoben.

Andere Expert*innen meinen, dass unter gewissen Umständen, beispielsweise wenn eine subglottische Stenose, ein Larynxödem, ein Tumor, eine Blutung oder Sekret auftreten, es vorteilhaft ist, die Spitze des Bronchoskops im Tubus zu belassen. Die Einheit von Bronchoskop und Tubus wird dann gleichzeitig über die Stimmbänder vorgeschoben. Im Falle einer schweren Trachealstenose verhindert diese Technik ein blindes gewaltsames Dilatieren der Striktur, da die/der Bronchoskopierende sehen und fühlen kann wie der Tubus die Stenose passiert.

Jede der oben genannten Techniken sollte am Modell geübt werden. Die/der Bronchoskopierende sollte die Technik verwenden, mit der die größte Erfahrung besteht, und basierend auf der zugrunde liegenden Erkrankung und dem respiratorischen Status immer die sicherste Technik wählen.

Frage III.7: Glutaraldehyd wird häufig für die Desinfektion des Bronchoskops verwendet. Jede der folgenden Nebenwirkungen kann bei exponierten Personen auftreten **bis auf**

A. Kopfschmerzen
B. Konjunktivitis
C. Dermatitis
D. Asthmatische Beschwerden
E. Diarrhoe

Antwort III.7: E

Eine Exposition gegenüber Glutaraldehyd kann nasale Irritationen und alle der anderen oben aufgelisteten Symptome verursachen außer Diarrhoe. Es ist wichtig das Reinigungsräume eine Belüftung enthalten. Automatische Reinigungs- und Desinfektionsmaschinen erleichtern dem Personal den zeitaufwendigen manuellen Desinfektionsprozess. Sie ersetzen nicht die manuelle Reinigung, die vor und oft auch nach der maschinellen Desinfektion notwendig ist. Infektiologische Ausbrüche wurden bei einer Reihe von Organismen berichtet, und eine Übertragung über Bronchoskope auf andere Patient*innen wurde berichtet.

Beispielsweise wurden Organismen in dem Abflusswasser von automatischen Reinigungsmaschinen gefunden. Grundlegende Fehler der Desinfektion und Reinigung treten regelmäßig in vielen Einrichtungen auf. Es gibt eine beträchtliche Variabilität der Vorgehensweise bei der Dekontamination, der Reinigung, der Desinfektion und der Erhaltung der Bronchoskope innerhalb und zwischen Krankenhäusern.

Eine enge Zusammenarbeit zwischen den Hygieneexpert*innen (Krankenhaus-epidemolog*innen), den Bronchoskopierenden und dem Pflegepersonal ist vorteilhaft. Kenntnisse über die Sterilmachung und Reinigungsprozesse kann zufünftigen Bronchoskopierenden helfen geeignete Regeln und Regularien in Ihren eigenen Krankenhäusern zu etablieren.

Frage III.8: Alle der folgenden Aussagen, die sich auf die Reinigung und Desinfektion von Bronchoskopen beziehen sind korrekt, **bis auf**

A. Umfassende Desinfektion mit 2% Glutaraldehyd für die Dauer von 45 Minuten inaktiviert alle Pilze, Viren, und vegetativen Organismen.
B. Umfassende Desinfektion mit 2% Glutaraldehyd für die Dauer von 45 Minuten wird nicht alle Bakteriensporen abtöten.
C. Videobronchoskope mit einem distalen CCD Chip werden eher von Glutaraldehyd beschädigt als fiberoptische Bronchoskope.
D. Ein positiver Leak Test kann auf eine Beschädigung des proximalen Polyurethan oder distalen Gummibandes des Bronchoskops oder eine Ruptur des Arbeitskanals am distalen Ende des flexiblen Bronchoskops hindeuten.

Antwort III.8 C

Videobronchoskope werden ebenso wahrscheinlich von Glutaraldehyd beschädigt wie fiberoptische Bronchoskope. Das CCD (charge coupled device) ist ein solider Bildsensor, der in der Lage ist Bilder mit höherer Auflösung als ein fiberoptisches System zu generieren. Glasfasern werden immer noch als Lichtquelle genutzt. Eine umfassende Desinfektion benötigt ein 45-minütiges Eintauchen um Pilze, Viren und vegetative Organismen als auch 95% der Bakteriensporen abzutöten. Um alle Mykobakterien abzutöten ist ein 45-minütiges Eintauchen notwendig.

Tatsächlich eradiziert ein 10-minütiges Eintauchen, wie es in vielen Einrichtungen zur Beschleunigung der Verfügbarkeit der Bronchoskope durchgeführt wird, 99,8% der Mykobakterien. Glutaraldehyd basierte Chemikalien wie Cidex oder Sporicidin korrodieren die Stahlkomponenten jedes Bronchoskops nach 24 Stunden Kontaktzeit. Diese chemischen Lösungen können toxisch für exponierte Personen sein.

Frage III.9: Während der Fluoroskopie werden Röntgenstrahlen, die die Patient*innen durchdringen und auf den Bilddetektor oder den Fluoroskop-Bildschirm auftreffen, bezeichnet als

A. Streustrahlung
B. Reststrahlung
C. Primärstrahlung

Antwort III.9: B

Primärstrahlung sind die Photonen, die von der Röntgenröhre emittiert werden, während Streustrahlung jene Röntgenstrahlen sind, wenn Elektronen auf Materie treffen. Dachten Sie diese Information sei irrelevant? In den Vereinigten Staaten fordern viele Staaten und Einrichtungen Zertifikate (für welche gelernt werden muss und für die Prüfungen abgelegt werden müssen) um ein Fluoroskop selbst bedienen zu dürfen.

Frage III.10: Während der Fluoroskopie wird die Streustrahlung erhöht, wenn

A. Die angewandte Spannung (kVp) verringert wird
B. Die Wellenlänge verringert wird
C. Die Gewebedichte verringert wird
D. Die Gewebedicke erhöht ist

Antwort III.10: D

Streustrahlung, auch bekannt als Compton Strahlung, ist nicht nützliche Ionisierung des Patientengewebes durch Röntgenbestrahlung. Streustrahlung entsteht, wenn ein Röntgenphoton mit erhöhter Energie ein Elektron trifft und von dem ursprünglichen Weg abweicht. Dies wird entweder durch eine erhöhte Spannung oder eine verringerte Wellenlänge verursacht, oder auch wenn die Gewebedicke oder die Gewebedichte erhöht sind. Die Röntgenstrahlung bewegt sich dann in eine andere Richtung aber mit weniger Energie.

Eine Erhöhung der Streuung reduziert die Qualität des fluoroskopischen Bildes, und reduziert den Kontrast des Bildes auf dem Monitor, indem es das Quantum mottle erhöht. Quantum mottle sehen auf dem Bildschirm aus wie „krabbelnde Ameisen“. Es resultiert aus einer unzureichenden Anzahl an Photonen und kann reduziert werden, indem die Milliampere, also die Stromstärke der Anode erhöht wird.

Frage III.11: Welche der folgenden Antworten könnte Sie dazu bringen die Indikationen von Bronchoskopien auf der Intensivstation Ihrer Einrichtung nochmals zu überdenken.

A. Die Bronchoskopie wird häufig bei kritisch Kranken mit Sekretverhalt und erhöhten Atemwegsdrücken während der mechanischen Beatmung durchgeführt
B. Die Bronchoskopie wird häufig bei kritisch Kranken ohne radiographischen Nachweis von Atelektasen durchgeführt und führt oft nicht zu einer relevanten Änderung des medizinischen Vorgehens
C. Die Bronchoskopie wird häufig bei kritisch Kranken durchgeführt mit erstmaligem Auftreten von Hämoptysen
D. Die Bronchoskopie wird häufig bei kritisch Kranken mit neuen oder persistierenden radiographischen pulmonalen Infiltraten durchgeführt

Antwort III.11: B

Die Bronchoskopie ist bei kritisch Kranken oft indiziert und wird daher auch oft durchgeführt. Beispiele für akzeptierte Indikationen umfassen einen Sekretverhalt, der nicht mit der routinemäßigen Saugungen geklärt werden kann, eine persistierende oder akute unerklärliche Hypoxämie, ein nicht erklärliches Weaningversagen von der maschinellen Beatmung, ein neu aufgetretener Hämoptysen, pulmonale Infiltrate mit dem Verdacht auf eine Infektion, sofern die bronchoskopische Untersuchung eine Änderung des therapeutischen Vorgehens zur Folge haben kann und das Auftreten persistierender oder hämodynamisch relevanter radiographischer Atelektasen, die nicht auf eine Physiotherapie oder eine Absaugung ansprechen.

Wenn es so ist, dass viele Maßnahmen ohne Vorliegen radiographischer Besonderheiten, einer gestörten Oxygenation, einer gestörten Ventilation oder ohne Vorliegen von Problemen beim Sekretmanagement durchgeführt werden, sollten die Indikationen für die Bronchoskopie genauer überprüft werden um sicher zu sein, dass die Interventionen unter angemessenen Umständen durchgeführt werden.

Natürlich kann die Entscheidung zur Durchführung einer Bronchoskopie oft auf der subjektiven Einschätzung der Situation als auf harten objektiven Daten erfolgen. Das kann leicht dazu führten, dass die Bronchoskopie auf der Intensivstation zu oft durchgeführt wird. Das übliche Vorgehen kann zudem von den vorhandenen Ressourcen, dem Personal, und den Vorstellungen der Zuweisenden abhängen.

Frage III.12: Welche der oralen Intubationshilfen wird am wahrscheinlichsten eine adäquate Darstellung des Larynx und der Stimmbänder ermöglichen, selbst wenn die Intubationshilfe zu weit vorgeschoben wird?

A. Berman Atemweg
B. Williams Intubator
C. Atemweg nach Ovassapian

Antwort III.12: C

Orale Intubationshilfen ermöglichen den Bronchoskopierenden das Bronchoskop in der Mittellinie zu halten, die laryngealen Strukturen darzustellen, und den Pharynx offen zu halten. Der fiberoptische Intubationsweg nach Ovassapian schafft einen offenen Raum im Oropharynx und schützt das Bronchoskop davor von den Patient*innen gebissen zu werden. Die Atemwegssicherung kann entfernt werden ohne vom Endotrachealtubus diskonnektiert zu werden. Das weiter distale Ende hält die Zunge und das Weichteilgewebe davon ab in den Rachen zu fallen und die Sicht auf die Epiglottis zu verdecken. Die proximale Hälfte hat eine Führungswand, die einen Raum für das Bronchoskop und den Tubus schafft. Die Atemwegshilfe ist mit einem Endotrachealtubus bis zu einem inneren Durchmesser von bis zu 9 mm kompatibel. Der Berman Atemweg wird ebenfalls für bronchoskopische Intubationen empfohlen, aber seine Länge und die tubuläre Form sind hinderlich bei der Maneuvrierung des flexiblen Bronchoskops sobald es einmal vorgeschoben wurde. Wenn das distale Ende der Atemwegshilfe nicht perfekt in Linie mit der Glottisöffnung ist, muss die Atemwegshilfe teilweise entfernt werden um die Stimmbänder darzustellen.

Die Intubationshilfe nach Williams wurde für die blinde orotracheale Intubation entworfen. Seine distale Hälfte hat eine zungenförmige Oberfläche, welche die laterale und anteroposteriore Maneuvrierung des Bronchoskops erschwert. Um den Williams Intubator nach der Intubation zu entfernen, muss der Adapter des Endotrachealtubus vor der Intubation entfernt werden.

Frage III.13: Sie sind dabei eine tracheale Anomalität einer Chirurgin zu erklären. An welchem der folgenden Information wird sie im ehesten interessiert sein

A. Abstand des Befunds von der Trachea
B. Ob der Befund eine weitere oder engere Basis hat
C. Lokalisation des Befunds in Bezug auf die Bronchialwand
D. Größe des Befunds (Länge, Durchmesser, Grad der Atemwegsverlegung)
E. Abstand des Befunds von der unteren Grenze der Stimmbänder

Antwort III.13: E

Nun ja, Sie haben wahrscheinlich schon hierüber nachgedacht. Tatsächlich sollten alle der oben genannten Antworten bedacht werden, wenn eine chirurgische Behandlung einer trachealen Läsion erwogen wird. Der Grund warum die richtige Antwort E ist, ist dass die untere Begrenzung der Stimmbänder in manchen Fällen der entscheidende Faktor sein kann für die Einschätzung der Komplexität einer chirurgischen Resektion.

Natürlich sollten andere Komponenten der trachealen Läsion wie die Länge der Striktur in Zentimetern und die Anzahl der Knorpelspangen, Konsistenz (fest, rutschig, weich), Erscheinung (glitzernd, vaskularisiert), Fragilität (nässend, aktiv blutend, Eiter gefüllt), Farbe (weiß, rot, dunkel, gelb), Form (regulär, rund, irregulär, elongiert, vorwölbend), Dynamik (beweglich mit der Atmung oder dem Husten, ventilartig, immobil), Grad der Beteiligung der Atemwege, assoziierte Anomalitäten der Atemwegswand (Malazie, Zerstörung von Knorpelstrukturen, Fremdkörper). Eine Videoaufnahme von der Untersuchung für die chirurgischen Kolleg*innen verfügbar zu haben, wird immer geschätzt.

Frage III.14: Eine 76-jährige Patientin mit chronischem Husten, Schluckbeschwerden und einer neu aufgetretenen Heiserkeit wird zur bronchoskopischen Untersuchung einbestellt. 1 mg Midazolam wird intravenös appliziert und reichlich topisches Anästhestikum wird im Oropharynx und Larynx angewendet. Die Stimmbänder bewegen sich normal, aber eine feste Struktur, die einem adenoiden zystischen Carcinoms ähnelt, verschließt den subglottischen Raum zu 20%. Aufgrund der Nähe der Läsion zu den Stimmbändern werden keine Biopsien entnommen. Etwa eine Stunde nach der Untersuchung entwickelt die Patientin eine bläuliche Verfärbung der Lippen. Die arterielle Sauerstoffsättigung fällt von 98% auf 88% trotz der Applikation von zusätzlichem Sauerstoff. Die Patientin ist ängstlich und widerspenstig in dem Aufwachraum geworden. Der Ruhepuls steigt von 110 auf 150. Der wahrscheinlichste Grund für die Beschwerden ist

A. Eine Methämoglobinämie durch Cetacaine
B. Ein Interventions assoziierter Laryngospasmus
C. Ein Myokardinfarkt durch die prolongierte Hypoxämie
D. Eine Lidocaintoxizität

Antwort III.14: A

Eine Methämoglobinämie kann aus einer Exposition gegenüber Benzocain, der in Cetacaine und Hurricane enthaltenen Esther Familie, zwei Aerosolsprays, die häufig in der Lokalanästhesie des Oropharynx verwendet werden. Das Risiko ist bei Älteren und Kindern am höchsten. Die Diagnose sollte angenommen werden bei Patient*innen, die eine Zyanose mit bläulichem Kolorit der Haut, der Lippen und der Schleimhaut entwickeln. Es wird bestätigt durch eine CO-Oxymetrie. Bis zu einem Methämoglobingehalt von 20% fällt die Sauerstoffsättigung um etwa die Hälfte des Methämoglobinanteils. Patient*innen entwickeln eine funktionelle Anämie, da das eisenhaltige Hämoglobin nicht in der Lage ist Sauerstoff zu binden. Eine Behandlung erfolgt mit intravenösem Methylen Blau in einer Dosis von 1-2 mg/kg.

Ein akut einsetzender Laryngospasmus würde einen Stridor und ein respiratorisches Versagen verursachen. Tetracain, ein lang-wirksames und wirkungsstarkes topisches Anästhetikum, ist auch ein Bestandteil von Cetacain Aerosolspray (2% Tetracaine, 14% Benzocaine, 2% Butyl-ester der Paraaminobenzoesäure). Tetracaine ist ein Derivat der Paraaminobenzoesäure und kann daher allergische Reaktionen auslösen. Ihre rasche Absorption und die prolongierte Wirkdauer verglichen mit Lidocain sind zum Teil verantwortlich für ihren schmales Sicherheitsprofil bei der Anwendung während der Bronchoskopie. Systemische Effekte umfassen Krampfanfälle und der plötzliche Tod. Andere Symptome sind Unruhe, Taubheit um die Lippen und den Mund, tonisch-klonische Anfälle, Hypertonus, und Apnoe. Lidocain ist ein Lokalanästhetikum der Amid-Gruppe, das weniger wirksam ist und eine kürzere Wirkdauer hat als Tetracain. Es kommt in verschiedenen Lösungen zwischen 0,5% bis 4% vor. Die 4% Lösung sorgt für eine etwa 15-minütige verlässliche topische Anästhesie. Eine 10% Lösung ist verfügbar als Spray des Mund- und Nasenrachenraums. Jedes Spray gibt 0,1 ml (10 mg) Lidocain ab. Ein 2,5% und 5% Gel ist ebenfalls erhältlich und normalerweise von Patient*innen bevorzugt für die Anästhesie der Nasenpassage. Maximalkonzentrationen werden normalerweise innerhalb von 30 Minuten nach Atemwegsapplikation erreicht.

Eine Maximaldosis von 300 mg Lidocain wird bei Erwachsenen empfohlen. Die Blutkonzentration ist direkt mit der Gesamtdosis assoziiert unabhängig von der Konzentration der Lösung. Wenn Lidocain als Aerosolspray verwendet wird, wird es weniger schnell absorbiert als durch einen Ultraschall Vernebler. Zudem wird Lidocain weniger in den Blutkreislauf aufgenommen, wenn es geschluckt wird als wenn es auf der Schleimhaut des oberen oder unteren Atemwegstrakts aufgetragen wird.

Da Lidoacain in der Leber metabolisiert wird, werden Patient*innen mit hepatischer Dysfunktion oder niedrigem Herzzeitvolumen niedrigere Plasmalevel haben. Nebenwirkungen umfassen Hyperaktivität, Unruhe, ein prickelndes Gefühl der Lippen, eine verwaschene Sprache und

Tremor. Bei höheren Spiegeln treten Krampanfälle und kardiorespiratorisches Versagen, einschließlich Bradykardie, Hypotension und Herzstillstand auf.

Frage III.15: Die Tracheomalazie ist definiert als der Verlust von longitudinalen elastischen Fasern der posterioren Trachealmembran mit oder ohne Zerstörung oder Beschädigung des Trachealknorpels, was zu einer Rigidität und einem trachealen Kollaps führt. Während der Atemwegsuntersuchung wird welche der folgenden Antworten beobachtet

A. Kollaps des instabilen intrathorakalen Segments während der Ausatmung und/oder Kollaps des instabilen cervikalen Segments während der Inspiration
B. Kollaps des instabilen intrathorakalen Segments während der Einatmung und/oder Kollaps des instabilen cervikalen Segments während der Ausatmung
C. Kollaps des instabilen intrathorakalen Segments während der Ausatmung und/oder Kollaps des instabilen cervikalen Segments während der Ausatmung
D. Kollaps der instabilen Segments während der Aus- oder Einatmung mit relevanter Einwärtsbewegung der Pars membranacea

Antwort III.15: A

Der inspiratorische Kollaps sollte bei einer instabilen Trachea bemerkt werden, wenn die tracheale Wand durch den negativen intratrachelaen Druck nach innen gesaugt wird. Während der Ausatmung tritt der Kollaps des intrathorakalen instabilen Segments auf, wenn der intrathorakale Druck den intratrachealen Druck übersteigt. Eine Tracheomalazie kann während der bronchoskopischen Untersuchung und electron beam tomography scanning bemerkt werden. Es ist bei Patient*innen nach längerer Intubation, Patient*innen mit stattgefundenen Pneumonektomie und Hernierung der verbliebenen Lunge in den vakanten Hemithorax, und bei Patient*innen mit Luftnot, Schwierigkeiten in der Sekretmobilisation, und chronischem Husten. Normalerweise wird die Malazie diagnostiziert, wenn der ein Kollaps der Knorpelstrukturen während der Atemwegsinspektion zu bemerken ist. Manche Expert*innen glauben, dass sie von der dynamischen Atemwegsinstabilität unterschieden werden sollte, wo eine relevante Obstruktion durch eine Einwärtsbewegung der Pars membranacea ohne Hinweise für eine Läsion der Knorpelstrukturen und der Form der Knorpelringe. Um Verwirrung oder Missverständnissen vorzubeugen sollte man explizit das Ausmaß, den Schweregrad, die Lokalisation, und die Beschaffenheit der Anomalien beschreiben.

Verlust der Verbindung zwischen anterior gelegenem Ringknorpel und Pars membranosa

Frage III.16: Alle der folgenden Gründe für eine direkte Intubation eines Brandopfers sind korrekt, **bis auf**

A. Eine Intubation vor der Entwicklung eines relevanten Atemwegsödems und respiratorischer Instabilität verhindert ein notfallmassiges Vorgehen, dessen Ergebnis desaströs ausfallen kann
B. Verbrennungsassoziierte Restriktionen der Brustwand und Atemwegsobstruktionen, die aus einer circumferentiellen Halsverbrennung resultieren, verringern den Atemfluss zusätzlich
C. Bemerkte Atemwegsanomalitäten wie Ruß, Verkohlung, Mukosanekrose, Ödem, und Entzündung unterhalb der Carina gehen Blutgas und radiologischen Veränderungen voraus, welche einen Parenchymschaden nahelegen würden
D. Eine Parenchymschaden tritt oft verzögert auf
E. Das Auftreten eines maximalen Ödems der oberen Atemwege innerhalb der ersten 24 Stunden nach der Verletzung

Antwort III.16: E

Tatsächlich tritt das maximale Atemwegsödem bis zu 36-48 Stunden nach der Verletzung auf. Wenn Patient*innen intubiert werden, wird die Extubation oft heraus gezögert bis sich das Ödem vollständig zurückgebildet hat. Die Abwesenheit eines Ödems, einer Striktur oder einer subglottischen Schwellung während der Bronchoskopie-geführten Extubation oder eine Leckage um den Endotrachealtubus sind zwei Indikatoren, die genutzt werden um den Zeitpunkt der Extubation festzulegen.

Wenn Patient*innen sich mit einem Verbrennungstrauma vorstellen, sind Röntgen Thorax Aufnahme und Blutgasanalysen meist nicht hilfreich dabei einzuschätzen, ob ein Parenchymschaden aufgetreten ist. Zudem können die Ergebnisse um Stunden oder Tage verspätet sein. Aus diesen Gründen werden in vielen Brandzentren alle gegenüber Rauch exponierten routinemäßig bronchoskopiert. Das Auftreten von Dyspnoe, Giemen, einer laryngealen Anomalität, eine Tracheobronchitis und abnorme Blutgaswerte oder Röntgen-Thorax Aufnahmen legen eine Intubation fast immer nahe. Verzögert auftretende Probleme sind Verziehungen der Schleimhaut, eine reduzierte mukoziliäre Clearance, eine Mukusverlegung, Atelektasen, eine Beeinträchtigung der Sekretklärung, eine Pneumonie, ein Lungenödem, und das Auftreten eines ARDS.

Frage III.17: Alle der folgenden Aussagen über Inhalationstraumata bei Brandverletzten sind korrekt, **bis auf**

A. Die Verwendung eines Bronchoskops für die Diagnosestellung hat zu einem bemerkenswerten Anstieg des Inhalationstraumas von einer 2-15%-igen Inzidenz (basierend auf der Anamnese, verkohltem Sputum, und Gesichtsverbrennungen) zu einer Inzidenz von bis zu 30% geführt.
B. Wenn ein Inhalationstrauma vorliegt, ist die Mortalität größer als wenn nur Hautverbrennungen festzustellen sind.
C. Bronchoskopische Befunde, die mit einem Inhalationstrauma bei Brandverletzten zu finden sind, sind ein Atemwegsödem, eine Entzündung, oder kohlehaltiges Sekret (Vorhandensein von Ruβ)
D. Erythem, Hämorrhagie und Ulzerationen kommen selten tracheobronchial selten vor
E. Gashaltige und Partikelhaltige Produkte inkompletter Verbrennung sind mit tracheobronchialer Verletzung durch Rauchinhalation verbunden

Antwort III.17: D

Erythem, Hämorrhagie und Ulzerationen werden häufig als indirekter Effekt einer thermischen Verletzung der oberen oder unteren Atemwege festgestellt. Dies resultiert meist aus heißem Rauch oder Dampfinhalation, aber kann auch aus einer direkten Hitzeverletzung durch eine bronchoskopische therapeutische Elektrokauterisation und Laserresektion entstehen. Obwohl die oberen Atemwege die unteren Atemwege und das Lungenparenchym schützen, kann jegliche Exposition gegenüber heißer Luft einen reflektorischen Laryngospasmus erzeugen. Laryngeale Komplikationen können akut, aber auch einige Stunden nach der Verletzung auftreten. Sie sind oft lebensgefährlich. Ödem und Entzündung sind beweisend für eine Verletzung der oberen Atemwege und sind oft unmittelbar sichtbar für die Bronchoskopierenden.

Das Vorhandensein von kohlehaltigem Sekret im Oropharynx legt eine Atemwegsverletzung ebenfalls nahe. Eine Verletzung der unteren Atemwege tritt dennoch meistens verspätet auf. Viele Expert*innen sagen, dass „falls Zweifel bestehen“ über das Vorliegen einer Verletzung der oberen oder unteren Atemwege, sollte eine unmittelbare Intubation einem „watch and wait“ Vorgehen vorgezogen werden. Das Vorliegen und Ausmaß einer Verletzung der unteren Atemwege kann während einer anschließenden flexiblen Bronchoskopie evaluiert werden. Eine Extubation sollte vorsichtig aufgrund des Risikos eines persistierenden laryngealen und subglottischen Ödems und einer laryngealen Schwellung durch den Endotrachealtubus und eine prolongierte Intubation erfolgen.

Larynxödem und Ulzerationen durch eine thermale Verletzung bei einem Brandopfer

Frage III.18: Eine 63-jähriger Mann kommt wegen einer seit Jahren bestehenden Dyspnoe in Ihre Praxis. Er ist bei minimaler Belastung kurzatmig. Ein Asthma wurde vor etwa einem Jahr diagnostiziert. Er verwendet inhalative Bronchodilatatoren und gelegentlich orale Corticosteroide. Die körperliche Untersuchung des Patienten zeigte einen leichten Stridor. Die Laboruntersuchungen sind unauffällig. Der Röntgen-Thorax und die CT Thorax zeigen eine 3 cm intraluminale Raumforderung mit einer Verengung des mittleren Teils der Trachea auf zu 5 mm. Es gibt keinen Hinweis auf einen extraluminalen Tumor oder vergrößerte mediastinale Lymphknoten. Die flexible Bronchoskopie bestätigt das Vorhandensein einer 3 cm großen intraluminalen Raumforderung in der mittleren Trachea. Das Atemwegslumen ist eingeengt aber intakt. Die Biopsie ergibt den Nachweis eines adenoid cystischen Carcinoms. Welche der folgenden Antworten würden Sie für das weitere Vorgehen empfehlen

A. Zuweisung in die Radioonokologie zur externen Bestrahlung
B. Zuweisung zur medikamentösen Onkologie zur Durchführung einer Chemotherapie
C. Zuweisung in die interventionelle Pneumologie zur Nd:YAG Laserresektion
D. Zuweisung in die Thoraxchirurgie zur sleeve Resektion der Trachea

Antwort III.18 D

Die entscheidende Frage ist, ob der Patient einer Laserresektion oder einer unmittelbaren chirurgischen Behandlung zugeführt wird. Ein adenoid cystisches Carcinom (früher als Zylindrom bekannt) macht etwa 0,1% aller primären Lungencarcinome aus und etwa 10% aller pulmonalen Adenome (zu denen auch das pulmonale Karzinoid und mucoepidermoide Tumore zählen). Wenn der Patient klinisch und hämodynamisch stabil ist, und keine Kontraindikationen für eine chirurgische Resektion bestehen, und der Patient eine chirurgische Resektion befürwortet, ist die Zuweisung zur sleeve Resektion mit Entfernung von mindestens 6 Knorpelspangen (ein Knorpelring alle 2 cm) und anschließender Reanastomose indiziert.

Oftmals zeigen die Resektionsränder einen mikroskopischen Tumor. Viel Patient*innen werden anschließend einer externen Radiatio zugeführt. Trotz der Resektion kommt es bei mehr als 50% der Patient*innen zu Rezidiven, und Metastasen treten bekanntlich in der Lunge, dem Gehirn, der Leber, den Knochen und der Haut auf. Die Tumore wachsen üblicherweise sehr langsam. Selbst im Falle eines Tumorrezidivs kann das Überleben 10-15 Jahre betragen.

Frage III.19: Bei einer Patientin mit den in der Abbildung zu sehenden Atemwegsveränderungen ist welche der folgenden Erkrankungen am wahrscheinlichsten vorhanden

A. Sarkoidose
B. Rezidivierende Polychondritis
C. Teratom mit äußerer trachealer Kompression
D. Zugrundeliegende chronisch obstruktive Bronchitis
E. Pulmonale Amyloidose

Antwort III.19: D

Das Bild zeigte eine Säbelscheidentrachea. Eine Säbelscheidentrachea ist definiert als eine Trachea mit einer exzessiven transversalen Verengung und erweitertem sagittalem Durchmesser des intrathorakalen Anteils der Trachea. Das ist sehr verschieden von der C-förmigen Trachea, die bei über 49% der Erwachsenen gesehen wird. Eine Säbelform ist bei bis zu 5% der älteren Männer beschrieben worden. Bei diesen kann auch eine Verknöcherung der Knorpelringe gefunden werden. Normalerweise sparen die Anomalitäten die cervikalen Anteile aus.

Die Mehrheit der Patient*innen mit einer Säbelscheidentrachea haben eine chronisch obstruktive Lungenerkrankung, und es wird angenommen, dass die Verengung mit einem Air-tapping in den emphysematischen Lungenlapppen, einem chronischen Husten, und einer Degeneration der Knorpelstrukturen verbunden ist. Wenn sie festgestellt wird, könnten zusätzliche Untersuchungen wie eine Computertomographie angezeigt sein. Die Differentialdiagnosen umfassen eine extrinsische Kompression durch extratracheale mediastinale Raumforderungen, eine Tracheobronchopathia osteochondroplastica, eine Amyloidose, eine wiederkehrende Polychrondritis, und eine Säbelscheidentrachea bei Patient*innen mit exzessiven Kyphosis.

Säbelscheidentrache

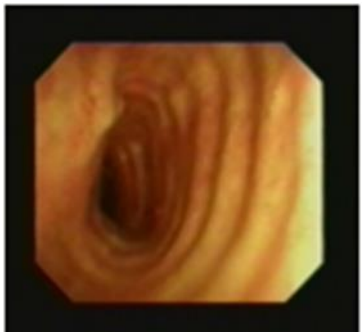

C-förmige

Hufeisenförmige

Frage III.20: Sie werden darum gebeten eine notfallmäßige Bronchoskopie bei einem 33-jährigen Mann auf der Intensivstation durchzuführen. Der Patient ist während der letzten Woche intubiert und mechanisch beatmet worden. Der Patient hat einen Motorradunfall mit einem geschlossenen Schädel-Hirn-Trauma und Bewusstseinsverlust erlitten. Während der Physiotherapie wurde mit frischem Blut tingiertes Sekret abgesaugt. Etwas wässriges und Blut befindet sich im Endotrachealtubus. Der Patient ist hämodynamisch stabil, aber hypertensiv. Welche der folgenden bronchoskopischen Befunde ist für die Probleme des Patienten am wahrscheinlichsten verantwortlich?

A. Diffuses tracheobronchiales Erythem, purulentes Sekret, und Gewebeschaden
B. Diffuse Schwellung und Erythem der Atemwege beidseits
C. Erhabene weißliche Plaques mit umgebendem Erythem in den distalen Bronchi des Unterlappens
D. Ödem, Erythem, und Petechien im rechten Hauptbronchus und der Hauptcarina
E. Schleimhautschwellung und rosafarbenes schaumiges Sekret

Antwort III.20: D

Ein häufiger Grund für Hämoptysen während der mechanischen Beatmung ist ein Trauma durch die Saugung aufgrund von nicht flexiblen Saugkathetern. Die Abbildung unten zeigt Petechien und eine erythematöse Schwellung durch aggressive Saugung mit einem nicht flexiblen Katheter. Die tracheale und bronchiale Schleimhaut ist oft erythematös, geschwollen und leicht verletzlich.

Andere Ursachen des Bluthustens, die ausgeschlossen werden müssen, sind eine nekrotisierende Pneumonie (Antwort A), eine schwere Tracheobronchitis (Antwort E), eine Infektion mit Mykobakterien, eine Lungenarterienembolie, eine pulmonalarterielle Dissektion durch einen Pulmonaliskatheter, Erosionen durch einen Beatmungscuff und eine arterio-tracheale Fistel.

Natürlich kann eine Blutung auch durch eine zugrundeliegende Erkrankung wie eine Wegener Granulomatose, ein Goodpasture-Syndrom und andere Vaskulitiden, Neoplasien, und eine disseminierte intravaskuläre Koagulopathie verursacht sein.

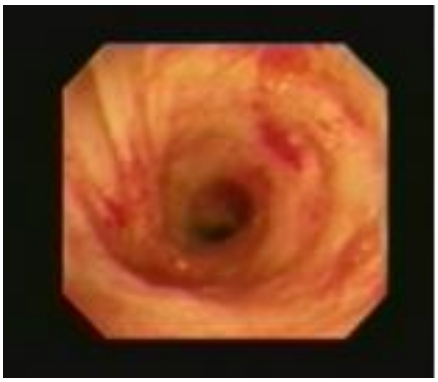

Frage III.21: Während Sie eine Bronchoskopie bei einem erwachsenen Patienten mit einem angenommen normalen Atemweg durchführen, bitten Sie den Patienten darum einzuatmen, auszuatmen und zu husten. Welche der folgenden Veränderungen der Atemwege wäre abnorm

A. Die Länge der Trachea vergrößert sich um 20% (etwa 1,5 cm) während der Einatmung
B. Der tracheale Transversaldurchmesser verkürzt sich um 10% (etwa 2 mmm) während der Ausatmung
C. Der tracheale Transversaldurchmesser verringert sich um 30% während des Hustens
D. Der tracheale Sagittaldurchmesser verringert sich nicht während des Hustens
E. Der tracheale Sagittaldurchmesser verringert sich um 30% während der normalen Ausatmung

Antwort III.21: E

Die Darstellung der Trachea im Querschnitt ist charakterisiert durch das Verhältnis des transversalen (trennt die Trachea in Vorder- und Hinterseite) und sagittalen (trennt die Trachea in links und rechts) Durchmessers. Frauen tendieren dazu eine eher runde Konfiguration der Trachea zu zeigen, während Männer eine sagittale Aufweitung und transversale Verengung der Trachea aufweisen. Das Tracheallumen ändert seine Dimensionen in Abhängigkeit von der Phase des Atemzyklus. Beispielsweise steigt der intrathorakale Druck und wird supraatmosphärisch. Dies führt zu einer Verengung des intrathorakalen Tracheallumens wie es bei einem reduzierten sagittalen und transversalen Durchmesser zu beobachten ist.

Die Invagination der posterioren Membran kann den sagittalen Durchmesser leicht auf 0 reduzieren. Normalerweise sollte keine signifikante Änderung des trachealen sagittalen Durchmessers während der normalen Exspiration auftreten, da der umgebende negative intrathorakale Druck die Atemwegsstabilität unterstützt. Wenn eine intrathorakale Tracheomalazie vorliegt, wird ein exspiratorischer Kollaps auftreten, während eine extrathorakale Tracheomalazie eine variierende inspiratorische Obstruktion zur Folge hat, deren wesentliche Gegenkraft die Fixierung am oberen Ringknorpel darstellt.

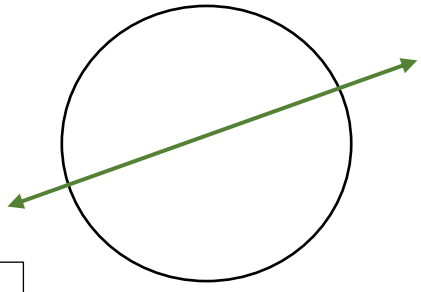

Transvers

Frage III.22: Alle der folgenden „Angewohnheiten“ können die Bronchoskopierenden dazu veranlassen eine Diagnose zu verpassen oder Patient*innen zu schaden, **bis auf**

A. Die Hand unter dem Kinn zu platzieren während die andere den Kopf nach unten drückt und man eine starre bronchoskopische Intubation vorbereitet
B. Ein schnelles Herausnehmen des flexiblen Bronchoskops ohne Visualisierung und ohne Beachtung des subglottischen Larynx
C. Die wiederholte Applikation eines topischen Lokalanästhetikums bei einer hustenden Patientin
D. Die routinemäßige Durchführung einer bronchoskopischen Atewegsinspektion in derselben Abfolge bei allen Patient*innen

Antwort III.22: D

Die routinemäßige Durchführung der bronchoskopischen Untersuchung in derselben Abfolge bei allen Patient*innen ist eine gute Anwendung. Die „normalen“ Atemwege sollten zuerst inspiziert werden und die Beurteilung von Anomalitäten zuletzt erfolgen. Indem man die Segmentbronchien immer in derselben Reihenfolge inspiziert, wird man niemals versehentlich ein Segment übersehen. Viele Bronchoskopierende inspizieren den Oberlappenbronchus zuletzt, da die Inspektion dieser Segmente eher schwierig sein kann, und da die Inspektion dieser Segmente Patient*innen oft zum Husten bringt. Die Angewohnheit eine Hand auf dem Kinn zu platzieren während man den Kopf nach unten drückt, sollte vermieden werden, da dieses Manöver den Dens axis in die Medulla oblongata schieben kann. Dies ist besonders gefährlich bei Patient*innen mit fragilem C1 Wirbelkörper so wie es bei Traumapatient*innen der Fall sein kann, bei Patient*innen mit knöchernen Erosionen durch Metastasen oder einem knöchernem Primärtumor, und bei Patient*innen mit Morbus Paget, schwerer Osteoporose oder Platybasis (Aufweichung der Schädelknochen).

Ein schnelles Entfernen des Bronchoskops aus den Atemwegen ohne eine wiederholte Inspektion der Atemwege und der Subglottis ist nicht zu empfehlen. Für Trainees ist es ein gutes Vorgehen in der Mittellinie bis zum und oberhalb des Larynx zu bleiben. Das Gelernte wird einem zu Gute kommen, sobald man eine schwierige Intubation vor sich hat! Zudem können einem bei der wachsamen Inspektion Anomalitäten auffallen, die während des Einführen des Bronchoskops unentdeckt bleiben. Diese umfassen subglottische Strikturen, Stimmbandpolypen oder Kontaktulzera, kleine endobronchiale Anomalitäten, und tracheoösophageale Fisteln. Die Verwendung zusätzlicher topischer Anästhetika oder Sedativa, weil die Patient*innen husten oder zunehmend ängstlich oder wehrsam werden, kann sämtlich noch vorhandenen Atemwegsreflexe, die den Patient*innen verblieben sind, nehmen. Zudem kann die Erkennung anderer Probleme, wie eine Medikamentenreaktion oder die Änderung des mentalen Status durch eine Hypoxämie verzögert werden und Nebenwirkungen durch eine Medikamentenüberdosierung verursachen.

Viele Patient*innen können durch selbstbewusste und höfliche Bronchoskopierende und Assistierende beruhigt oder beschwichtigt werden. Bei anderen mag es das Beste sein vorübergehend die Intervention zu unterbrechen bis die Patient*innen sich beruhigt haben. Eine unangemessene Bronchoskopietechnik wie das wiederholte Reiben an der Bronchialwand, häufiges Saugen, und wiederholte erfolglose Versuche den Oberlappenbronchus einzusehen, verursachen oft ein Unbehagen bei den Patient*innen.

Frage III.23: Das Atemwegssekret in der unteren Abbildung sollte beschrieben werden **als**

A. Klar
B. Viskös
C. Mukoid
D. Purulent

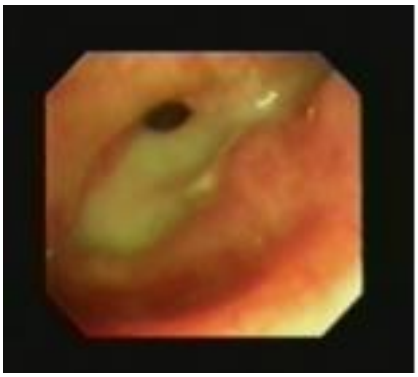

Antwort III.23 D

Purulentes Sekret kann gelb, grün, weiß, oder grünlich-braun sein. Sekret kann zudem grau, blutig-tingiert, blutig, und schwarz sein. Wie bei allen Sekreten, umfassen andere deskriptive Beschreibungen klar, milchig, wässrig, fest, zäh, wenig und reichlich. Viskös meint das Vorhandensein visköser Eigenschaften, das heißt, dass innerhalb eines Körpers Fluss auftritt. Der Begriff ist in bronchoskopischen Befunden unangebracht.

Mukös bezieht sich auf eine Gruppe von Glykoproteinen, die Muzin ähneln, wie es in normalem Sekret der Kornea und in Zysten vorkommt. Dies ist ein beschreibender Terminus, der häufig in bronchoskopischen Befunden gebraucht wird. Die meisten Leser*innen verstehen, dass ein Sekret mit leicht zäher, fester Konsistenz, und doch klarem Aussehen meint.

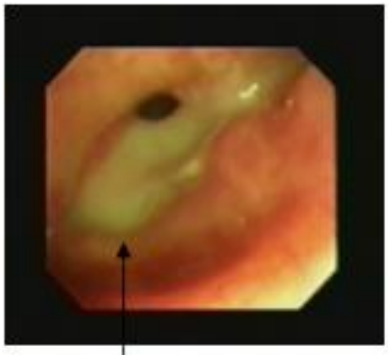

Zäh, purulent grün

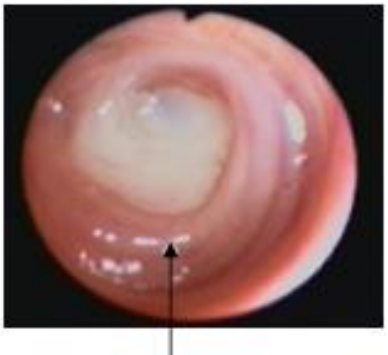

Milchig weiß

Frage III.24: Das Aussehen der Bronchialschleimhaut entlang der lateralen Wand des in der unteren Abbildung dargestellten Bronchus kann wie folgt beschrieben werden

A. Blass, erhaben, und granulär
B. Verdickt und erythematös
C. Erythematös, glänzend und ödematös
D. Verdickt, rot, und geschwollen

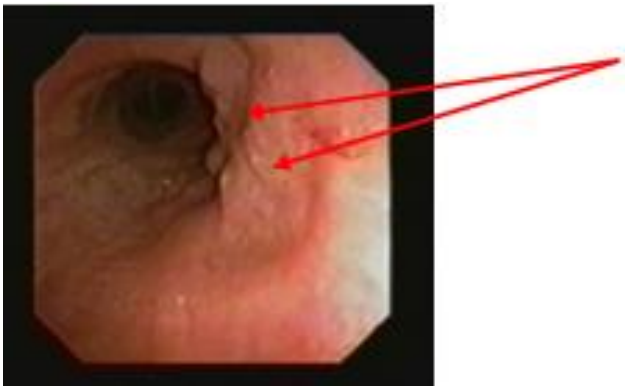

Antwort III.24: A

Die Mukosa der Lateralwand dieses Bronchus ist blass, erhaben und granulär. Es ist schwierig eine universelle Nomenklatur für mukosale Veränderungen zu etablieren. Am wichtigsten ist es ein Vokabular der Atemwegsabnormitäten zu entwickeln, welches beständig, klar, und präzise ist. Unter den Untersuchenden sollte eine Konsistenz bestehen wie Anomalitäten beschrieben werden. Fehlinterpretationen sollten vermieden werden. Wann immer möglich sollte ein Foto dem bronchoskopischen Befund angehängt werden.

Verwenden Sie ein einfaches Vokabular. Die Lokalisation, Größe, und das Ausmaß jeder Anomalität sollte vermerkt werden. Der Einfluss auf den Atemwegsdurchmesser und das Ausmaß einer Stenose oder Atemwegsverengung sollten geschätzt werden. Fragilität und Textur (granulär, wachsartig, glänzend, verdickt, geschwollen) sollten vermerkt werden, und Nebenbefunde (dynamischer Kollaps, Knorpelschaden, fokale, ausgedehnte oder diffuse Infiltration, oder extrinsische Kompression) können beschrieben werden. Läsionen sollten als intraluminal (nodulär, polypoid, oder membranös) oder extrinsisch beschrieben werden. Die Farbe könnte wichtig sein (blass, schwarz, bräunlich-schwarz, weiß, gelb, grünlich, rot, lilafarben).

Die Atemwege können entzündet, geschwollen, oder erythematös sein aber bedeutet „entzündet“ nicht auch geschwollen und erythematös? Der bronchoskopische Befund sollte eine Geschichte erzählen, die jede/r in der gleichen Weise lesen und verstehen sollte. Die Bronchialsegmente sollten nummeriert und benannte werden. Entnommene Lymphknoten sollten entweder nach der allgemein akzeptierten IASLC Klassifikation der Lymphknotenstationen oder der weniger gebräuchlichen bronchoskopischen Klassifikation benannt werden. Ehrlich gesagt…. Es ist nicht einfach.

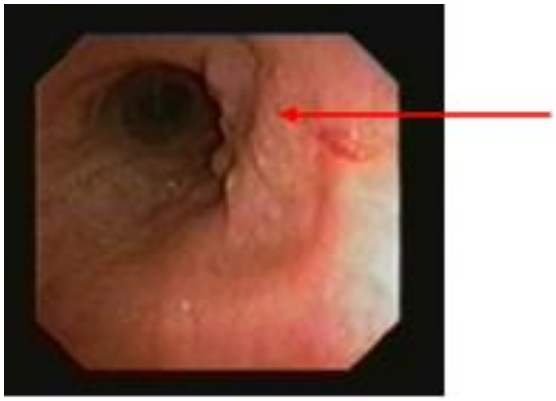

Frage III.25: Das Aussehen der Atemwegsanomalität in der unteren Abbildung sollte beschrieben werden als

A. Polypoid
B. Nodulär invasiv
C. Oberflächlich invasiv
D. Intraepitheliale Neoplasie

Antwort III.25: B

Eine allgemein akzeptierte, aber weniger häufig verwendete Klassifikation von bronchoskopischen Befunden ist die der Japanischen Lungenkrebs Gesellschaft. In dieser Klassifikation werden bronchoskopische Befunde als mukosal oder submukosal beschrieben. Ein Lungenkrebs im Frühstadium ist eine mukosale histopathologische Veränderung. Polypoide Tumoren werden als Tumoren beschrieben, die lediglich an der Basis mit der Bronchialwand verbunden sind: eine typische Läsion dehnt sich in das Atemwegslumen aus und bewegt sich atmungsabhängig.

Ein nodulärer Tumor hat eine hügelartige Form und dehnt sich in das Bronchiallumen aus. Die Oberfläche beider polypoider und nodulärer Läsionen kann granulär, von Kapillargefäßen durchzogen, oder mit nekrotischem Material bedeckt sein.

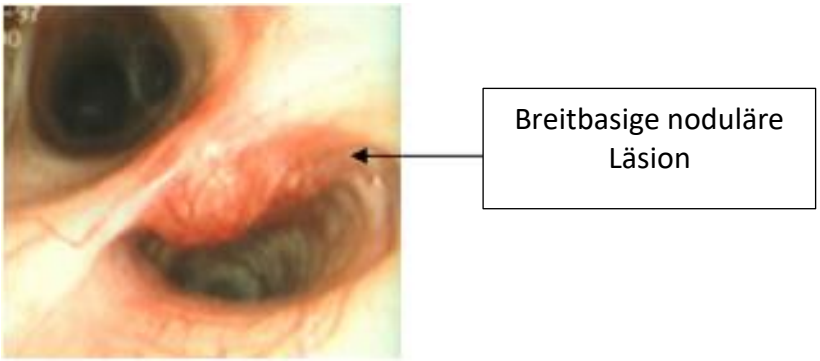

Frage III.26: Die bronchiale Anomalität, welche in der unteren Abbildung dargestellt wird, ist

A. Ein subapicales Segment der rechten Unterlappenbronchus
B. Ein Trachealbronchus, der sich von unten und lateral der rechten Trachealwand ausdehnt
C. Ein akzessorischer rechter Oberlappenbronchus

Antwort III.26: B

Der Trachealbronchus, aufgrund seines häufigen Vorkommens bei Schweinen auch „Schweinebronchus“ genannt, ist normalerweise eine kongenitale Variation der bronchialen Versorgung eines Oberlappens, in diesem Fall des rechten Oberlappenbronchus. Bei Menschen ist der Trachelabronchus sieben Mal häufiger auf der rechten Seite der Trachea als links. Wenn er auf der linken Seite entspringt, ist er gewöhnlich mit anderen kongenitalen Anomalität verbunden.

Der Trachealbronchus kann bei etwa 1% der Bevölkerung gesehen werden, obwohl die meisten Autor*innen eine Häufigkeit von 0,25% angeben. Er wird auch bei Walen, Giraffen, Schafen, Ziegen, und Kamelen beobachtet. Bei Menschen ist er normalerweise ein Zufallsbefund während der Bronchoskopie, dem Röntgen-Thorax oder der Computertomographie. Wenn die Oberfläche des Trachealbronchus relativ horizontal gelegen ist, können rezidivierende Ereignisse von Aspiration, Husten, Bronchitis, und Lungenentzündung auftreten.

Es gibt verschiedene Arten des Trachealbronchus. Der rudimentäre Typ endet blind. Es gibt den fehlangelegten Bronchus, die häufigste Variante, welcher das apikale Segment des rechten Oberlappens versorgt. In diesem Fall fehlen die Segmentbronchien eines regelrechten lokalisierten rechten Oberlappenbronchus. Der überzählige versorgt den rechten Oberlappen zusätzlich zu dem normalen rechten Oberlappenbronchus. Letztendlich gibt es auch einen Trachealbronchus des rechten Oberlappens, welcher drei normale Segmentbronchien aufweist, welche alle von der Hauptcarina abgehen, aber ohne einen rechten Oberlappenbronchus unter der Trachealbifurkation.

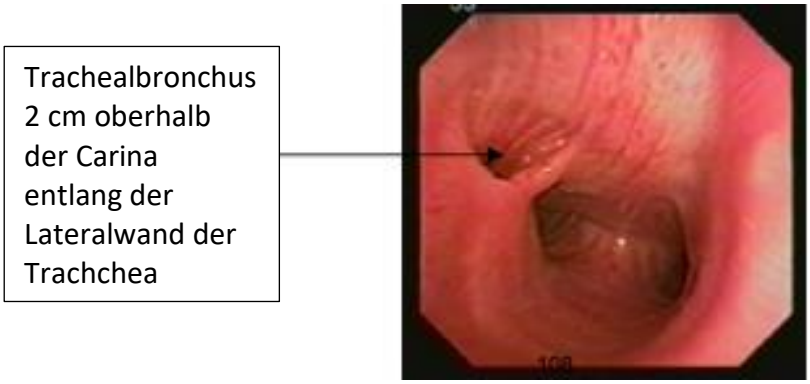

Frage III.27: Alle der folgenden Atemwegsdimensionen eines Erwachsenen sind korrekt, **außer**

A. Der linke Unterlappenbronchus nach dem Ursprung des superioren Unterlappensegments ist normalerweise 1 cm lang bevor die basalen Segmentbronchien abgehen.
B. Die normale Länge der Trachea (abstand von dem Cricoid bis zu der Hauptcarina) variiert zwischen 9 und 15 cm.
C. Der normale Innendurchmesser der Trachea variiert zwischen 1,2 cm und 2,4 cm.
D. Der rechte Oberlappenbronchus ist normalerweise etwa 1,5-2,0 cm unterhalb der Hauptcarina lokalisiert.
E. Die normale Länge des Ramus intermedius variiert zwschen 2-4 cm nach dem Abgang der rechten Oberlappenbronchus.

Antwort III.27: E

Der Bronchus intermedius des rechten Bronchialbaums ist normalerweise ziemlich kurz, mit einer Länge von 1,0-2,5 cm bevor der vordere Anteil in den Mittellappenbronchus übergeht. Der posteriore Anteil geht in den rechten Unterlappenbronchus über. Ein Volumenverlust durch einen Pleuraerguss, eine strahlenbedingte Fibrose, einen rechtsseitigen Zwerchfellhochstand und eine Verziehung oder Torsion dich einen fibrotischen oder vernarbten rechten Oberlappen bedingt oft eine Verkürzung des Bronchus intermedius.

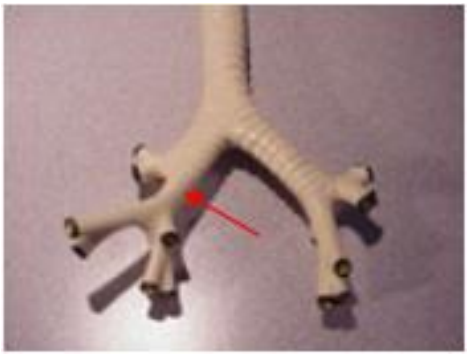

Frage III.28: Alle der folgenden Antworten können ein flexibles Bronchoskop beschädigen, **außer**

A. Zangenbiopsie aus dem apikalen Segment des rechten Oberlappens
B. Broncho-alveoläre Lavage aus der Lingula
C. Bronchoskopie durch einen Endotrachealtubus bei mechanisch beatmeten Patient*innen
D. Transcarinale Nadelaspiration
E. Bürstung innerhalb des medialen basalen Segments des rechten Unterlappenbronchus

Antwort III.28: B

Eine broncho-alveoläre Lavage sollte niemals ein Bronchoskop beschädigen. Das Vorschieben einer Zange, einer Nadel oder eines Katheters durch den Arbeitskanal eines flexiblen Bronchoskops kann dieses leicht beschädigen. Das Risiko einer Beschädigung steigt, wenn das Instrument über ein angewinkeltes Bronchoskop, wenn es das apikale Segment eines Oberlappenbronchus. In diesen Fällen ist es sicherer und einfacherer die Spitze des Bronchoskops am Eingang des Oberlappenbronchus zu halten, und die Zange in das apikale Segment vorzuschieben, während man beobachtet wie die Zange die Spitze des Bronchoskops passiert. Wenn das Bronchoskop im apikalen Segment in die Keilposition gebracht werden muss, kann es sanft über die Zange vorgeschoben werden.

Ein Bronchoskop kann jederzeit während des Vorschiebens über einen Endotrachealtubus beschädigt werden, selbst wenn man annimmt, dass die Patient*innen paralysiert sind. Die Paralyse kann inkomplett sein. Anderenfalls kann der Beißschutz verrutschen und der Endotrachealtubus wird zwischen den Zähnen verkeilt. Die Verwendung eines Gleitmittels mit Silikon, Xylocain Gel, oder Kochsalzlösung sollte routinemäßig angewendet werden bevor das Bronchoskop in den Endotrachealtubus vorgeschoben wird. Scharfe Winkel zwischen dem Bronchoskop und dem Endotrachealtubus an der Einführungsstelle des Bronchoskops sollten vermieden werden. Ein Assistent kann gefragt werden das Bronchoskop und den Endotrachealtubus aufrecht zu halten.

Ein Beißschutz sollte verwendet werden, wann immer ein flexibles Bronchoskop in den Mund eingeführt wird, unabhängig von der Wachheit der Patient*innen. Kurz gesagt, ein longitudinaler Beißschutz, der die Patient*innen davon abhalten soll, in den Endotrachealtubus zu beiβen, verrutscht schnell. Einen großen Beißschutz zu verwenden, ist sicherer und kann von einer/m Assistent*in gehalten werden oder durch ein Velcro Band am Platz gehalten werden. Der Beißschutz kann manchmal in der Mitte des Mundes gehalten werden und dabei den Endotrachealtubus in den Mundwinkel verschieben oder der Beißschutz kann in den Mundwinkel verschoben werden und den Endotrachealtubus in die Mitte des Mundes verlagern. In seltenen Fällen kann es notwendig sein den Endotrachealtubus von dem Tapeband zu lösen um den Beißschutz darüber in den und vorzuschieben.

Der lilafarbene Beißschutz ist mit Velcro Bändern fixiert

Frage III.29: Alle der folgenden Aussagen zur Sicherheit der broncho-alveolären Lavage sind korrekt, **außer**

A. Eine BAL kann Husten, Bronchospasmus, und Dyspnoe verursachen
B. Eine BAL kann eine vorübergehende Reduktion des Forcierten Exspiratorischen Volumens (FEV1) um bis zu 20% reduzieren
C. Eine BAL kann eine transiente Hypoxämie für bis zu 6 Stunden verursachen
D. Eine BAL kann radiographische lobuläre Konsolidierungen oder periphere Verdichtungen, die mit einer neu eingetretenen interventions-assoziierten Infektion in Verbindung stehen könnte
E. Eine BAL kann transientes Fieber, Schüttelfrost und Myalgien verursachen

Antwort III.29: D

Die BAL hat sich nicht als ursächlich für pulmonale Infekte erwiesen, obwohl radiographisch Infiltrate für bis zu 24 Stunden nach der Intervention sichtbar sein können. Aus diesem Grund empfehlen Expert*innen radiologische Untersuchungen vor der BAL anstatt nachher durchzuführen, wenn das Vorhandensein eines Infiltrats in einem Lobussegment fälschlicherweise als pathologisch erachtet werden kann. Die meisten Expert*innen behalten die Patient*innen nach einer BAL für bis zu 2 Stunden zur Nachbeobachtung. Bei vorhandener Dyspnoe oder Bronchospasmus werden inhalative Bronchodilatatoren gewöhnlich angewendet. Zusätzlicher Sauerstoff wird routinemäßig angewendet bis die arterielle Sauerstoffsättigung zur Basislinie zurückgekehrt ist oder bei Raumluft einen normalen Wert zeigt. Patient*innen sollten über die Möglichkeit von verzögert einsetzendem Fieber, Schüttelfrost oder Myalgien aufgeklärt werden. In diesem Fall sollten Patient*innen dazu angehalten werden eine antipyretische oder antiinflammatorische Substanz zur Symptomlinderung einzunehmen.

Frage III.30: Jede der folgenden Atemwegsbefunde beeinträchtigen das Staging und die Prognose von Patient*innen mit Bronchialcarcinom **bis auf**

A. Die Feststellung einer okkulten Stimmbandparese
B. Die Feststellung eines kontralateralen endobronchialen Nodulus
C. Die Feststellung einer Beurteilung der Hauptcarina
D. Die Feststellung einer infiltrativen mukosalen Beteiligung in 2 cm Abstand von der Hauptcarina
E. Die Feststellung einer Läsion mit Obstruktion der gegenseitigen Atemwege

Antwort III.30 E

Die Bronchoskopie hat eine tragende Rolle im Rahmen des Stagings des Lungencarcinoms. Einer der Gründe eine bronchoskopische „Inspektion“ bei allen Patient*innen mit diagnostiziertem Bronchialcarcinom durchzuführen, ist die Feststellung einer okkulten Stimmbandparese, einer ipsilateralen oder kontralateralen endobronchialen Metastase oder eine Beteiligung der Hauptcarina verändern das therapeutische Vorgehen und die Prognose.

Eine Läsion zu entdecken, die die zentralen Atemwege verschließt, könnte eine endoskopische Resektion nach sich ziehen um die Wahrscheinlichkeit für eine post-obstruktive Pneumonie zu verringern, die Symptome wie eine Dyspnoe oder Husten zu bessern, und die ventilatorische Funktion und die Belastungstoleranz erhöhen.

Oftmals entspringt eine Läsion, die den Hauptbronchus verschließt und eine Pneumonektomie erfordert tatsächlich dem Inneren eines Lobärbronchus und dehnt sich in den Hauptbronchus aus ohne die Wand des Hauptbronchus zu betreffen. In diesen Fällen sind eine Lobektomie und eine sleeve Resektion möglich anstatt einer Pneumonektomie. Zudem ist das klinische Tumorstadium beeinflusst, da die Patient*innen nicht länger einen Tumor „innerhalb von zwei Zentimetern in der Umgebung der Hauptcarina“ haben.

The Essential Flexible Bronchoscopist

Wie man die Bronchoskopie heutzutage erlernt

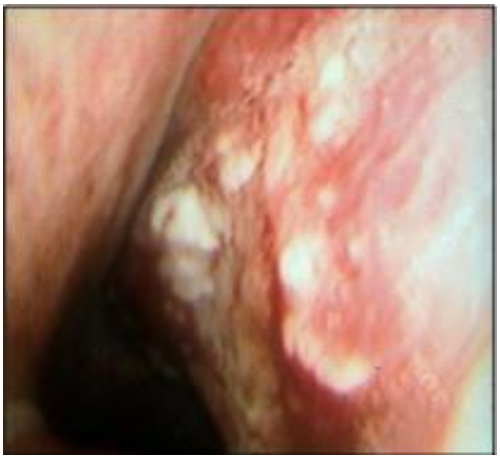

Modul IV

THE ESSENTIAL BRONCHOSCOPIST™ SERIES

Lernziele von Modul IV

Willkommen zum Modul VI von The Essential Flexible Bronchoscopist, einem Kernbestandteil der Einführung in die flexible Bronchoskopie des Curriculums des Bronchoscopy Education Project. Leserinnen und Leser von EFB sollten dieses Modul nicht als einen Test ansehen. Um bestmöglich von den Informationen dieses Moduls zu profitieren, sollte jede Antwort gelesen werden, unabhängig von der „korrekten Antwort". Dies sollte nicht als Trick gesehen werden, sondern als Weg die Leserinnen und Leser über ein bestimmtes Problem nachdenken zu lassen. Erwarten Sie etwa 2 Stunden kontinuierliches Lernen bis Sie die 30 Fragen/Antworten Paare in diesem Modul bearbeitet haben. Zögern Sie nicht Teile des EFB in Ihrem Kollegium oder mit Lehrenden zu diskutieren, da sie möglichweise andere Ansichten über die in EFB dargelegten Techniken und Meinungen haben. Auch wenn EFB mit Input zahlreicher internationaler Expertinnen und Experten versehen ist, ist es in einer Weise geschrieben die Debatten und Diskussionen unterstützt.

Wenn Sie bereit sind, können Sie den post-test wagen. Diese zehn multiple choice Fragen adressieren spezifische Inhalte der Lernziele jeden Moduls. Die Fragen beziehen sich auf die Informationen, die in den Antwortabschnitten oder Abbildungen in dem Modul enthalten sind, aber müssen nicht direkt mit einer Frage, die in dem Modul enthalten ist, in Zusammenhang stehen. Ein 100% korrekter Antwortscore ist zwar zu erhoffen, aber die meisten Programme akzeptieren 70% als Bestehensgrenze.

Am Ende von Modul IV sollten die Lernenden in der Lage sein:

1. Die Dimensionen der Atemwege des rechten und linken Bronchialbaums gegenüber zu stellen und zu vergleichen.
2. FÜNF Ursachen für endobronchiale Metastasen zu nennen.
3. Die „carinale" Nomenklatur zu nennen.
4. Die anatomische Nomenklatur der rechten Bronchialanatomie zu nennen.
5. Mindestens DREI verschiedene Charakteristika der bronchoalveolären Lavage zu nennen.
6. Die „intraepitheliale Neoplasie" zu definieren und in Zusammenhang stehende histopathologische Begriffe nennen.
7. Mindestens DREI verschiedene Techniken nennen um einen Thrombus aus den Atemwegen zu entfernen.
8. Die Ikeda Klassifikation der bronchoskopischen Befunde zu beschreiben und nennen, welche Inhalte heutzutage ergänzt werden würde.
9. Mindestens VIER verschiedene interventionelle bronchoskopische therapeutische Verfahren gegenüber zu stellen und zu vergleichen.
10. Warum und wann eine Bronchoskopie hilfreich sein könnte bei Patient*innen mit vermuteter Tuberkulose.

Frage IV.1: Während der Intubation einer Patientin über das flexible Bronchoskop, verkeilt sich der Endotrachealtubus wiederholt am rechten Aryknorpel. Das distale Ende des Bronchoskops befindet sich in der Trachea. Welches der folgenden Manöver wird am wahrscheinlichsten dabei helfen den Endotrachealtubus zwischen die Stimmbänder und in die Trachea vorzuschieben.

A. Einen konstanten Druck nach unten auf den Endotrachealtubus ausüben bis er sich von den Aryknorpeln und in die Trachea vorschieben lässt.
B. Den Endotrachealtubus im Uhrzeigersinn und entgegen des Uhrzeigersinns nach unten drehen bis er sich über die Aryknorpel und die Trachea vorschieben lässt.
C. Den Endotrachealtubus um 90° im Uhrzeigersinn drehen um die Lage des abgeschrägten Endes und des Murphy Auges zu wechseln. Dann schieben Sie den Tubus erneut vorsichtig vor.
D. Nehmen Sie das flexible Bronchoskop von der Trachea bis zum Endotrachealtubus zurück. Dann versuchen Sie die Intubation erneut.
E. Sie fragen einen Assistierenden den Endotrachealtubus herauszunehmen während Sie das Bronchoskop in der Position direkt unterhalb der Stimmbänder halten. Das begradigt den Tubus, sodass die Intubation erneut versucht werden kann.

Antwort IV.1: C

Tatsächlich kann jede der oben genannten Techniken verwendet werden. Einen Assistierenden darum zu bitten am Endotrachealtubus zu manipulieren, ist dennoch immer ein Risiko. Selbst beim festen Halten des Bronchoskops in der Position könnte es versehentlich disloziert werden und aus der Trachea herausgezogen werden. Das Bronchoskop aus der Trachea in die Mundhöhle und in den Nasopharynx zu entfernen kann auch gefährlich sein, da die Stimmbänder nicht visualisiert werden könnten. Die Intubation könnte unmöglich werden, wenn Blut, Sekret, überschüssiges Gewebe, oder ein Reflexlaryngospasmus die Visualisierung stört.

Solange das Bronchoskop sich in den unteren Atemwegen befindet, selbst wenn die Intubation verzögert erfolgt, kann Sauerstoff direkt über den Arbeitskanal des Bronchoskops in die Trachea gegeben werden um eine Hypoxämie zu verhindern.

Ein persistierender Druck auf den Endotrachealtubus könnte, in manchen Fällen, den Tubus auf die Aryknorpel hinausbefördern. Dennoch könnte er in den Ösophagus oder die Taschenfalten gelangen. Es gibt auch das Risiko eines Bruchs der Aryknorpel, einer Dislokation der Aryknorpel, und eines ösophagealen Traumas. Das gleiche gilt das vor- und zurückdrehend es Endotrachealtubus.

Daher ist eine sinnvolle Alternative das flexible Bronchoskop in einer Position innerhalb der Trachea zu belassen. Drehen Sie dann den Endotrachealtubus um 90° im Uhrzeigersinn oder entgegen des Uhrzeigersinns und ändern dabei die Position des abgeschrägten Endes mit dem Murphy Auge.

Abgeschrägte
Murphy Auge

Frage IV.2: Alle der geschätzten Atemwegsdimensionen sind korrekt, **außer**

- **A.** Die normale Länge des linken Unterlappenbronchus nach dem Ende des superioren Segments beträgt 1 cm.
- **B.** Die übliche Länge des rechten Unterlappenbronchus beträgt 1,0 cm.
- **C.** Die normale Länge des linken Hauptbronchus ist 4-5 cm. Er zweigt scharf von der Mittellinie der Trachea in einem Winkel von 45° ab.
- **D.** Die normale Länge des rechten Hauptbronchus ist 1,0 cm. Er bildet eine Bifurkation mit einem Winkel von 25° der Mittellinie der Trachea.

Antwort IV.2: D

Der rechte Hauptbronchus ist im Durchschnitt 2 cm (nicht 1 cm wie in der Antwort D genannt), und hat einen Innendurchmesser von 10-16 mm. Das ist etwas größer als der Durchmesser des linken Hauptbronchus. Weil der rechte Hauptbronchus relativ gerade und vertikal verläuft, ist eine Aspiration in den Bronchus häufiger als in den linken.

Der linke Hauptbronchus ist wesentlich länger als der rechte Hauptbronchus. Er ist normalerweise 4-5 cm lang. Weil das Lumen eng ist und relativ horizontal verläuft, werden die starre Bronchoskopie, die bronchoskopische Laserresektion, die Dilatation, und das Stenting des linken Hauptbronchus von vielen Expert*innen als gefährlicher als auf der rechten Seite eingeschätzt. Die normale Länge des linken Unterlappenbronchus nach dem Ende des superioren Segmentbronchus beträgt 1 cm.

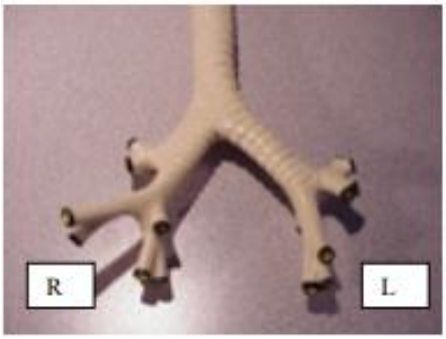

Frage IV.3: Das Aussehen d er Bronchialschleimhaut entlang der vorderen Wand des Bronchus wie auf dem Bild gezeigt, sollte beschrieben werden als

A. Blass, erhaben, granulär
B. Verdickt, erythematös
C. Erythematös, schimmernd und ödematös
D. Verdickt, erythematös und geschwollen

Antwort IV.3 D

Verdickt, erythematös, und geschwollen ist eine Art die Abnormitäten entlang der anterioren und lateralen Wand des Bronchus zu beschreiben. Die endobronchiale Biopsie zeigte ein Bronchialcarcinom.

Die uniforme Beschreibung von Atemwegsabnormitäten sicherzustellen, ist sehr schwierig. Das Bild fünf verschiedenen Endoskopierenden zu zeigen, könnte zu fünf verschiedenen Beschreibungen führen! Wäre das keine lustige Aufgabe für eine abendliche Vorlesung?

Das Wichtigste ist es ein einfaches Vokabular zu verwenden, aus dem man deskriptive Wörter wählt. Nutzen Sie immer dieselben Wörter, sodass Ihre Beschreibungen präzise und reproduzierbar sind.

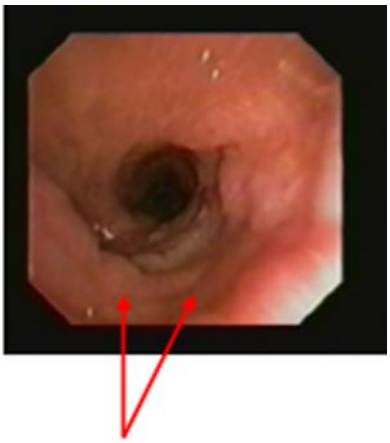

Verdickte, erythematöse, und geschwollene

Frage IV.4: Endobronchiale Tumoren sind bei folgenden malignen Neoplasien wahrscheinlich, **außer bei**

A. Coloncarcinom
B. Mammacarcinom
C. Hypernephrom
D. Hodgkin-Lymphom
E. Ovarialcarcinom

Antwort IV.4: E

Colons-, Mamma-, Nierenzellcarcinom und das Melanom sind Neoplasien, die häufig in den Tracheobronchialbaum metastasieren. Zudem werden Atemwegsabnormitäten bei Patient*innen mit Hodgkin Lymphom gesehen und bei Patient*innen mit Ösophaguscarcinom. Ein vorgeschlagenes mnemonic ist Even Henri Colt´s Bronchscope Reveals Metastases (EHCBRM). Falls Sie Probleme haben sich dieses mnemonic zu merken, zögern Sie nicht Ihr eigenes zu erfinden!

Ein Ovarialcarcinom metastasiert selten in die Atemwege aber häufig in die Pleura. Patient*innen mit malignem Pleuraerguss könnten die bronchoskopischen Zeichen eines Volumenmanngels, einer Striktur des Unterlappenbronchus, Retraktionen, und ein lokalisiertes Erythem aufweisen.

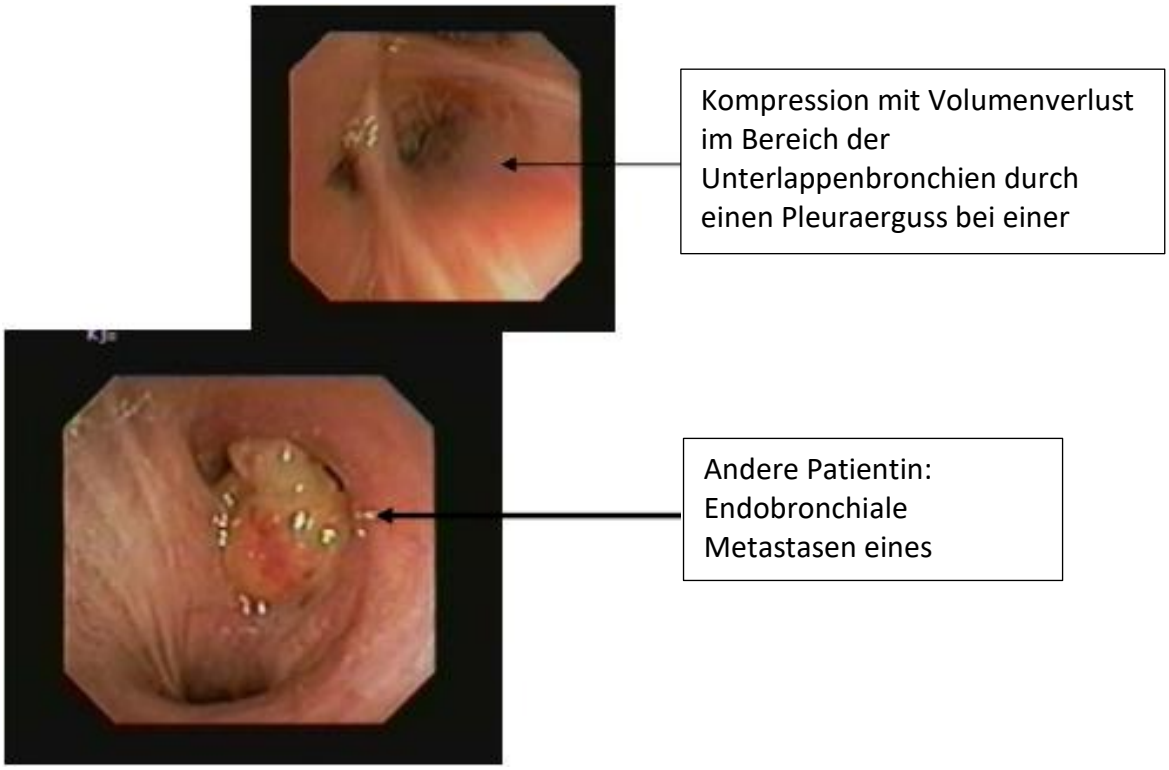

Frage IV.5: Während der Bronchoskopie bemerken Sie eine Rötung und Verdickung der Carina zwischen dem anterioren Segment des linken Oberlappens und des Lingulabronchus. Mit der Vermutung, dass es sich um ein Carcinoma in situ handelt, aber ungewiss, ob andere Läsionen übersehen worden sein könnten wird der Patient einer Fluoreszenzbronchoskopie zugewisen. Während Ihrem Gespräch mit der interventionellen Bronchoskopeuse, stellen Sie fest, dass die Läsion sich an folgender Carina befindet

A. LC-1
B. LC-2
C. LC-3

Antwort IV.5: A

Auf der linken Seite wird die Carina, welche das anteriore Segment des linken Oberlappenbronchus von der Lingula trennt LC-1 genannt, während die Carina, welche das Lingula-Segment des linken Oberlappens von dem linken Unterlappenbronchus trennt, LC-2 genannt wird. Die carinale Nomenklatur ist wichtig, da sie dabei hilft eine Indikation für eine thermoplastische Intervention anstelle einer Pneumonektomie zu stellen. Bei einer ausschließlichen Anomalität der LC-1, könnte sich der Patient einer Lobektomie unterziehen. Auf der anderen Seite wäre eine Pneumonektomie oder Bronchoplastie im Bereich der LC-2 angezeigt.

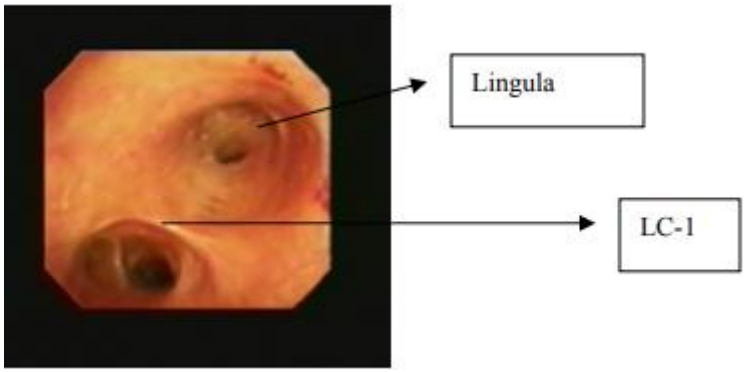

Frage IV.6: Die Befunde in der unteren Abbildung stellen folgendes dar

A. Oberfläche von Mukosakanälen
B. Anthrakotisches Pigment
C. Bronchosösophageale Fistel

Antwort IV.6: **A**

Mukosakanäle werden gewöhnlich beidseits medial und posterior der Bronchialwad gesehen. Diese Stecknadelkopf großen „Indentationen“ werden gefunden, wo der Bronchialknorpel die hintere Membran des linken oder rechten Hauptbronchus trifft. Sie werden oft auch entlang der kauddalen (inferioren) Wand der Oberlappenbronchien beobachtet. Sie können dilatiert sein bei Patient*innen mit chronischen Bronchitis.

Anthrakotisches Pigment ist eine dunkle, schwärzliche Diskoloration innerhalb der bronchialen Mukosa und hat keine klinische oder physiologische Konsequenz.

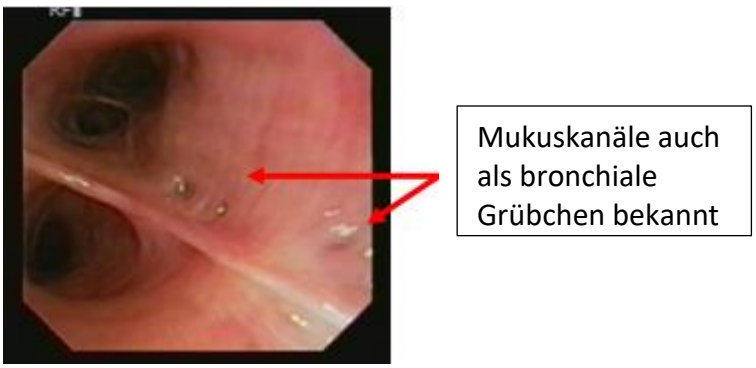

Frage IV.7: Chronischer Husten und eine einzelne Episode von Hämoptysen sind Anlass bei einer 65-jährigen Raucherin mit unauffälligem Röntgen-Thorax eine flexible Bronchoskopie durchzuführen. Es gibt keine Hinweise für purulentes Sekret oder endobronchiale Obstruktionen. Es wird endobronchial keine Erklärung für den Bluthusten gefunden. Eine kleine Fläche blasser, verdickter Bronchialschleimhaut ist am Vorsprung des superioren Segments des Oberlappenbronchus festzustellen. Eine Lavage, eine Bürstung und eine endobronchiale Biopsie werden durchgeführt. Am nächsten Tag ruft sie die Pathologin an, dass es Hinweise für eine Zellkernvergrößerung, einen Hyperchromatismus, einen Pleomorphismus und zahlreiche Mitosen überall dort zu finden sind, wo sehr ungeordnetes epitheliales Gewebe zu finden ist. Was ist die wahrscheinlichste Diagnose?

A. Plattenepithelmetaplasie
B. Plattenepitheldysplasie
C. Squamöses Carcinoma in situ
D. Proliferation eines bronchialer neuroendookriner Zellen
E. Plattenepithelcarcinom

Antwort IV.7: C

Das Vorkommen von zahlreichen Mitosen vor dem Hintergrund eines Hyperchromatismus, eines Pleomorphismus und einer Zellkernvergrößerung beschreibt eine squamöse Dysplasie. Es gab viele Debatten über die Progression einer Dysplasie zu einem Carcinom. Bestimmte Proben sollten sorgfältig untersucht werden, weil ein Carcinoma in situ mit einer Reihe an bronchoskopischen und offen chirurgischen Resektionstechniken behandelt werden kann.

Squamöse Metaplasien bestehen vorwiegend aus vermehrten zellulären Atypien mit erhöhter Proliferation von beschädigten der beschädigten Bronchialscheimhaut und Formation von Interzellularbrücken.

Ein Plattenepithelcarcinom wird diagnostiziert, wenn eine epitheliale Zellproliferation von Interzellularbrücken und Keratinisierung begleitet wird. Der Tumor infiltriert longitudinal entlang des Bronchiallumens oder transmural durch die bronchiale Mukosa.

Bronchiale neuroendokrine Tumore kommen normalerweise an der Basalmembran von normalem bronchialem Epithelium vor. Diese Zellen können als Reaktion auf irritierende Stoffe wie Zigarettenrauch entstehen, sind aber nicht maligne.

Frage IV.8: Welche der folgenden Aussagen über die bronchoskopische Behandlung von malignen zentralen Atemwegsobstruktionen ist korrekt

A. Befunde sind meist nicht zufriedenstellend
B. Die prozedurale Mortalität beträgt etwa 10%
C. Die mittlere Überlebensrate beträgt etwa drei Monate
D. Die Indikationen sind auf Patient*innen mit guter Prognose beschränkt
E. Alle Interventionen benötigen eine Allgemeinanästhesie

Antwort IV.8: **C**

Die bronchoskopische Behandlung von malignen zentralen Atemwegsobstruktionen ist häufig erfolgreich, hat nachweislich eine Verlängerung der Lebenszeit zur Folge, verbessert die Lungenfunktion, erhöht die Belastbarkeit, und verbessert die Lebensqualität. Selbst Patient*innen mit einer extrem schlechten Prognose sollten einer palliativen bronchoskopischen Intervention zugeführt werden, welche die Lebensqualität verbessert und eine bessere Toleranz von anderen therapeutischen Modalitäten wie eine externe Bestrahlung ermöglicht. Die Interventions bezogene Mortalität liegt bei weniger als 1 %. Unglücklicherweise ist das mittlere Überleben gering. Dies kann daran liegen, dass die Patient*innen erst im späteren Verlauf der Erkrankung zugewiesen werden.

Eine palliative Intervention wird unter Allgemeinanästhesie oder mit Wachsedierung durchgeführt. Die Interventionen umfassen Nd:YAG Laserresektion, Dilatation, Elektrokauter, Argon Plasmakoagulation, Debulking, Atemwegsstenting (Silikon oder Metall), photodynamische Therapie, und Brachytherapie.

Starre Bronchoskopie unter Allgemeinanästhesi

Anteriorer Knorpelring

Bevor und nach der Laserresektion eines Tumors, der die Trachea verschließt und sich entlang der linken Lateralwand der Trachea

Frage IV.9: Alle der folgenden Aussagen über die bronchoalveoläre Lavage sind korrekt, **außer**

A. Das typische Volumen einer bronchoalveolären Lavage bei erwachsenen Patient*innen mit normaler Lungenkapazität sollte 165 ml sein
B. Die Recovery der bronchoalveolären Lavage ist bei Zigarettenraucher*innen und bei älteren Patient*innen reduziert
C. Die Proben enthalten gewöhnlich Konzentrationen an Lidocain, die groß genug sind um das Wachstum von Bakterien oder Pilzen zu verhindern
D. Eine Lavage mit 100 ml Kochsalzlösung enthält etwa 10^6 Alveoli
E. In Abwesenheit von purulentem Sekret wird das Zusammenführen der entnommen Lavageproben eine größtenteils alveoläre Probe erzeugen

Antwort IV.9: C

Die meisten Studien zeigen nicht, dass Lidocain in den normalen Dosen einer topischen Anästhesie der Atemwege das Wachstum bakterieller oder mykotischer Erreger verhindert. Die bronchoalveoläre Lavage (BAL) ermöglicht die Recovery von zellulären und nicht-zellulären Bestandteilen aus der epithelialen Oberfläche des unteren Respirationstrakts. Die BAL unterscheidet sich von der bronchialen Bürstung, die immer mehr als 3% bronchialer squamöser Zellen enthält.

Expert*innen glauben, dass eine 100 ml Lavage einer einzelnen bronchialen Segmentprobe etwa 10 x 10^6 Alveoli enthält. In den meisten Fällen sollte die Recovery etwa 50% der angespülten Flüβigkeit betragen. Der BAL „Rückfluss“ (die Flüssigkeit, welche man durch Aspiration zurückerhält) ist bei Raucher*innen, bei älteren Patient*innen, und bei Probegewinnung aus den Oberlappen reduziert.

Expert*innen sprechen sich für eine Installation von mindestens 100 ml in einen einzelnes Bronchialsegment aus mit der entsprechenden Technik aus um eine adäquate alveoläre Probe zu gewinnen. Dazu ist eine vorsichtiges und komplettes Wedging des Bronchoskops in dem zu lavagierenden Segment notwendig.

Das Zusammenführen von Lavageflüβigkeit, indem man die Flüβigkeit aus einem Probebehälter zusammenführt, wird eine überwiegend bronchoalveoläre Probe zur Folge haben, solange die Lavage mit der entsprechenden Entnahmetechnik gemacht wurde, und nicht überwiegend purulentes Sekret aus infizierten Bronchien enthält.

Frage IV.10: Alle der folgenden Aussagen über die bronchoalveoläre Lavage bei Stammzelltransplantierten sind korrekt **außer**

A. BAL ist sicher bei thrombozytopenischen Patient*innen
B. Aufgrund des Risikos einer Blutung sollte der orale Zugang immer gegenüber dem nasalen bevorzugt werden
C. Ine negative BAL bestätigt nicht die Diagnose einer idiopathischen Pneumonie
D. Um die Diagnose einer Infektion des unteren Atemtrakts zu stellen, sollte die BAL Flüßigkeit untersucht werden mit Anfärbungen und Kulturen auf bakterielle, mykotische und virale Infektionen, Zytologie bezüglich Einschlusskörpern bei Cytomegalie und Pneumocystis carinii und Immunofluoreszenzfärbung mit monoklonalen Antikörpern bezüglich respiratory syncytial virus, adenovirus, Parainfluenza, und Influenzavirus.

Antwort IV.10: B

Eine Bronchoskopie ist selbst sicher durchzuführen bei Patient*innen mit moderater Thrombozytopnie (<50.000 Plättchen) und schwerer Thrombozytopenie (<20.000 Plättchen) solange eine vorsichtige und sanfte Technik angewendet wird. Wenn ein Widerstand bei der beim Einführen des Bronchoskops bemerkt wird, kann ein Versuch in der kontralateralen Nasenöffnung versucht werden. Falls erneut ein Widerstand verspürt wird, sollt der orale Zugangsweg verwendet werden (denken Sie daran immer einen Beißschutz zu verwenden). Patient*innen sollten gefragt werden, ob sie eine kürzliche Episode von spontaner oder pseudoinduzierter Blutung hatten und potentielle Risiken sollten erklärt werden. Manche Untersuchende bevorzugen unabhängig davon den oralen Zugangsweg.

Stammzelltransplantierte Patient*innen könnten wiederholt flexible Bronchoskopien während ihres Erkrankungsverlaufs benötigen. Daher sollte eine besondere Vorsicht bei der Intervention angewendet werden, sodass jede Untersuchung als nicht-traumatische Untersuchung (versuchen Sie nicht die Wände der Atemwege zu berühren) sichergestellt ist.

Frage IV.11: Nutzen Sie die untere Abbildung und stellen Sie das Innere der Atemwege als ein Ziffernblatt dar und nutzen Sie die Carina als zentralen Referenzpunkt. Wo befindet sich RB6?

A. Bei 3 Uhr
B. Bei 9 Uhr
C. Bei 5 Uhr

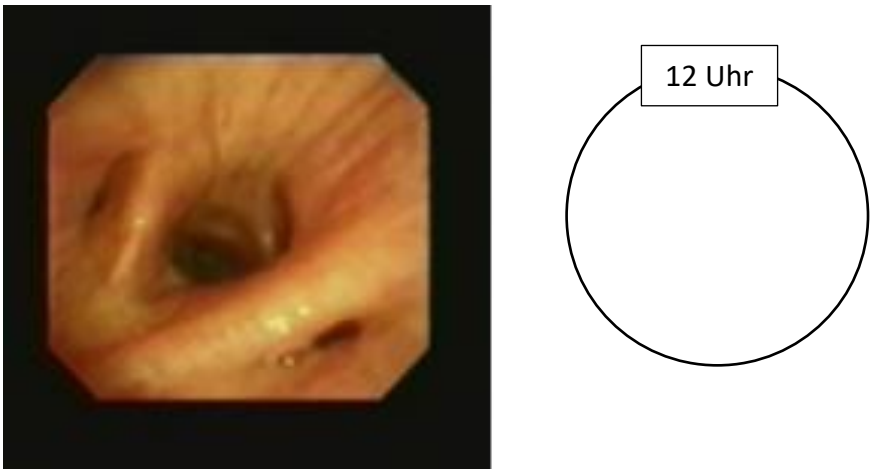

Antwort IV.11 **B**

RB 6 ist das superiore Segment des rechten Unterlappens. Es ist fast direkt gegenüber des rechten Mittallappenbronchus (RB4 und RB 5). Die muskuläre posteriore Wand des rechten Mittellappenbronchhus (RB4 und RB 5), die muskuläre posteriore Wand des rechten Mittellappens und des Bronchus intermedius ist aufgrund der elastischen Fasern gut in diesem Bild erkennbar. Während der Bronchoskopie kann man immer seine Position eigene Position anhand des anterioren Knorpels, und des posterior liegenden membranösen Anteils des Tracheobronchialbaums erkennen.

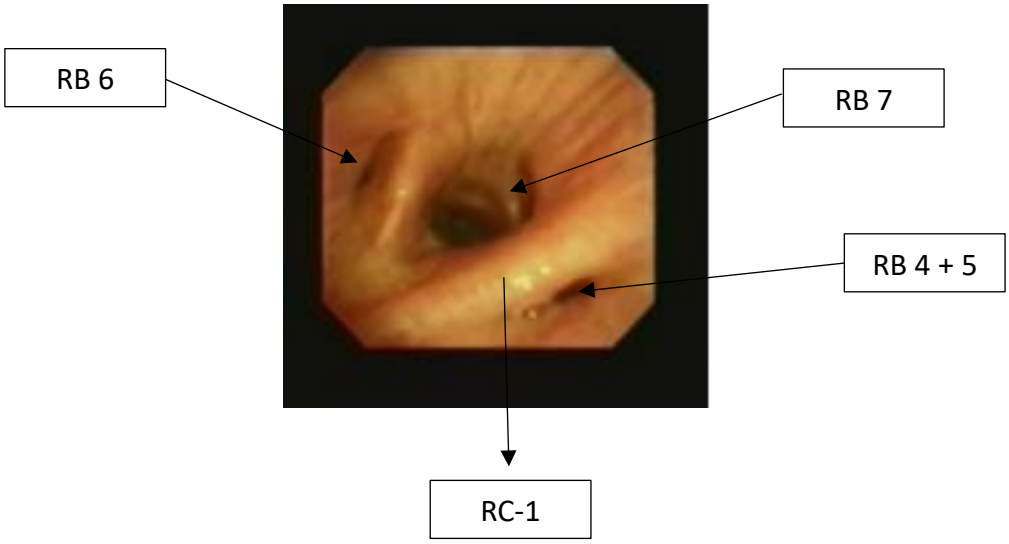

Frage IV.12: Die rechte Pulmonalarterie ist neben der anterioren Wand des rechten Hauptbronchus gelegen

A. Auf Höhe der Carina
B. Auf Höhe des rechten Oberlappenbronchus und am Beginn des Bronchus intermedius
C. Am Beginn des rechten Unterlappenbronchus

Antwort IV.12: **B**

Auf Höhe des rechten Oberlappenbronchus riskiert man bei der Nadelpunktion durch die anteriore Wand des rechten Hauptbronchus die rechte Pulmonalarterie zu treffen, welche unmittelbar anterior des Bronchus auf dieser Höhe liegt. Sehen Sie, dass der rechte Oberlappenbronchus in diesem Präparat stärker vertikal liegt als normal.

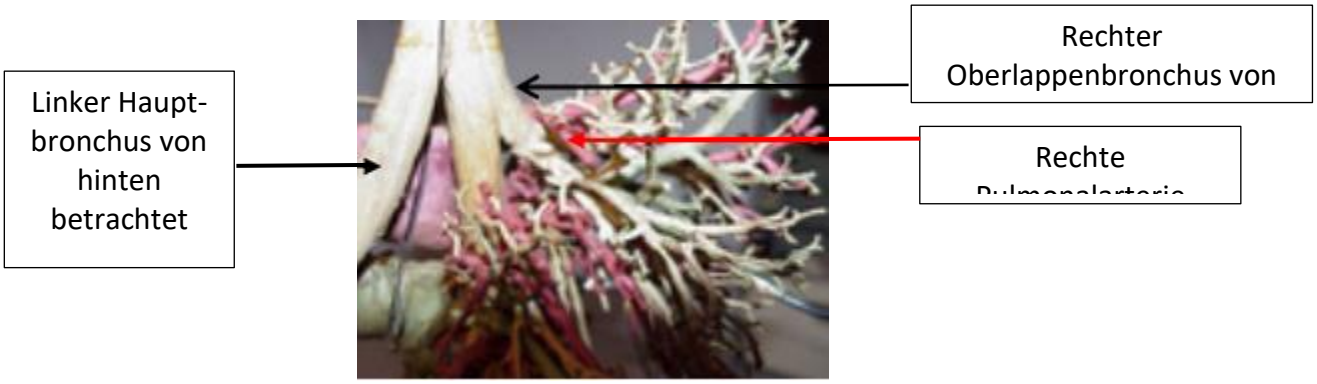

Frage IV.13: Während der Bronchoskopie wird eine noduläre Auffälligkeit an der Carina zwischen dem Mittellappenbronchus und dem rechten Unterlappenbronchus bemerkt, welche mit einem Erythem einhergeht, das bis zum posterioren Unterlappenbronchus reicht. Während Sie den Fall Ihren Kolleg*innen der Thoraxchirurgie und Onkologie vorstellen, sollten Sie diese Befunde wie eine der folgenden Aussagen beschreiben.

A. Noduläre Auffälligkeit des RC-1 mit einem Erythem, das bis zum RB 10 reicht
B. Noduläre Auffälligkeit des RC-2 mit einem Erythem, das bis zum RB 10 reicht
C. Noduläre Auffälligkeit des RC-1 mit einem Erythem, das bis zum RB 8 reicht
D. Noduläre Auffälligkeit des RC-1 mit einem Erythem, das bis zum RB 7 reicht

Antwort IV.13: B

Das posteriore basale Segment ist immer B 10. Auf der rechten Seite wird die Carina zwischen dem Mittellappenbronchus und dem Bronchus zur rechten Unterlappencarina 2 oder RC-2 genannt, während die Carina, welche den rechten Oberlappenbronchus und den Bronchus intermedius trennt Carina 1 oder RC 1 genannt wird.

Der Unterlappen wird in die Bronchi B6-10 eingeteilt. Eine Atemwegsnomenklatur hilft den Bronchoskopierenden das Ausmaß einer neoplastischen Ausbreitung und Stelle eines frühen Tumorstadiums zu beschreiben und Abgrenzungen für eine chirurgische Resektion zu treffen.

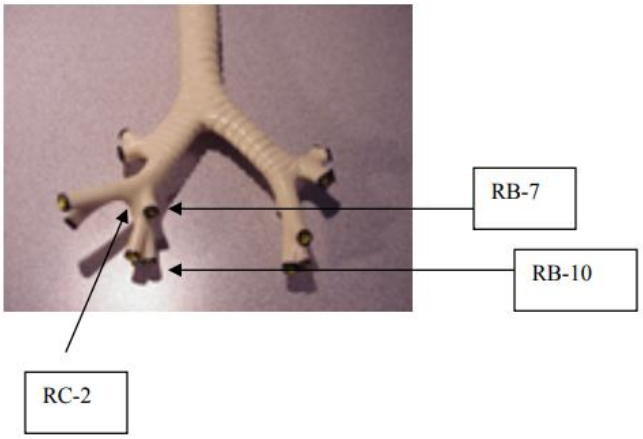

Frage IV.14: Die bronchoalveoläre Lavage ist sehr hilfreich um eine histologische Bestätigung der Diagnose jede der folgenden Erkrankungen zu erhalten **außer**

A. Chronische eosinophile Pneumonie
B. Histiozytosis X
C. Lymphangitische Ausbreitung des Carcinoms in die Lungen
D. Pulmonale alveoläre Proteinose
E. Invasive Aspergillose

Antwort IV.14: E

Bei Patient*innen mit invasiver Aspergillose ist die Kultur einer BAL Probe in weniger als 30% der Fälle positiv; daher schließen negative Ergebnisse diese Diagnose bei infrage kommenden Patient*innen nicht aus.

Zusätzlich zu den oben aufgelisteten Erkrankungen, ist die BAL hilfreich die Diagnose einer okkulten pulmonalen Hämorrhagie, einer Fettembolie, einer infektiösen Lungenerkrankungen wie einer Mykobakteriose, Pnneumocystis carinii und einer Infektion mit dem Cytomegalie Virus zu stellen.

Frage IV.15: Die Auffälligkeit, welche in der unteren Abbildung gezeigt wird, ist vereinbar mit welcher der folgenden Diagnosen

A. Bronchialcarcinom
B. Chronische Bronchitis
C. Endobronchiale Tuberkulose

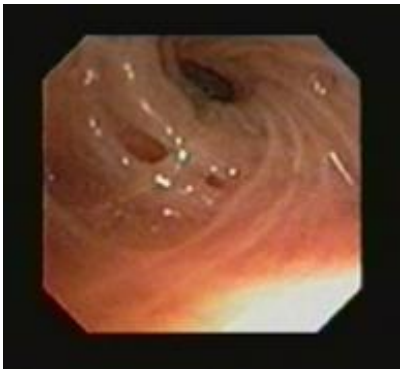

Antwort IV.15: **B**

Veränderungen im Rahmen einer chronischen Bronchitis umfassen ein Erythem oder eine Abblasung, eine Vernarbung, und vermehrte Bildung bronchialer Foveolen. Bronchitische Veränderungen sind ein häufiges Zeichen und sind nicht notwendigerweise von klinischer Relevanz. Eine endobronchiale Tuberkulose kann fibröse Strikturen, eine Rötung, eine Schwellung oder Narbenbildung verursachen. Eigenschaften eines Bronchialcarcinoms umfassen intraluminale Noduli, polypoide Läsionen, eine mukosale Verdickung, ein Erythem und eine extrinsische Kompression.

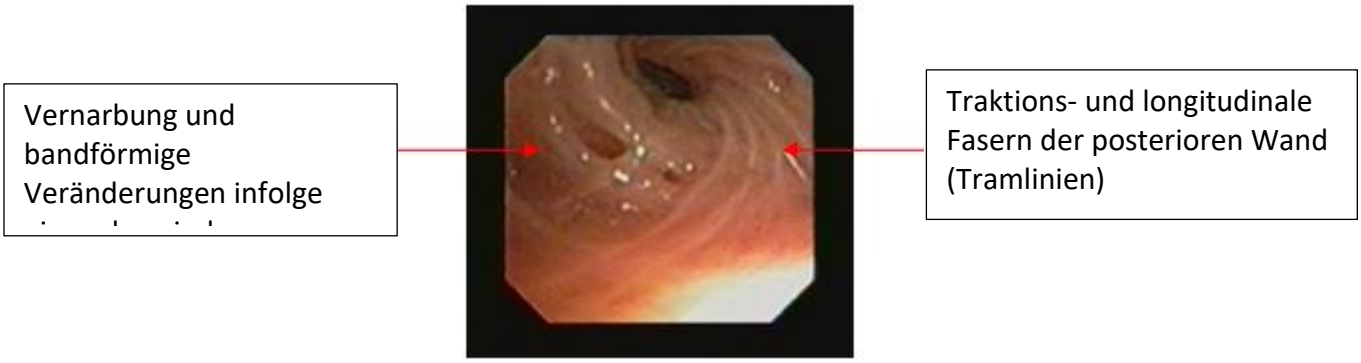

Frage IV.16: Die flexible Bronchoskopie zeigt eine kleine Stelle leicht erythematöser geschwollener Bronchialschleimhaut mit etwa 1 cm Oberfläche entlang der Lateralwand des Bronchus intermedius direkt unterhalb des rechten Oberlappenbronchus. Die Biopsie zeigt ein Plattenepithelcarcinom. Die Patientin lehnt eine Thorakotomie ab. Welche der folgenden bronchoskopischen Therapiemöglichkeiten sollte empfohlen werden.

A. Nd:YAG Laserresektion
B. Photodynamische Therapie
C. Elektrokauterisation
D. Argon Plasma Koagulation

Antwort IV.16: B

Die photodynamische Therapie hat ein komplettes Ansprechen in bis zu 80% der Patient*innen mit oberflächlichem Plattenepithelcarcinom gezeigt. Die Ergebnisse waren am besten, wenn die Läsion klein war, weniger als 3 cm Gesamtoberfläche hat, und nicht mehr als 4-5 mm in die Bronchialwand eindringt. Ein Rezidiv tritt bei circa 15% auf.

Die photodynamische Therapie erfordert die Injektion eines Hematoporphyrin Derivats über eine periphere Vene, welches von allen Organsystemen aufgenommen wird, aber schnell und selektiv in Tumorzellen, der Haut, der Leber und der Milz akkumuliert. Photosensitivierung und Zelltod treten schnell nach der Exposition auf nachdem die betroffene Bronchialschleimhaut gegenüber nichtthermaler Lichtenergie exponiert wurde, gewöhnlich mit einer Wellenlänge von 630 nm. Das Licht wird bis zu einer durchschnittlichen Tiefe von 5 mm absorbiert. Die nachfolgende Bildung von freien Sauerstoffradikalen hat den Zelltod zu Folge.

Die Intervention kann mit einem flexiblen Bronchoskop und Lokalanästhesie durchgeführt werden. Follow-up Bronchoskopie ist normalerweise innerhalb von 72 h erforderlich um nekrotisches Gewebe von den behandelten Atemwegen zu entfernen. Die anderen Techniken könnten auch effektiv sein aber belastbare Daten fehlen um ihren Einsatz zum jetzigen Zeitpunkt zu rechtfertigen.

Zylindrische Diffusorfaser, die für die Anwendung nicht-thermaler Laserenergie während der

Frage IV.17: Bei einem Patienten mit einem Infiltrat des Oberlappens im Röntgen-Thorax und drei AFB negativen Sputumproben, sind alle der folgenden Antworten Gründe für eine anschließende Bronchoskopie, **außer**

A. Die Wahrscheinlichkeit ein Bakterium zur Empfindlichkeitstestung zu finden ist erhöht
B. Die Wahrscheinlichkeit eine andere Diagnose zu stellen, ist erhöht
C. Die frühe Diagnose einer Tuberkulose wird in bis zu 40% aus Sputumfärbungen gestellt
D. Gesammeltes Sputum nach der Bronchoskopie kann auch hilfreich nach einer Bronchoskopie sein
E. Eine routinemäßige Lungenbiopsie wird die diagnostische Ausbeute erhöhen

Antwort IV.17 E

Die Bronchoskopie ist extrem hilfreich bei der Diagnosestellung einer Tuberkulose. Der kulturelle Nachweis der Erkrankung erfolgt in mehr als 70% der Fälle, wenn die Erkrankung tatsächlich vorliegt. Bei Patient*innen mit Miliartuberkulose ist der Wert einer Bronchoskopie mit bronchoalveolärer Lavage und bronchoskopischer Lungenbiopsie gut bekannt und stellt in mehr als 70% genügend Material zur Verfügung, wenn die Sputumproben negativ sind. Wenn Granulome in der Biopsie gesehen werden, und die Diagnose angenommen wird, sollte die Diagnose nicht bestätigt werden bis Mykobakterien gesehen werden.

Bei manchen Institutionen ist es übliche Praxis alle Proben der bronchialen Lavage zur Auflichtmikroskopie und Kultur auf Mykobakterien einzusenden, unabhängig von der Indikation der Bronchoskopie. Studien haben gezeigt, dass die Inzidenz der Tuberkulose bei solchen Routineuntersuchungen zwischen 0,8% bis 6% liegt.

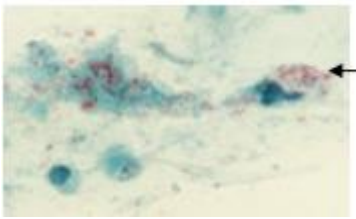

„Säurefeste Bakterien“ in der

Frage IV.18: Das Erscheinen der Atemwegsanomalität, welche in der unteren Abbildung zu sehen ist, sollte beschrieben werden als

A. Polypoid
B. Nodulär invasiv
C. Oberflächlich invasiv
D. Intraepitheliale Neoplasie

Antwort IV.18: **C**

Eine allgemein akzeptierte aber selten verwendete Klassifikation für bronchoskopische Befunde ist die Liste der Japannischen Gesellschaft für Lungenkrebs. In dieser Klassifikation werden bronchoskopische Befunde als mukosal oder submukosal beschrieben.
Ein frühes Krebsstadium ist eine mukosale histopathologische Veränderung. Oberflächliche invasive Läsionen haben einen Verlust des Glanzes und eine Unterbrechung der mukosalen Fältelung. Läsionen sind oft blass, rot oder granulär. Erhöhte Gewebeinstabilität führt dazu, dass Läsionen leichter bluten, wenn sie berührt werden. Die intraluminale Stenose ist leicht aber nekrotisches Material kann an der Oberfläche der Läsion haften bleiben.
Eine intraepitheliale Neoplasie ist ein Ausdruck der histopathologische Abnormitäten wie eine milde, moderate und eine schwere Dysplasie (welche als prämaligne Läsionen angesehen werden), und invasive (maligne) Neoplasien oder Carcinoma *in situ*. Oftmals werden diese Auffälligkeiten an den Bronchialbifurkationen gefunden. Ein Carcinom sollte immer angenommen werden, wenn eine Schleimhautverdickung, eine Rötung, oder eine Schwellung an diesen Lokalisationen gefunden werden.

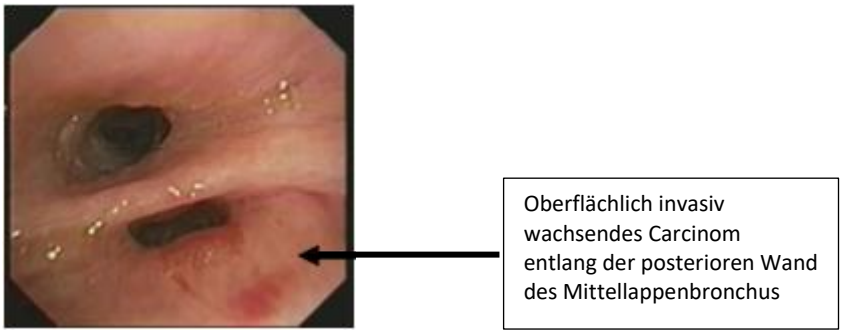

Antwort IV.19: Der Ösophagus wird normalerweise als „adhärent“ zu folgender Struktur angesehen

A. der Carina
B. des ersten Zentimeters des linken Hauptbronchus
C. des rechten Oberlappenbronchus
D. des proximalen rechten Hauptbronchus

Antwort IV.19: B

Der Ösophagus wird als adhärent zu den ersten zwei Zentimetern des linken Hauptbronchus angesehen. Bronchosösophageale Fisteln können in diesem Bereich bei Patient*innen mit Malignität oder einer Vorgeschichte an interventionellen ösophagealen Interventionen, externer Bestrahlungstherapie, Brachytherapie und Laserresektion gefunden werden.

Frage IV.20: Sie sind dabei eine endobronchiale Auffälligkeit einem interventionellen Bronchoskopeur zu beschreiben. Welche der folgenden Befunde wird ihn am wenigsten interessieren

A. Den Abstand der Auffälligkeit von der Carina und dem ipsilateralen Bronchussegment
B. Ob die Auffälligkeit eine weite oder schmale Basis hat
C. Lokalisation der Auffälligkeit in Beziehung zur Bronchialwand
D. Größe der Auffälligkeit (Länge, Durchmesser, Grad der Atemwegsobstruktion)
E. Abstand der Auffälligkeit von der unteren Grenze der Stimmbänder

Antwort IV.20: E

Wenn die Läsion am Bronchialbaum bemerkt wird, ist es nicht notwendig ihren Abstand von den Stimmbändern zu beschreiben. Natürlich sollte der Abstand der Läsion in der Trachea berichtet werden, wenn die Läsion in der Trachea gelegen ist. Zusätzliche Komponenten einer endobronchialen Auffälligkeit, die beschrieben werden sollten, sind Konsistenz (fest, rutschig, weich), Erscheinung (Glanz, Vaskularisierung), Brüchigkeit (Sickerblutung, aktive Blutung, eitergefüllt), Farbe (weiß, rot, dunkel, gelb), Form (regelhaft, rundlich, irregulär, elongiert, vorquellend), und dynamisch (mobil mit der Atmung oder dem Husten, ventilartig, immobil).

Frage IV.21: Sie werden darum gebeten eine Patientin zu bronchoskopieren, die vor zehn Tagen einen kompletten Zyklus einer dreiwöchigen Hochdosis Brachytherapie eines Tumors des proximalen rechten Hauptbronchus und des rechten oberen Oberlappens absolviert hat. Die Patientin hatte sich zuvor einer Laserresektion unterzogen, die Stabilität der oberen Atemwege erfolgreich hergestellt hat. Die Patientin beklagt nun Husten, Dyspnoe, und gelegentlichen Bluthusten. Welche der folgenden bronchoskopischen Befunde ist am wahrscheinlichsten.

A. Stenose des rechten Hauptbronchus
B. Eine beginnende Fistel an der posterioren Wand des rechten Hauptbronchus oder rechten Oberlappenbronchus
C. Eine Striktur des rechten Oberlappens
D. Eine Tumorausbreitung vom rechten Oberlappen bis zur proximalen Trachea

Antwort IV.21: B

Brachytherapie ist angezeigt bei Patient*innen mit intraluminaler Erkrankung oder extrinsicher Kompression durch den Tumor. Die Ergebnisse sind am besten, wenn der Tumor nicht mehr als wenige Millimeter über die Bronchialwand hinausragt. Der Erfolg ist am wahrscheinlichsten bei Patient*innen, die zuvor ein gutes Ansprechen auf eine externe Radiotherapie gezeigt haben. Die Bestrahlung erfolgt über eine Bestrahlungsquelle durch einen Nyelonkatheter. Der Katheter wird bronchoskopisch eingeführt. Eine Dosimetrie wird durch die Radioonkologie durchgeführt in Abhängigkeit von der Länge und Tiefe des Tumors, der behandelt werden muss.
Die Brachytherapie kann eine Gewebenekrose, lokalisiertes Ödem, Hämorrhagie und Fisteln verursachen. Komplikationen sind gehäuft bei Patient*innen, die sich einer begleitenden Nd:YAG Laserresektion unterziehen. Brachytherapie eines Segmentbronchus kann zeitweise eine bronchiale Verengung verstärken oder sogar verursachen aber sollte keine bronchiale Stenose an der Lokalisation distal des Behandlungsbereichs zur Folge haben.
In dem oben beschriebenen Fall ist es unwahrscheinlich, dass eine Therapie mit lobärer Brachytherapie fortgesetzt worden wäre, wäre der signifikante residuelle Befund des rechten Hauptbronchus und der Trachea in der Bronchoskopie bemerkt worden.

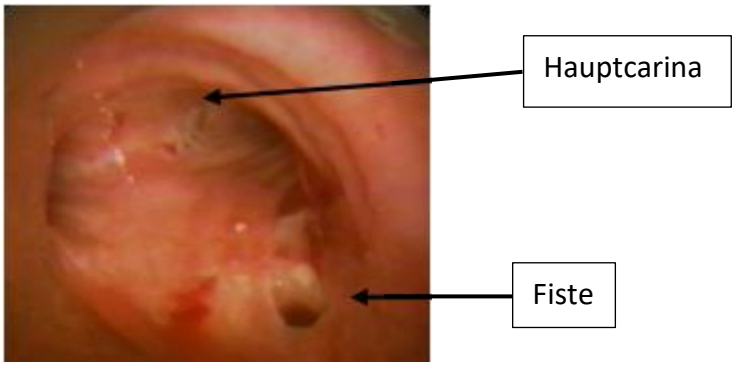

Frage IV.22: Während Sie versuchen ein großes Blutkoagel aus dem Endotrachealtubus und dem Tracheobronchialbaum einer intubierten und mechanischen beatmeten Patientin auf der Intensivstation zu entfernen, sollten Sie

A. Eine kleine Zange verwenden
B. Um eine Nd:YAG Laserassistenz bitten
C. Den Endotracheltubus nach proximal bewegen
D. Intermittierende Saugung anwenden

Antwort IV.22: C

Den Endotrachealtubus nach proximal zu bewegen, ist oftmals hilfreich das Gerinnsel zu lösen, welches häufig mindestens zum Teil im Murphy Auge „gefangen“ ist. Die meisten Gerinnsel können mit einem flexiblen Bronchoskop, selbst wenn sie Ausgüsse des Bronchialbaums bilden, wie in der unteren Abbildung dargestellt, entfernt werden.
Um eine Entfernung des Gerinnsels zu ermöglichen, sollte man (1) das Bronchoskop mit dem größtmöglichen Arbeitskanal verwenden, (2) eine Alligatorzange verwenden um das Gerinnsel zu zerstören, (3) reichlich Spüllösung mit Kochsalz unter konstanter und intermittierender Saugung verwenden, (4) Streptokinase instillieren. (5) Kryotherapie kann auch verwendet werden um das Gerinnsel einzufrieren und zu extrahieren. (6) Wenn das Gerinnsel aus der Trachea nach oben gezogen werden konnte, kann man das Bronchoskop, wenn notwendig aus der Trachea entfernen und einen großlumigen Saugkatheter verwenden um das Gerinnsel blind zu aspirieren. Wenn diese Anstrengungen erfolglos bleiben, ist eine starre Bronchoskopie angezeigt.

Frage IV.23: Welche der folgenden Techniken ist <u>am besten</u> geeignet um ein Wedging des flexiblen Bronchoskops in ein schwer zu erreichendes Segment des Oberlappens zu ermöglichen.

A. Die V-förmige Biegung der Spitze in eine U-förmige Biegung ändern, indem man zeitgleich die Spitze überstreckt und das Bronchoskop vorschiebt.
B. Das Bronchoskop aus dem Segmentbronchus herausnehmen um eine Bürste zur zytologischen Diagnostik über den Arbeitskanal in das apikale Segment einzubringen. Das Bronchoskop wird dann über die Bürste vorgeschoben bis sie sich in Wedgeposition befindet.
C. Rotation des distal gebogenen Endes des flexiblen Bronchoskop, indem man das Bronchoskop proximal zwischen den Zeigefingern und dem Daumen an der nasalen und oralen Einführungsstelle dreht
D. Verwenden einer fluoroskopischen Führung um die Position des distalen Endes des Bronchoskops zu beobachten, während die Patientin ihr Kinn zu anderen Seit rotiert.

Antwort IV.23: A

Das ist kein Trick….Jede der beschriebenen Techniken können verwendet. Eine Veränderung der Form der Spitze des Bronchoskops, indem man die Spitze des Bronchoskops von der Bronchialwand abspringen lässt. Nichtsdestotrotz ist es wahrscheinlich die eleganteste und zeiteffektivste Technik, und daher ist Antwortmöglichkeit A als die „korrekte“ Antwort gewählt worden.

Das Einführen einer Bürste braucht Zeit, funktioniert nicht immer, und birgt das Risiko eines versehentlichen Pneumothorax, indem man die Bürste zu weit vorschiebt. Viele Expert*innen sagen, dass obwohl sie von dieser Technik gehört haben, sie nie gesehen haben, dass sie funktioniert, wenn sie selbst ausprobiert haben (persönliche Gespräche).

Fluoroskopische Kontrolle, obwohl oftmals effektiv, ist nicht dauernd verfügbar. Die Rotation des distal gebogenen Endes, indem man die Spitze des Bronchoskops an der oralen oder nasalen Einführungsstelle dreht, kann effektiv sein, aber ist nicht elegant und kann das Bronchoskop beschädigen. Erinnern sie sich, eine gute Technik heißt, das Bronchoskop mit nur einer Hand am Kontrollteil zu bewegen. Die andere Hand stabilisiert das Bronchoskop an der Einführungsstelle. Ja, es ist tatsächlich unglaublich…aber es scheint, dass alle Expert*innen sich einig sind, dass das flexible Bronchoskop mit der Hand am proximalen Teil des Bronchoskops, auch als Kontrollteil bekannt, „geführt“ werden sollte (viele viele persönliche Gespräche).

Frage IV.24: Ein Kollege der Thoraxchirurgie hat eine Patientin zur bronchoskopischen Entfernung eines Fremdkörpers aus RB2 zugewiesen. Während der Bronchoskopie werden Sie einen Fremdkörper finden

A. Im posterioren basalen Segment des rechten Oberlappens
B. Im medialen Segment des rechten Oberlappens
C. Im anterioren Segment des linken Unterlappens
D. Im posterioren Segment des rechten Oberlappens
E. Im anterioren Segment des rechten Oberlappens

Antwort IV.24: D

RB2 repräsentiert das posteriore Segment des fechten Oberlappens. RB1 und RB3 stehen für das apikale und anteriore Segment des rechten Oberlappens. Unabhängig von der verwendeten Nomenklatur, sind die carinale, lobäre, und die Nomenklatur der proximalen Segmente relativ konstant. Die Bronchien werden daher benannt von 1-10 (1-3 Oberlappen, 4-5 Mittellappen oder Lingula, 6-10 Unterlappen), während die Carinae C-1 oder C-2 genannt werden. Die Nomenklatur kann hilfreich sein, wenn man mit einem Anderssprachigen oder einer chirurgischen Kollegin spricht.

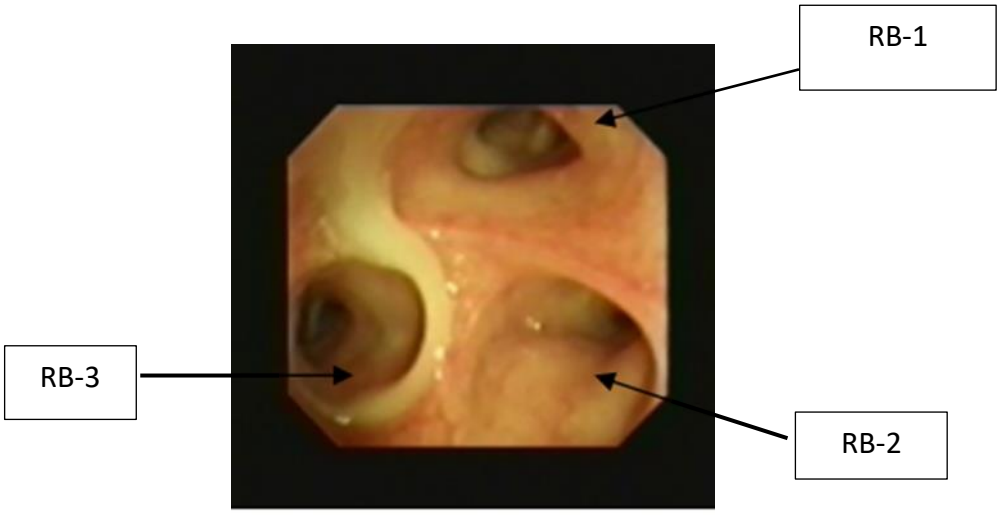

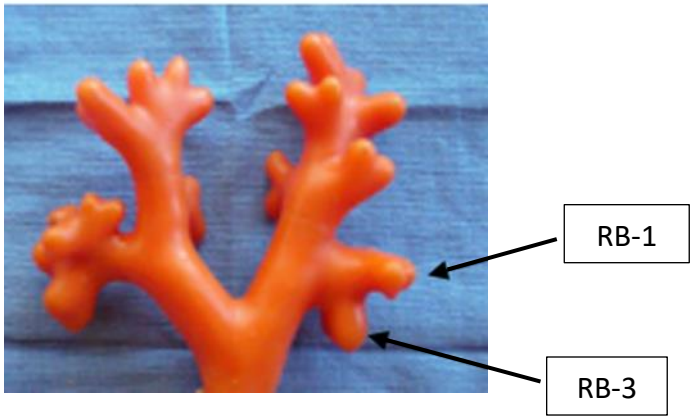

Frage IV.25: Welche der folgenden Aussagen über den rechten Oberlappenbronchus ist korrekt

A. Der posteriore Anteil des rechten Oberlappenbronchus hat keinerlei vaskuläre Verbindungen
B. Der anteriore Anteil des rechten Oberlappenbronchus hat keinerlei vaskuläre Verbindungen
C. Die Pulmonalvene ist in direktem Kontakt mit dem rechten Oberlappenbronchus

Antwort IV.25: A

Keine vaskuläre Struktur ist unmittelbar an den posterioren Anteil des rechten Oberlappenbronchus anliegend. Anterior liegt die Pulmonalvene aber sie ist nicht in direktem Kontakt mit dem Bronchus. Die rechte Pulmonalarterie liegt der anterioren Wand des rechten Oberlappenbronchus und dem dem Beginn des Bronchus intermedius an. Eine Feinnadelaspiration an dieser Stelle wäre gefährlich. Sehen Sie, dass die Richtung des rechten Oberlappenbronchus in diesem Ausgusspräparat weiter vertikal als üblich liegt.

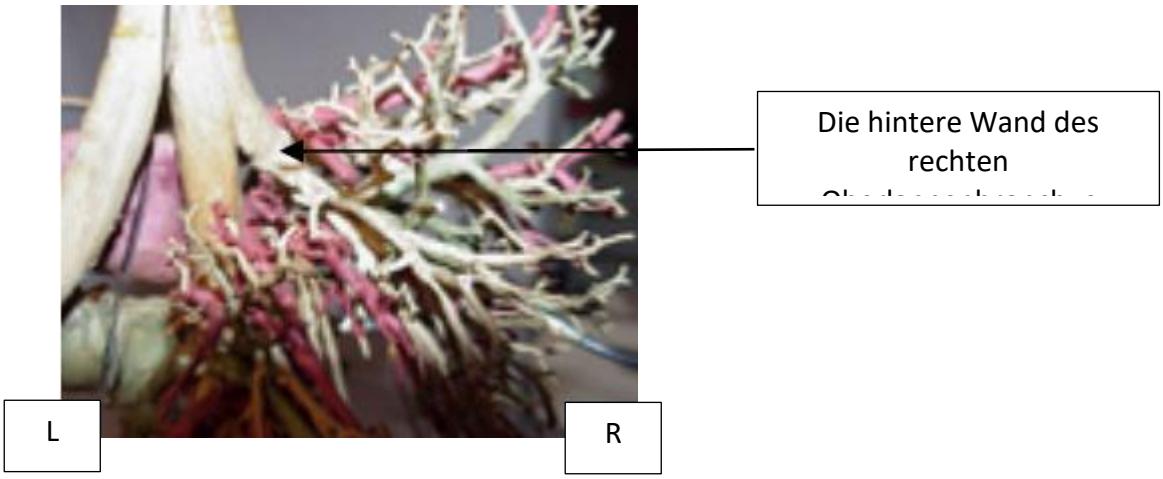

Frage IV.26: Eine vor kurzem noch gesunde 40-jährige brasilianischer Arzt, die außerhalb von Manaus lebt, stellt sich mit einer akut einsetzenden Dyspnoe, Fieber, Myalgie, und trockenem Husten. Vor zehn Tagen hat er eine Hühnerstall gereinigt, welchen er in ein japanisches Teehaus umgebaut hat nachdem er den Boden entfernt hat und auf einem Hartholzflur gelegen hat. Im Röntgen-Thorax zeigt sich eine lobäre Konsolidierung in den rechten mittleren und oberen Lungenabschnitten. Mehrere kleine subpleurale noduläre Kalzifizierungen sind in den rechten und linken oberen Lungenabschnitten vorhanden. Ein Hauttest für Tuberkulose ist positiv. Die flexible Bronchoskopie zeigt eine fokale Verengung des rechten Mittellappenbronchus mit umgebendem Erythem. Der rechte Hauptbronchus ist auch komprimiert. Der Patient gibt Dyspnoe und Dysphagie an, wenn er sich in Rückenlage befindet. Welche der folgenden ist die wahrscheinlichste Diagnose?

A. Akute Histoplasmose
B. Influenza-ähnliche Erkrankung auf dem Hintergrund einer chronischen Histoplasmose
C. Akute Cryptococcus Infektion
D. Bronchialcarcinom

Antwort IV.26: **B**

Es klingt als hätte dieser Kollege die Grippe und chronische Veränderungen einer Histoplasmose. Histoplasmosis capsulatum ist ein erdbewohnender Pilz, der am häufigsten in Hühnerkäfigen, Kellern, und Höhlen gefunden wird. Infektionen treten auch in Stadtwohnungen nach Exposition gegenüber Ausgrabungen oder Bauarbeiten auf, insbesondere im Mississippi Valley der Vereinigten Staaten, obwohl die Erkrankung auch bei Einwohnern des Flussvalleys in Malaysia, Vietnam, Paraguay, Brasilien und Indien vorkommt. Akute Infektionen bei nichtimmunen Personen verursachen Influenza-ähnliche Beschwerden nach einer Inkubationszeit von 10-16 Tagen.
Bei anderen Personen beträgt die Inkubationszeit nur etwa 3 Tage. Pulmonale Infiltrate, oft mit einer hilären und mediastinalen Lymphadenopathie verbunden, sind auf dem Röntgen-Thorax zu sehen. Letztendlich kalzifizieren die Lymphknoten und pulmonalen Noduli. Vergrößerte Lymphknoten können den rechten Mittellappenbronchus komprimieren und eine Mittellappensyndrom verursachen. Weniger häufig können Kalzifizierungendurch die Bronchialwand erodieren und einen intraluminalen Broncholith. Eine Kompression der superioren Vena cava, des Ösophagus, und des Hauptbronchus (mediastinale Fibrose) tritt auf, wenn mediastinale Lymphknoten in eine einzelne große Masse, umgeben von Gewebenekrose und letztliche Fibrose, verschmelzen.

Frage IV.27: Ein Opfer einer Inhalationsverletzung, der sich auf der Intensivstation für fünf Wochen befunden hat. Mehrere Episoden von Magenaspiration wurden während der letzten 7 Tage seit der Intubation bemerkt. Während eines akuten Aspirationsereignisses werden Sie gebeten eine notfallmäßige flexible Bronchoskopie durchzuführen. Sie bemerken eine schwere laryngeale Schwellung, verdickte Stimmbänder, und eine Hemiparese des linken Aryknorpels. Diese Befunde prädisponieren zu rezidivierender Aspiration. Sie bemerken außerdem ein gelbes Sekret, das die Unterlappenbronchien beidseits füllt. Überraschenderweise ist keine lokale bronchiale Entzündung festzustellen, und die Bronchialschleimhaut sieht normal aus bis auf eine kleine erythematöse erhabene Plaque am Abgang des superioren Segmentbronchus des rechten Unterlappenbronchus. Die Auffälligkeit wird biopsiert. Am nächsten Tag sagt die Pathologin, dass eine runde schwarze Pilzformation auf der Silberfärbung wächst. Welche der folgenden Pilzinfektionen ist bei dieser Patientin am wahrscheinlichsten?

A. Allergische bronchopulmonale Aspergillose
B. Mucomycosis-zygomycosis
C. Invasive Candidiasis
D. Torulopsis Candida Glabrata Infektion

Antwort IV.27: **D**

Torulopsis Candida Glabrata Infektion ist meist die Folge einer Aspiration von Mageninhalt. Pilzformationen werden am besten auf einem mit Silber angefärbten Gewebeschnitt gesehen, wo sie als schwarze rund oder ovale Sporen in kleinen Clustern gesehen werden. Obwohl Torulopsis Candida Glabrata vaskuläre Strukturen invadieren kann, ist es mit einer minimalen entzündlichen oder granulomatösen Atemwegsreaktion verbunden. Falls die neugierig sind, sind dies die hauptsächlichen Lernziele dieser Frage.

Die invasive Candidiasis könnte vermutet werden, wenn ein oraler Ausschlag auch bemerkt wurde. Aspergillus kann ein Kolonisator oder ein infektionsauslösender Erreger sein, und kann grünlich-gelblichem Sekret gefunden werden aber kann auch gefunden werden, wenn das Sekret nicht purulent erscheint. Dieselben Anmerkungen über das bronchoskopische Escheinen kann über Mucor gemacht werden.

Frage IV.28: Im Jahr 1970 schlug der Japaner Shigeto Ikedo aus Japan eine Klassifikation de bronchoskopischen Befunde vor, die heutzutage immer noch extrem nützlich ist. Die Klassifikation umfasst alle der folgenden Antworten, außer

A. Abnorme organische Veränderungen der Bronchialwand
B. Endobronchiale Abnormitäten
C. Abnorme Gegenstände im Bronchiallumen
D. Dynamische Auffälligkeiten
E. Folgen von vorangegangenen chirurgischen oder bronchoskopischen Therapien

Antwort IV.28: **E**

Professor Ikeda baute auf der von Dr. Huzley und Dr. Stradling vorgeschlagenen Klassifikation auf, die zuvor eine Klassifikation der bronchoskopischen Befunde basierend auf der Untersuchung mit einem starren Bronchoskop aufstellten. Heutzutage verwenden viele Bronchoskopierende die „Ikeda" Klassifikation um Befunde zu beschreiben (obwohl niemand den/die ich kenne auf diese Klassifikation als zu Ikeda gehörend bezugnimmt).

Indem man eine gute Technik verwendet und alle in der Klassifikation aufgelisteten Elemente im Kopf behält, kann die Bronchoskopeuse sicher sein endobronchiale Auffälligkeiten zu entdecken und angemessen zu beschreiben. Als Erinnerung, die Elemente sind, wie folgt: (1) Abnorme organische Veränderungen der Bronchialwand (2) Endobronchiale Abnormitäten (3) Abnorme Gegenstände im Bronnchiallumen (4) dynamische Auffälligkeiten

Heutzutage kann man „Folgen von vorangegangenen chirurgischen oder bronchoskopischen Therapien" der Liste hinzufügen. Diese Elemente umfassen chirurgische Nähte, Abtrennungsstumpf der Bronchien, Atemwegsanastomosen, und mukosale Veränderungen durch die Biopsie, Laserresektion, Kryotherapie, Elektrokauterisation, photodynamische Therapie, oder Brachytherapie.

Frage IV.29: Ein 39-jähriger Mann mit anamnestisch Hodenkrebs vor drei Jahren weist nun eine 3 cm große Raumforderung des rechten Unterlappens im Röntgen-Thorax auf. Die Commputertomographie zeigt, dass die Raumforderung Kalk enthält. Die Raumforderung ist im rechten Unterlappen und relativ zentral lokalisiert. Radiographisch gibt es keine endobronchiale Erkrankung oder assoziierte Lymphadenopathie. Der Patient hat keine Symptome. Der Fall wird auf der wöchentlichen Thoraxkonferenz vorgestellt. Die Onkologin fürchtet, dass die Raumforderung eine Metastase darstellt. Der Radiologe ist nicht sicher aber hält, dass die Läsion durch eine Bronchoskopie erreicht sein sollte. Die interventionelle Radiologin merkt an, dass der Patient eine 30%ige Chance hat einen Pneumothorax zu erleiden, wenn die Läsion perkutan fluoroskopisch oder computertomographisch gesteuert entnommen wird. Ein Thoraxchirurg empfiehlt die unmittelbare Thorakotomie und Lungenresektion, wenn die gefrorenen Schnitte während der Thorakotomie positiv für Malignität sind. Eine Inspektion mit flexibler Bronchoskopie ist vor der Thoraxkonferenz durchgeführt worden. Keine Atemwegsauffälligkeiten wurden gesehen und nur eine nicht-diagnostische bronchiale Bürstung wurde durchgeführt. Sie sollten nun welche der folgenden Vorgehensweisen vorschlagen

A. Thorakotommie mit unterer Lobektomie
B. Video-assistierte Thorakoskopie mit Nadelaspiration unter thorakoskopischer Kontrolle
C. Flexible Bronchoskopie mit blinder transbronchialer Nadelaspiration

Antwort IV.29: **C**

Computertomographisch gesteuerte flexible Bronchoskopie ist eine gut beschriebene Intervention und sollte in bestimmten Fällen erwogen werden. Diese Technik könnte gegenüber dem Fluoroskopie gesteuerten Vorgehen überlegen sein, wenn die Läsion fluoroskopisch nicht gut visualisiert werden kann.

Der Patient hätte sich wahrscheinlich NICHT einer flexiblen „exploratorischen“ Bronchoskopie unterziehen sollen, die kein diagnostisches Material oder nicht notwendige Information für nachfolgende Entscheidungen gebracht hat und erhöhte Gesundheitskosten und Unannehmlichkeiten für den Patienten zur Folge hatte. Es wäre unklar, warum ein bronchoskopische Lungenbiopsie oder eine Nadelaspiration nicht unter fluoroskopischer Kontrolle versucht worden sind.

Eine nicht-bronchoskopische Option ist es mit thorakoskopischer Nadelaspiration vorzugehen. Eine offene Thorakotomie kann wahrscheinlich vermieden werden. Denken Sie daran insbesondere, wenn Läsionen zentral sind, nahe am Ösophagus, oder links-seitig (was nicht der Fall in diesem Beispiel)…insbesondere wenn es Hinweise auf eine mediastinale Lymphadenopathie gibt. Die diagnostische Alternative sollte in Erwägung gezogen werden, wenn der Patient einer Gastroenterologin vorgestellt wird.

Frage IV.30: Ein 67-jähriger Patient mit Lungenkrebs und zentraler Atemwegsobstruktion erhält eine photodynamische Therapie (PDT) an einer anderen Institution vor fünf Tagen. Er trifft sie nun zu einem Follow-up und unmittelbarer Vorstellung zur Radiatio. Sie schlagen vor, dass

A. Die Bestrahlung kann für 4-6 Wochen aufgeschoben
B. Die Bestrahlung kann sofort begonnen werden
C. Die Bestrahlung kann vorgezogen werden bis eine Symptombesserung durch die bronchoskopische Therapie erzielt wurde

Antwort IV.30: **A**

Weil die photodynamische Therapie und die externe Bestrahlung Nekrose und Gewebeschwellung verursachen, empfehlen die meisten Expert*innen, dass die Bestrahlung für 4-6 Wochen nach der PDT aufgeschoben. Das ist anders als bei der Nd:YAG Laserresektion, einem Verfahren, bei dem nach der Intervention Nekrose und Ödem minimal sind, da das meiste Gewebe durch ein Debulking zur Zeit der Bronchoskopie entfernt werden kann. Die Kombination von PDT und Bestrahlungstherapie kann die Atemwegsstabilität wiederherstellen, selbst bei Patient*innen mit signifikanter zentraler Atemwegsobstruktion.

The Essential Flexible Bronchoscopist

Wie man die Bronchoskopie heutzutage erlernt

Modul V

THE ESSENTIAL BRONCHOSCOPIST™ SERIES

Lernziele von Modul V

Willkommen zum Modul V von The Essential Flexible Bronchoscopist, einem Kernbestandteil der Einführung in die flexible Bronchoskopie des Curriculums des Bronchoscopy Education Project. Leserinnen und Leser von EFB sollten dieses Modul nicht als einen Test ansehen. Um bestmöglich von den Informationen dieses Moduls zu profitieren, sollte jede Antwort gelesen werden, unabhängig von der „korrekten Antwort". Dies sollte nicht als Trick gesehen werden, sondern als Weg die Leserinnen und Leser über ein bestimmtes Problem nachdenken zu lassen. Erwarten Sie etwa 2 Stunden kontinuierliches Lernen bis Sie die 30 Fragen/Antworten Paare in diesem Modul bearbeitet haben. Zögern Sie nicht Teile des EFB in Ihrem Kollegium oder mit Lehrenden zu diskutieren, da sie möglichweise andere Ansichten über die in EFB dargelegten Techniken und Meinungen haben. Auch wenn EFB mit Input zahlreicher internationaler Expertinnen und Experten versehen ist, ist es in einer Weise geschrieben die Debatten und Diskussionen unterstützt.

Wenn Sie bereit sind, können Sie den post-test wagen. Diese zehn multiple choice Fragen adressieren spezifische Inhalte der Lernziele jeden Moduls. Die Fragen beziehen sich auf die Informationen, die in den Antwortabschnitten oder Abbildungen in dem Modul enthalten sind, aber müssen nicht direkt mit einer Frage, die in dem Modul enthalten ist, in Zusammenhang stehen. Ein 100% korrekter Antwortscore ist zwar zu erhoffen, aber die meisten Programme akzeptieren 70% als Bestehensgrenze.

Am Ende von Modul V sollten die Lernenden in der Lage sein:

1. Die bronchiale anatomische Nomenklatur zu beschreiben.
2. Die bronchoskopischen Aspekte von T2 und T4 nichtkleinzelligen Carcinomen zu vergleichen und gegenüberzustellen.
3. Die „Sicherheitszone" zu definieren. Die Vor- und Nachteile zu diskutieren.
4. Die Bereiche des Tracheobronchialbaums zu beschreiben, welche anfällig für Trauma assoziierte Verletzungen und Fisteln sind.
5. Die Atemwegsmanifestationen einer endobronchialen Sarkoidose nennen.
6. Mindestens drei Vor- und Nachteile einer Stentimplantation der Atemwege aufzulisten.
7. Zu beschreiben, was ein „red out" nach einer endobronchialen Biopsie auftritt.
8. Die Indikationen und Komplikationen einer bronchoskopischen Lungenbiopsie nennen.
9. Mindestens FÜNF verschiedene Erkrankungen nennen, die eine bronchiale Obstruktion verursachen.
10. Mindestens DREI spezifische Szenarien nennen, in denen die Implantation eines Atemwegstents gegenüber einer bronchoskopischen Resektion bevorzugt eingesetzt werden sollte.

Frage V.1: Eine 54-jähriger mittelgradig adipöser Mann beklagt persistierenden Husten und Kurzatmigkeit seit dem letzten Jahr. Er hatte geraucht, und befand sich in einem exzellenten Gesundheitszustand bis auf einen gelegentlich auftretenden ösophagealen Reflux. Vor acht Monaten zeigte ein Lungenfunktionstest eine leichtgradige ventilatorische Obstruktion. Eine nicht zufriedenstellende Antwort auf inhalative Bronchodilatatoren, inhalierten Cortikosteroiden, und ein Abnehmprogramm hatten eine pulmonologische Vorstellung zur Folge. Sein Röntgen-Thorax ist normal aber lässt eine schlechte Einatemkapazität vermuten. Der Patient stößt nach dem Essen auf, und seine Stimme ist heiser geworden. Die flexible Bronchoskopie zeigt die abgebildete Auffälligkeit. Welche der folgenden ist die wahrscheinlichste Diagnose?

A. Tracheale Amyloidose
B. Tracheale Sarkoidose
C. Tracheales Lymphom
D. Chronische Aspiration und gastroösophagealer Reflux

Antwort V.1: **A**

Die tracheobronchiale Amyloidose ist am häufigsten durch eine amyloidale submukosale Deposition von Immunglobulin oder Leichtketten in oder um die brochialen Drüsen, das Bindegewebe und die Blutgefäße. Manchmal tritt eine Ossifikation auf, die eine Tracheobronchopathia osteochrondroplastica imitiert. Das bronchoskopische Erscheinungsbild ist normalerweise das von erhabenen, glänz-gelblichen oder blassen mulitofokalen submukosalen Plaques mit verstreut auftretenden fokalen Stenosen. Die Diagnose wird auf Grundlage von tiefen endobronchialen oder trachealen Biopsien gestellt, welche leicht bluten.

Die histologische Erscheinung ist die eines blassen wachsartigen extrazellulären Materials, das sich uniform in longitunaler Richtung ausbreitet. Die Proben haben eine apfel-grüne Doppelbrechung in der polarisierten Mikroskopie, wenn die mit Kongorot gefärbt werden. Bis zu 30% der Patient*innen versterben aufgrund ihrer Atemwegserkrankung.

Die amyloidalen Ablagerungen schreiten unaufhörlich fort, beziehen die Trachea, die Bronchien, und den Larynx mit ein. Eine Laserresektion ist schwierig, und ermöglicht nur eine vroübergehende Besserung. Stents sind auf lange Sicht von geringem Wert, da die verdickte und entzündete mit Amyloid infiltrierte Mukosa weiter durch und um den Stent herum wächst, ebenso wie distal innerhalb der Segmentebene, wo sie eine segmentale Stenose verursacht.

Falls eine Auffälligkeit der Serumproteine bemerkt wird, sollte eine Amyloidose in Betracht gezogen werden. Eine lokalisierte tracheobronchiale Amyloidose sollte nicht mit einer diffusen pulmonalen Amyloidose bei Patient*innen verwechselt werden, die diffuse reticulonoduläre Infiltrate im Thorax Röntgen zeigen und eine restriktive Ventilationsstörung aufweisen.
Eine endobronchiale Sarkoidose kann als hypertrophe blass gelbliche erhabene Läsion auf dem Nasenseptum oder Oropharynx erscheinen, und im Tracheobronchialbaum die bronchialen mukosalen Gefäße verstopfen mit einer möglichen Vergrößerung deer Lymphknoten. Andere endoskopische Befunde umfassen mukosale Noduli, Hypervaskularität, mukosales Ödem, und einer bronchiale Stenose. Ein Lymphom ist normalerweise ein mehr fokaler Prozess, der auch eine mukosale Hypertrophie verursachen kann. Eine chronische Aspiration und Reflux können vermutet werden wenn Pflastersteinartige Veränderungen, eine unilaterale mukosale Entzündung, und fokale Mukosaverdickung, Erythem und Entzündung bemerkt werden aber diese Befunde sind unspezifisch.

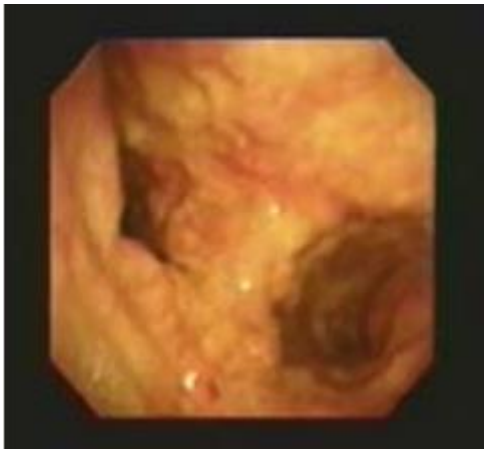

Antwort V.2: Ein nicht-deutsch sprachiger Kollege hat eine Patientin mit einer obstruierenden Läsion des LB 4 zugewiesen. Diese Läsion ist lokalisiert im

A. Anterioren basalen Segment des rechten Oberlappens
B. Superioren Segment des linken Oberlappens
C. Anterioren Segment des linken Oberlappens
D. Superioren Segment der Lingula
E. Inferioren Segment der Lingula

Antwort V.2: D

LB4 ist das superioren Segment der Lingula. Eine sekundäre Carina trennt LB-4 von LB-3, welche den anterioren Segmentbronchus des linken Oberlappens darstellt. Zahlreiche Nomenklaturen wurden für die lobäre und segmentale bronchiale Anatomie vorgeschlagen. Diese umfassen jene nach Jackson, Boyden, Shinioi, Nagaishi und Ikeda.
Es gibt kleine Unterschiede zwischen diesen Nomenklaturen, insbesondere für die distale Anatomie und die Benennung der subsegmentalen Bronchien und darüberhinaus. Links ist (L), und rechts ist (R). Die Nomenklatur der carinalen, lobären, und proximalen Segmentanatomie ist relativ konstant. Bronchien werden von 1-10 (1-3 Oberlappen 4- Mittellappen oder Lingula, 6-10 Unterlappen). Eine Carina wird als C-1 oder C-2 klassifiziert. Eine Nomenklatur der Atemwege hilft den Bronchoskopierenden das Ausmaß einer neoolpastischen Beteiligung und Stellen einer frühen Lungencarcinoms zu beschreiben, und die Grenzen einer chirurgischen Resektion festzulegen.

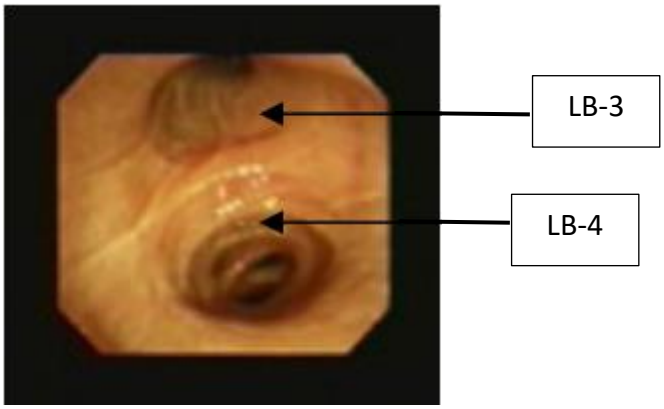

Frage V.3: Welche der folgenden Antworten sollte als nicht-kleinzelliges Lungencarcinom Tumotstadium T4 klassifiziert werden?

A. Ein Tumor, der die Carina und die proximalen 1 cm der medialen Wand des rechten Hauptbronchus einbezieht
B. Ein Tumor, der den Hauptbronchus, innerhalb der ersten 2 cm nach dem Abgang von der Carina, aber ohne Beteiligung der Carina, einbezieht
C. Ein Tumor, der den Hauptbronchus nach 2 cm oder weiter distal der Carina betrifft
D. Ein Tumor mit weniger als 2 cm Größe innerhalb des rechten Oberlappenbronchus, der aber in den Hauptbronchus hineinreicht

Antwort V.3: **A**

Ein Tumor jeder Größe, der die Carina betrifft, wird mit T4 klassifiziert. Zudem werden alle Tumore, die das Perikard, die großen Blutgefäße, und die Wirbelkörper einbeziehen auch als T4 eingeordnet. Alle T4 Lungentumoren, unabhängig vom Lymphknotenstatus werden automatisch als Stadium IIIB Lungentumoren eingeordnet. In Abwesenheit von Fernmetastasen (M0) umfasst das Stadium IIIB auch die Tumoren T1N3, T2N3, und T3M3.
Die aktuell empfohlene Behandlung eines nicht resezierbaren Stadium IIIB nicht-kleinzelligen Lungencarcinoms ist eine Kombination aus Chemotherapie und Bestrahlung. Mit einer kombinierten Multimodaltherapie liegt die 5-Jahresüberlebensrate bei 10 bis 20%.

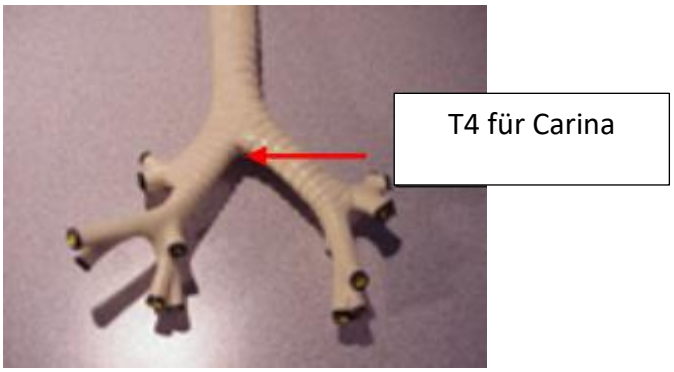

Frage V.4: Welche der folgenden Antwortmöglichkeiten sollten als nicht-kleinzelliges Bronchialcarcinom Stadium T2 klassifiziert werden

A. Ein Tumor, der die Carina und die proximalen 1 cm der medialen Wand des rechten Hauptbronchus betrifft
B. Ein Tumor, der sich am Hauptbronchus im Abstand von 2 cm von der Carina befindet aber ohne die Carina zu selbst zu betreffen
C. Ein Tumor, der den Hauptbronchus 2 cm oder weiter distal der Carina betrifft
D. Ein Tumor, der weniger als 3 cm innerhalb des rechten Oberlappens aber nicht in den Hauptbronchus hineinwächst

Antwort V.4: **C**

Eine T2 Erkrankung schließt Tumoren ein, die den Hauptbronchus 2cm oder weiter distal der Carina involvieren sowie Tumoren, die mehr als 3 cm Durchmesser haben, in die viszerale Pleura eiwachsen, oder mit Atelektasen oder postobstruktiver Pneumonitis einhergehen, die nicht die gesamte Lunge involvieren. T2 Läsionen mit N1 (positive Hilus-, interlobär, oder subsegmentale Lymphknoten), N2 (ipsilaterale mediastinale paratracheale, aortopulmonale, oder subcarcinale Lymphknoten), oder N3 (kontralateral hilär, mediastinale, skalenisch, supraclaviculäre, oder ipsilaterale skalenische oder supraclaviculäre Lymphknoten) werden als Stadium IIB, IIIA, IIIB eingeordnet.



Frage V.5: Die flexible Bronchoskopie zeigt eine Obstruktion von 90% der Querschnittsfläche des rechten Hautbronchus durch einen großen, breitbasigen Tumor. Der Patient ist dypnoeisch. Im Röntgen-Thorax zeigt sich ein Infiltrat des rechten Unterlappens. Welche der folgenden bronchoskopischen Verfahren ist angezeigt um die Durchgängigkeit der Atemwege wieder herzustellen und eine unmittelbare Symptombesserung zu erzielen.

A. Nd:YAG Laserresektion
B. Photodynamische Therapie
C. Brachytherapie
D. Elektrokauterisation
E. Argon Plasmakoagulation

Antwort V.5 **A**

Nd:YAG Laserresektion kann unter Allgemeinanästhesie oder Lokalanästhesie und Wachsedierung durchgeführt werden. Die Energie des Lasers wird mit einer 1,062 nm Wellenlänge transportiert, die sich aus einem Neodymium yttrium-aluminium garnet Kristall (Nd:YAG) speist. Die Gewebeeffekte umfassen eine Photokoagulation und Nekrose. Überlebensvorteile haben sich für Patient*innen mit einer notfallmässigen Behandlung vergleichen mit jenen die nur eine externe Bestrahlung erhielten ergeben. Wie alle bronchoskopischen Interventionen setzt die Laserresektion nicht eine Chemotherapie oder Bestrahlung voraus.

Eine symptomatische Besserung tritt normalerweise sofort, mit einer Verbesserung des Atemflusses, der Symptome und der Lebensqualität, ein. Nd:YAG Laserresektion kann auch zusätzlich zu anderen bronchoskopischen Therapien gemacht werden, einschließlich einer Stentimplantation der Atemwege. Mit Bezug auf die anderen oben genannten Verfahren ist der Effekt einer Cryotherapie nicht unmittelbar, und erfordert normalerweise eine zusätzliche Intervention um das Gewebe zu entfernen, welches als Ergebnis des Einfrierens nekrotisch geworden ist.

Die Brachytherapie führt nicht sofort zu einer Beschwerdebesserung. Diese intraluminale Anwendung von Strahlung ist normalerweise Patient*innen vorbehalten, die schon eine maximale Dosis an externer Bestrahlung erhalten haben. Elektrokauterisation und Argon Plasmakoagulation können beide effektiv und unmittelbar die Atemwege wiederherstellen. Tatsächlich sind die Indikationen ähnlich denen der Nd:YAG Laserresektion. Nichtsdestotrotz bevorzugen die meisten Expert*innen einen Nd:YAG bei großen Tumoren zu bevorzugen, weil die tiefe Koagulation und die Behandlung von Blutungen besser durchführbar sind. Die photodynamische Therapie ermöglicht keine sofortige Wiederherstellung der Atemwege.

Frage V.6: In der unteren Abbildung entsprechen die Buchstaben A, B, und C welche der folgenden basalen Segmente des linken Unterlappenbronchus.

A. Das postero-basale, latero-basale, und das antero-basale Segment (LB 10, LB 9, LB 8)
B. Das latero-basale, postero-basale, und antero-basale Segment (LB 8, LB 10, LB 9)
C. Das antero-basale, latero-basale, postero-basale Segment (LB 8, LB10, LB 9)
D. Das latero-basale, postero-basale, und antero-basale Segment (LB 9, LB 10, LB 8)

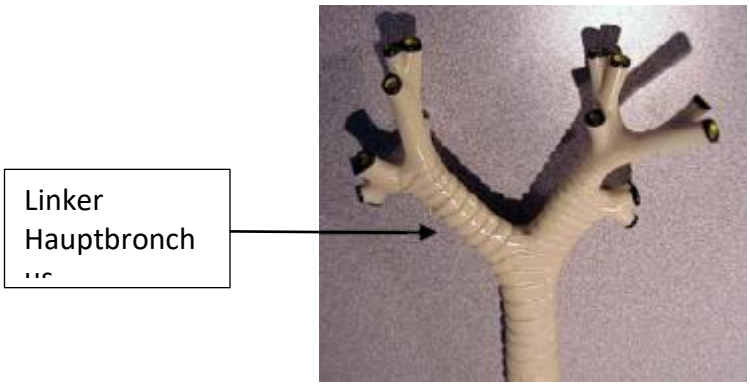

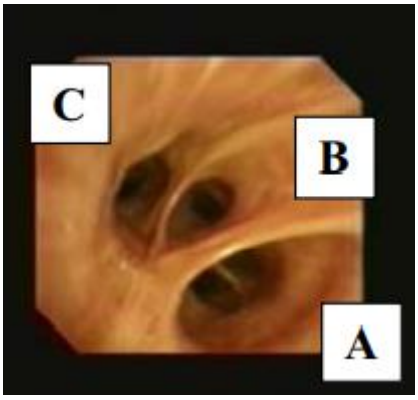

Antwort V.6 **A**

Wenn man das Innere der Atemwege als eine Uhr darstellt und die carina als den zentralen Referenzpunkt nimmt, ist ein Orientierung möglich, indem man die membrranöse posteriore Membran zwischen 12 und 3 Uhr identifiziert. Das postero-basale Segment ist normalerweise das am meisten medial gelegene Segment des linken Unterlappens. Es ist daher bei 5 Uhr in dieser Ansicht lokalisiert. Das laterobasale Segment (LB9) liegt zwischen en postero-basalen und antero-basalen Segmentendes linken Unterlappeenbronchus. Manchen Bronchoskopierende nenn die drei basalen Segmente daher die „basale Pyramide“. Andere bezeichnen sie als die „drei Musketiere“.

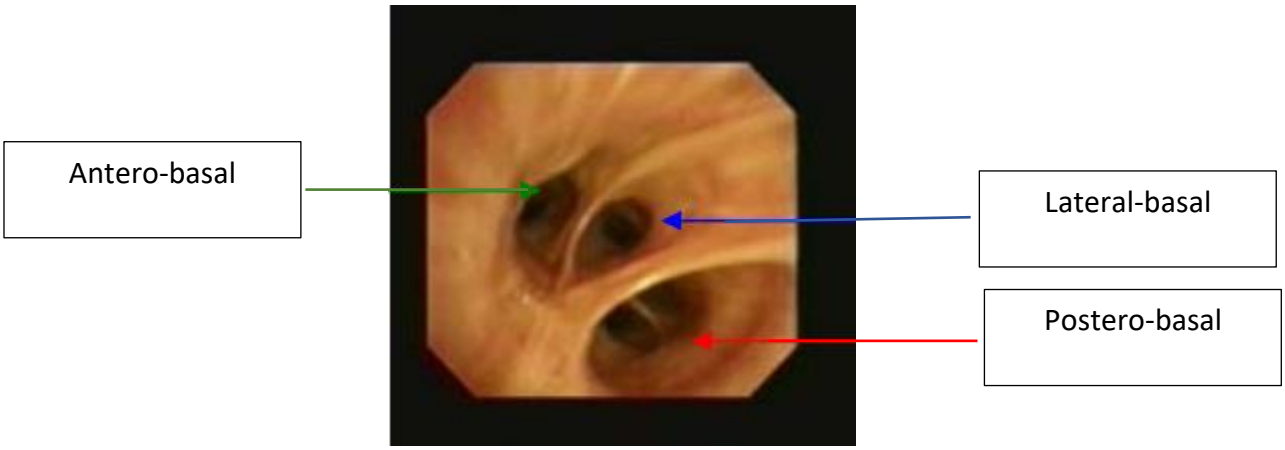

Frage V.7: Nachdem Sie eine endobronchiale Biopsie entnommen haben, schließen sich die Zangen nicht. Sie versuchen die Zangen in den Atemwegen vor und zurück zu bewegen aber sie lasen sich immer noch nicht schließen. Ihre Assistenz begradigt die Zangen zwischen der Einführungsstelle in das Bronchoskop und den Zangengriff aber sie lässt sich immer noch nicht schließen. Ihr nächster Schritt ist es

A. Die offenen Zangen feste in den Arbeitskanal zurückzuziehen um die Zangenblätter zum schließen zu bringen
B. Begradigen Sie das Bronchoskop. Ziehen Sie die offenen Zangenblätter zu dem distalen Ende des Einführungsstücks zurück, und entfernen Sie das Bronchoskop und die Zangen gemeinsam.
C. Beschweren Sie sich bei dem Hersteller der Zangen.

Antwort V.7: **B**

Das gesamte Instrument sollte vorsichtig gemeinsam entfernt, und die Zangen ersetzt werden. Falls es schwierig sein sollte das Instrument zurück durch den Arbeitskanal des Bronchoskops zu schieben, ist es besten es im Inneren zu belassen und alles zur Reparatur zurück zu schicken, als ein Instrument mit Gewalt durch den Kanal zu befördern, indem man kräftig daran zieht (Sehen Sie die untere Abbildung des Kabels einer Zange, die sich verdreht hat, als man versuchte sie mit Gewalt zu befördern, weil es nicht durch den Arbeitskanal passte). Die Reparaturkosten können exorbitant sein!

Es gibt keinen Grund sich bei dem Hersteller zu beschweren…sie wissen schon das Zange empfindliche Instrumente sind. Sie bleiben in der offenen und geschlossenen Position einfach hängen und sie könnten auch brechen.

Sture und andauernde Krafteinwirkung um die Zangen zu schließen, indem man in den Arbeitskanal rammt kann manchmal effektiv sein, aber es ist nicht elegant und kann das Bronchoskop potenziell beschädigen. Eine partiell geöffnete Zange innerhalb des Arbeitskanals eines Bronchoskops kann so viel Schaden anrichten wie eine Nadel.



Antwort V.8: Ein moderates Bluten ist während einer endobronchialen Biopsie eines Nodulus im linken Hauptbronchus aufgetreten. Der Patient war unmittelbar in die gezeigte Position gebracht worden. Diese wird gemeinhin wie folgt bezeichnet

A. Fötusstellung
B. Triggerposition
C. Sicherheitsposition
D. Unangenehme Position

Antwort V.8: **C**

Die laterale Dekubitusposition, mit der blutenden Seit nach unten, wird gemeinhin als Sicherheitsposition bezeichnet. Das Blut sammelt sich in dem abhängigen Bronchialbaum, da die Schwerkraft eine Gerinnselbildung fördert. Diese Position schützt die kontralateralen Atemwege vor über die Carina herüberfließendem Blut. Zudem kann Blut einfacher aus dem Oropharynx entfernt werden. Weil das Blut sich nicht im Hypopharynx oder Oropharynx sammelt, würgen oder husten die Patient*innen nicht so viel Blut hoch. Das Blut kann über einen groß-lumigen Saugkatheter entfernt werden.

Die Position kann für die Bronchoskopierenden ein wenig merkwürdig aussehen insbesondere wenn die abhängige Seite sich gegenüber dem „Arbeitsplatz“ befindet. Falls notwendig, und solange genügend Abstand zwischen der Lichtquelle und dem Patienten besteht, können die Bronchoskopierenden die „Seiten wechseln“.

Die Fötusstellung kann von den Bronchoskopierenden verwendet werden, während sie schlafen und über die Bronchoskopie träumen. Die Triggerposition, in Frankreich auch bekannt als chien de fusil, oder in Spanien als plegaria mahometana beziehnet, ist eine Position, die von Patient*innen eingenommen wird, die eine Pankreaspathiologie aufweisen um Bauchschmerzen zu reduzieren. Die unangenehme Position ist jede Position, die als unkomfortabel für entweder die Bronchoskopierenden oder die Patient*innen empfunden wird.

Frage V.9: Alle der folgenden antworten können genutzt werden um einer bessere Recovery während der bronchoalveolären Lavage zu erzielen **<u>außer</u>**:

A. Das flexible Bronchoskop in die Keilposition tief innerhalb des Broonchus zu bringen
B. Die Patient*innen darum bitten einen tiefen Atemzug zu nehmen und ihn zu halten während man Flüssigkeit instilliert und währenddessen Saugung anwendet
C. 20-50 ml langsam sehr langsam zu instillieren. Eine intermttierende oder partielle Saugung eher als eine kontinuierliche Saugung zu verwenden.
D. Die Lavageflüssigkeit über einen Infusionsständer zu applizierende. Lassen Sie lieber die Schwerkraft die Flüssigkeit instillieren als dass Sie eine schnelle und kraftvolle Instillation über eine Spritze durchführen.
E. Erhöhen Sie die Saugung bis zum Maximum am Wandregler.

Antwort V.9: **E**

Eine bronchoalveoläre Lavage sollte attraumatisch und vorsichtig durchgeführt werden. Eine exzessives Husten sollte vermieden werden da es zu einer Kontamination der Flüssigkeit mit Blut oder Mukus führt und Unannehmlichkeiten bei den Patient*innen zur Folge hat. Die Lavageflüssigekit auf 37° anzuwärmen kann dabei helfen einen Husten oder einen Bronchospasmus zu verhindern, insbesondere bei Patient*innen mit einer bekannten Hyperreagibilität der Atemwege.
Ein vorsichtiges Wedginng des Bronchoskops innerhalb des lavagierten Bronchialsegments stellt sicher, dass die Lavageflüsssigkeit nicht aus dem distalen Ende des Bronchokops herausfließt, und verhindert eine Kontamination mit Bronchialzellen. Eine Saugung mit über 50 mmHg kann bekanntermaßen einen Kollaps der unteren Atemwege verursachen und das Sammeln von Flüssigkeit verhindern.

Frage V.10: Während Sie eine Bronchoskopie an einer Trauma Verunfallten durchführen, kann welche der folgenden Veränderungen nur bemerkt werden, wenn Sie die Körperposition der Patientin ändern, an dem einliegenden Endotracheltubus manipulieren, oder das inspiratorische Lungenvolumen ändern.

A. Bronchiale Kontusion
B. Aspiriertes Fremdmaterial
C. Eine Mukusverlegung und zähes Sekret oder Blutgerinnsel
D. Fortbestehende distale Hämorrahhgie oder pulmonale Kontusion
E. Tracheale oder bronchiale Lazeration

Antwort V.10: **E**

Die während der Bronchoskopie am schwierigsten zu findenden Veränderungen sind Lazerationen der Trachea oder der Bronchien. Manchmal ist es einfach eine subtile Verletzung der posterioren longitudinalen elastischen Fasern (oft als Tramlinien bezeichnet) zu bemerken. Ein anderes Mal ein Einreißen so schwer zu sehen, weil der Raum sich mit dem nach vorne verlagerten Ösophagus gefüllt hat.
Die flexible Bronchoskopie ist hilfreich bei Patient*innen mit stumpfem oder penetrierendem Thoraxtrauma um eine Verletzung der Atemwege auszuschließen. Die Bronchoskopie ist hilfreich um einhergehende Probleme wie eine Atelektase zu beseitigen, indem man Blut, Fremdkörper oder Mukus aus den zentralen und peripheren Atemwegen entfernt. Eine andauernde distale Hämorrhagie könnte eine endotracheale Intubation oder andere bronchoskopische Therapie einschließlich einer Elektrokauterisation oder einer Ballontamponade erfordern.
Eine Atemwegsverletzung ist nicht immer klinisch zu erwarten, daher führen manche eine Bronchoskopie routinemässig in allen Fällen von stumpfem Thoraxtrauma durch. Patient*innen mit Symptomen wie einem losen Thoraxfragment, Pneumothorax, Hämothorax, subkutanem Emphysem, Pneumomediastinum, Stridor, oder einem fokalen Giemen sollten sich einer bronchoskopischen Untersuchung unterziehen.
Um eine vollständige Inspektion der Atemwege durchzuführen, sollte jeder einzelne Teil des Tracheobronchialbaums, einschließlich der Subglottis (es kann ein Einriss im Bereich des Cricoids beispielsweise auftreten) wiederholt untersucht werden.

Frage V.11: Das Aussehen des in der unteren Abbildung dargestellten endobrinchialen Befundes ist am ehesten vereinbar mit

A. Carcinoid
B. Adenoid-zystisches Carcinom
C. Aquamöse Papillomatose
D. Sarkom
E. Lipom

Antwort V.11: **C**

Die rezidivierende respiratorische Papillomatose ist eine chronische Erkrankung, die durch das humane Papilloma Virsu (HPV= ausgelöst wird. Die klinischen Manifestationen umfassen Heiserkeit bis zur kompletten zentralen und peripheren Atemwegsobstruktion. Die Erkrankung betrifft sowohl Kinder als auch Erwachsene, und wurde das erst Mal im 17. Jahrhundert als „Warze des Rachens“ beschrieben. Der häufigste Manifestationsort sind die Stimmbänder. Oft erhalten Patient*innenn fälschlicherweise über viele Jahre die Therapie eines Asthmas bevor die Diagnose durch eine laryngoskopische oder bronchoskopische Untersuchung gestellt wird.
Die momentan berichtete Inzidennz beträgt 1,8 auf 100.000 Einwohner. Die Recurrent Respiratory Papillomatosis Foundation (RRPF) erneuert diese Statistik regelmäßig. Viele verscheidene HPV Subtypen sind identifiziert worden. Die Übertragungsweg bleibt unklar aber eine genito-orale Übertragung wurde als Mechanismus vorgeschlagen. Die Erkrankung verläuft rezidivierend und persistiert. Eine Remission tritt variabel und unvorhersehbar auf.
Eine vorgeschlagene Therapie umfasst eine bronchoskoopische Laserresektion, eine photodynamische Therapie (PDT), und eine antivirale Therapie. Eine maligne Transformation ist beschrieben worden.
Carcinoide Tumoren, adenoid zystische Carcinome, endobronchiale Sarkome, und endobronchiale Lipome zeigen gut unterscheidbare Erscheinungen. Sehen Sie sich den Bricnhoskopie Atlas an um mehr zu erfahren!!!

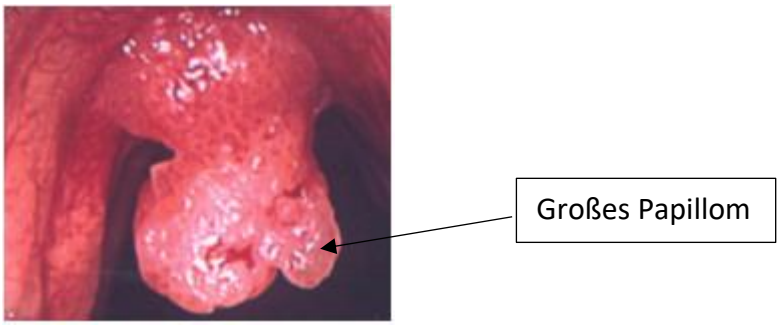

Frage V.12: Alle der folgenden Aussagen über Opfer eines Thoraxtraumas sind korrekt **außer**

A. Heiserkeit, Husten, Dyspnoe, Stridor, und Hämoptysen sollten eine bronchoskopische Untersuchung nach sich ziehen
B. Blow out Verletzungen durch eine plötzliche Erhöhung des intratrachealen Drucks betreffen manchmal den membranösen Teil der Trachea
C. Dehnungsstress wie jener der aus einem Beschleunigungs-Entschleunigungstraumas resultieren, können die Carina „weiten“ und eine unilaterale oder bilaterale Verletzung des Hauptbronchus verursachen
D. Die Mehrheit der tracheobronchialen Lazerationen werden 2 cm unter der Carinna entdeckt.
E. Plötzliche Dezeleration kann eine Ruptur der oberen Trachea verursachen, weil die Trachea am Cricoid befestigt ist

Antwort V.12: **D**

Die Mehrheit der tracheobronchialen Verletzungen werden im Abstand von 2 cm von der Carina entdeckt. Die Verletzungen umfassen Quetschungen mit fokalem oder diffusem Schleimhauterythem und Schwellung, partielle oder komplette Zerreißung der Mukosa, intrapulmonale Hämorrhagie mit Blutung der Atemwege, Lazeration der Trachea oder der Bronchien mit Verlegung, Atemwegsruptur mit einhergehender ösophagealer Verletzung, und Fremkörperinhalation (Zähne zum Beispiel).
Das Wissen über den Mechanismus der Verletzung kann den Bronchoskopierenden helfen die Untersuchung der Atemwege durchzuführen. Stumpfe Verletzungen wie ein direkter Aufprall des Brustkorbs während eines Motorradunfalls kann oft eine Lungenkontusion mit einhergehendem interstitieller und alveolärer Hämorrhagie oder ödem verursachen.
Traumaopfer haben ein erhöhtes Risiko ein akutes respiratorisches Versagen zu erleiden.
Eine tracheale oder bronchiale Ruptur können unmittelbar bei der Ankunft in das Krankenhaus oder im späteren Verlauf der Hospitalisierung. Die bronchoskopische Untersuchung muss vorsichtig durchgeführt werden. Das Sprichwort „eine Atemwegsverletzung ist vorhanden bis ich mich vom Gegenteil überzeigt habe“ ist eine gute Daumenregel.

Frage V.13: Die Auffälligkeit in der unteren Abbildung ist am ehesten vereinbar mit einer

A. Segmentalen Stenose
B. Tracheozele
C. Tracheoösoophagealen Fistel

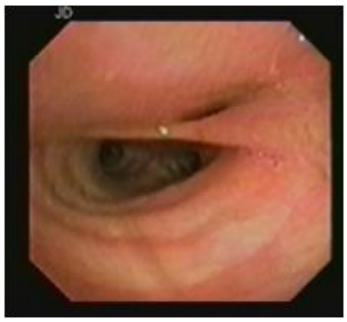

Antwort V.13: **C**

Die Auffälligkeit, welche sich entlang der posterioren Wand der Trachea darstellt, ist eine H-Fistula einer 30-jährigen Frau, die fälschlicherweise über viele Jahre eine Asthma-Therapie erhielt. Sie gab rezidivierende Episoden von Lungenentzündungen und Bronchitis mit Giemen und Kurzatmigkeit an. Sie hatte auch eine Vorgeschichte mit mehreren kleineren angeborenen Erkrankungen, einschließlich einer ösophagealen Abnormität, die einer chirurgischen Korrektur kurz nach der Geburt bedurfte.
Die H-förmige Fistel ist die einzige tracheoösophageale Fistel ohne ösophagelae Atresie. Sie macht etwa 5-8% aller angeborenen tracheoösophagealen Fisteln aus (die häufigste Fistel ist eine komplette Ösophagusatresie mit einem hohen blind endenden ösophagealen Pouch und einer unteren tracheoösophagealen Fistel, die den unteren Anteil des Ösophagus mit der Trachea auf der Höhe der Carina oder dem linken Hauptbronchus verbindet).
Bei der H-förmigen Fistel ist der Ösophagus normal außer einer hohen kommunizierenden Verbindung mit der Trachea. Die chirurgische Korrektur der Fistel kann einen blind endenden Pouch bestehen lassen, wie es bei dieser Patientin der Fall war. Der Pouch kann sich regelmäßig mit Atemwegssekret füllen, welches sich infizieren und Husten, Bronchitis und Giemen verursachen kann.
Eine segmentale Stenose kann überall entlang der Trachea auftreten, und kann trichterförmig oder gleichförmig verengt sein entlang der gesamten Ausdehnung. Es kann von einem Trachealbronchus zum rechten Oberlappen begleitet sein, der sich oftmals direkt unterhalb auftritt.
Tracheozelen sind Aussackungen der posterioren membranösen Wand der Trachea, die ein echtes Divertikel bilden. Sie sind normalerweise das Ergebnis einer strukturellen Schwäche. Obwohl sie gewöhnlich asymptomatisch sind, können sie auch rezidivierende Aspirationspneumonien durch einen Sekretverhalt verursachen.

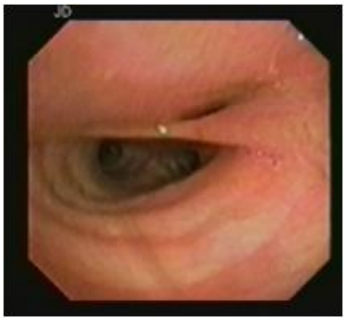

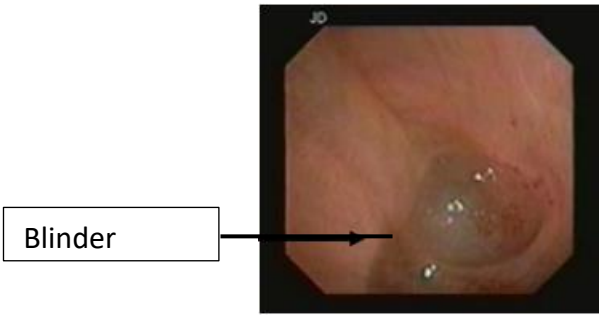

Frage V.14: Welche der folgenden Aussagen über die bronchoskopische Behandlung einer benignen Atemwegsobstruktion ist korrekt.

A. Die Interventionen sind Kandidat*innen vorbehalten, die nicht für eine chirurgische Intervention in Frage kommen
B. Metallstents werden gegenüber Silikonstents bevorzugt eingesetzt
C. Wneige kritisch kranke Patient*innen profitieren von einer Intervention
D. Mehr als ein therapeutischer Versuch als gewöhnlich notwendig
E. Die interventionsbezogene Mortalität kann bis zu zwei Prozent betragen

Antwort V.14: D

Die meisten Patient*innen mit benigner Atemwegsstriktur benötigen mehr als eine therapeutische Bronchoskopie. Mehr als die Hälfte der Strikturen, die alleine durch eine Dilatation behandelt werden, rezidivieren. Zudem rezidivieren auch viele der Patient*innen, die mit einer Laserresektion behandelt werden. Wenn ein Atemwegsstent angezeigt ist, werden die Stents meist über mehrere Monate am Ort belassen bevor eine Entfernung versucht wird. Das ermöglicht die Bildung von Narbengewebe um den Stent. Wenn der Stent entfernt wird, hilft das Narbengewebe das Atemwegslumen offen zu halten.
Stent bezogene Komplikationen wie eine Stentmigration, die Bildung von Granulationsgewebe und die Obstruktion durch zähes Sekret kann wiederholte Eingriffe erforderlich machen. Diese Komplikationen waren bei mehr als 20 Prozent der Patient*innen mit einliegenden Atemwegsstents beobachtet. Die meisten Expert*innen sind sich darüber einig, dass Silikonstents sich häufiger verschieben als selbst-expandierende Metall- oder Hybridstents (Metall und Silikon) aber verursachen weniger Gewebswucherung.
Obwohl Stent bezogene Komplikationen häufig vorkommen, sind sie sehr selten lebensbedrohlich. Zudem wird eine bronchoskopische Behandlung (Dilatation, Laserresektion oder Stenting)) häufig erfolgreich angewendet oder behandelt die Folgen der Atemwegsstenose.
Daher sollten bronchoskopische Therapie vermutlich eher bei Patient*innen erwogen werden, die aufgrund einer schlechten Resezierbarkeit oder schlechten Operabilität, einer vorübergehenden Erkrankung, die eine kurative Therapie verhindert, eher keine Kandidat*innen für eine chiruurgische Behandlung sind oder diese aus persönlichen Gründen ablehnen.
Natürlich können die meisten benignen trachealen Strikturen in der von Expert*innen chirurgisch behoben werden. Nichtsdestotrotz glauben viele Expert*innen, dass bronchoskopissche Therapien wie eine Diltatation, ein Atemwegsstent, eine Argon Plasmakoagulation und einer Elektrokauterisation und eine Nd:YAG Laserresektion auch bei Patient*innen erwogen werden sollte, die für ein chirurgisches Vorgehen in Frage kommen. Die Verfahrens assoziierte Mortalität ist weniger als 1 Prozent. Wenn erfolglos, bleibt die chirurgische Intervention solange möglich bis ein potentiell dauerhafter Fremdkörper (wie ein Metallstent) nicht implantiert wurde.

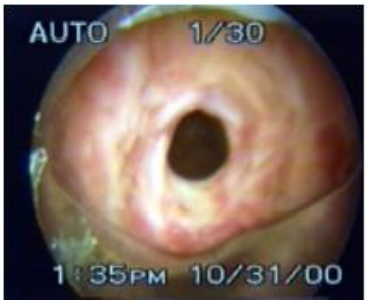

Bevor und während der Nd:YAG Laserresektion einer subglottischen

Frage V.15: Sie sind auf dem Weg in das Krankenhaus, als sie eine Ärztin der Notaufnahme auf ihrem Mobiltelefon anruft. Sie untersucht eine Patientin mit limitierter Wegener Granulomatose. Die Patientinn ist kurzatmig, hustet, und setzt die akzessorische Atemhilfsmuskulatur ein, um zu atmen. Ein Stridor ist hörbar, und Atemgeräusche sind beidseits vorhanden. Die Patientin hat in der Vergangenheit einen Atemwegsstent bei einer Stenose der Trachea und des rechten Hauptbronchus erhalten. Sie geben der Ärztin der Notaufnahme jeder der folgenden Anweisungen **bis auf**

A. Sie versorgen die Patientin mit einer Sauerstoffiinsufflation und erhalten ein leicht überbelichtetes Röntgen-Thorax
B. Die Atemtherapeut*innen du die Krankenpflege werden gerufen und darum gebeten einer flexible Bronchoskopie am Bett der Patientin vorzubereiten
C. Sollte sich die Patientin weiter verschlechtern und eine unmittelbare Intubation notwendig werden, sollte ein #6 ungecuffter einlumiger Endotrachealtubus verwendet werden
D. Die Mitarbeitenden der Notfallabteilung sollten sofort eine perkuatbne Tracheostomie vorbereiten und die Otolaryngologie und Anästhesie dazu rufen
E. Die intervnetionell Bronchoskopierenden sollten sofort benachrichtigt werden und der Operationssaal sollte vorbereitet werden in dem Fall, dass ein interventionelles bronchoskopisches Vorgehen notwendig wird

Antwort V.15: D

Die perkutane Tracheostomie ist nicht angezeigt und sollte bei der Patientin vermieden werden. Ein Zugang über die Trachea sollte aufgrund des Trachealstents vermieden werden. Zudem ist der Zustand der trachealen und bronchialen Striktur nicht bekannt.
Alle der anderen Vorgehensweisen sind möglicherweise indiziert. Es ist am sinnvollsten eine zusätzliche Sauerstoffinsufflation bereits zu stellen, und ein Röntgen-Bild zu erstelleen um einen Atemwegsstent zu identifizieren und die radiographische Integrität des tracheobronchialen Lumens zu beurteilen. Es ist vertretbar die flexible Bronchoskopie vorzubereiten, in dem Falle, dass das Verfahren dringlich benötigt wird um einen sicheren Atemwegs zu etablieren.
Die interventionelle Bronchoskopeuse sollte informiert werden für den fall, dass eine weitere Intervention benötigt wird. Zudem sollte eine Anästhesistin mit Erfahrung in der Versorgung schwieriger Atemwege an das Patientenbett hinzugenommen werden bis die Patientin klinisch und hämodynamisch stabil ist.

Frage V.16: Alle der folgenden Aussagen sind Indikation für die Implantation einer Atemwegsstents **außer**

A. Extrinsische Kompression des rechten Hauptbronchus
B. Intraluminale Erkrankung, die den linken Hauptbronchus und die distale Trachea einbezieht
C. Benigne tracheale Stenose, die zwei Monaten nach einer Laserresektion und einer bronchoskopischen Dilatation rezidiviert
D. Intraluminaler Tumor, der den rechten Hauptbronchus betrifft
E. Tracheo-ösophageale Fistel einer Patientin mmit ésophaguscarcinom unnd persistierendem Husten

Antwort V.16: D

Patient*innen mit einer intraluminalen Erkrankung kann gewöhnlich nur durch ein bronchoskopisches Verfahren außer einem Stenting behandelt werden. Nichtsdestotrotz sind Atemwegsstents eine notwendige Ergänzung zu anderen bronchoskopischen Therapien um eine extrinsische Kompression durch einen malignen und benignen Tumor palliativ zu behandeln, und eine Atemwegsstriktur bei Patient*innen zu behandeln, die eine kurative chirurgische Behandlung ablehnen, aufgrund einer Grunderkrankung keine Kandidat*innen für eine chirurgische Behandlung sind, und bei Patient*innen, die nicht resektabel aufgrund des Ausmaßes der Atemwegsbeteiligung sind. Patient*innen mit einer tracheo-ösopgealen Fistel können einen Atemwegsstent ebenso wie einen Stent des Ösophagus erhalten um die Symptome palliativ zu behandeln und die Lebensqualität zu verbessern. Atemwegsstents sind aus Silikon, Metall oder beidem hergeestellt. Sie können selbst-expandierend sein oder benötigen eine Dilatation. Stents werden mit Hilfe einer starren und flexiblen Bronchoskopie platziert.

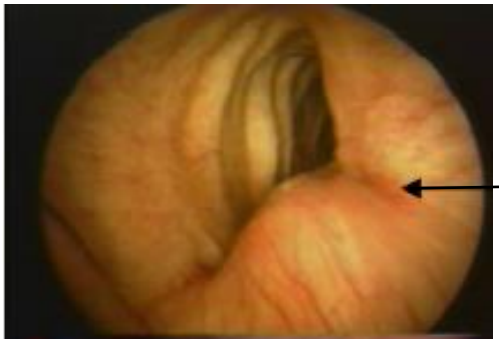

Ein intraluminales Vordringen entlang der posterioren und rechten Lateralwand der oberen Trachea durch einen Stent des Ösophagus bei einer Patientin mit Ösophaguskrebs. Ein Atemwegsstent ist

Frage V.17: Eine Bronchoskopie wird vier Monate nach einer unilateralen Lungentransplantation bei einer Patientin mit zunehmender Dyspnoe und Husten durchgeführt. Die Anstomosenstellen ist undicht, und es gibt Hinweise auf eine Dehiszenz der Nähte im Bereich der Bronchien. Zähes grünlich-gelbes ist festzustellen, und eine pelzartige Membran bedeckt die Anastomosenstelle. Eine Anfärbung auf Pilze ist dargestellt. Welche der folgenden Diagnosen ist am wahrscheinlichsten

A. Tracheobronchiale Aspergillose
B. Tracheobronchiale Mucomycose-Zygomycose
C. Tracheobronchiale Candidiasis
D. Tracheobronchiales Lymphom

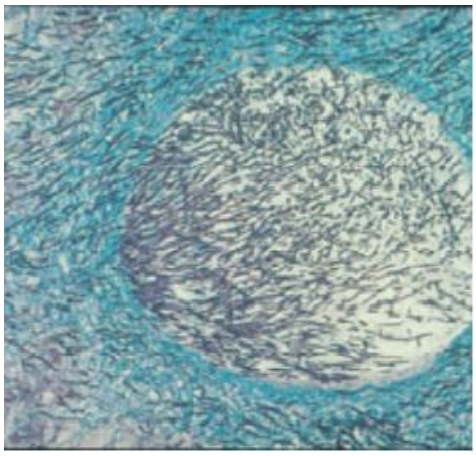

Antwort V.17: **A**

Aspergillenn habenn Hyphen mit schmalen, doppelwandigen, häufigen Septen, und dichotomer Verzweigunng in 45° Winkeln. Die Gewebedurchdringung wird in der Biopsie bemerkt, wenn die Aspergillusinfektion tracheobronchial oder invasiv auftritt. Bronchoskopisch ist eine Infektion mit Asppergillus zu vermuten, wenn eine pelzartige Membran gefunden wird, die den Hauptstamm oder Teile der lobären oder segmentalen Bronchien betrifft.
Grünlich-gelbliches zähes Exsudat wie es in der unteren Abbildung gefunden wurde kann einer beschädigten Atemwegsmukosa zugrunde liegen. Eine positive Anfärbung des Sputums oder der Atemwegssekrete, einschließlich BAL Kulturen bei Patient*innen mit schwerer Neutropnie legen eine invasive Variante der Erkrankung nahe.

Grünliches Sekret innerhalb eines Bronchus, das eine sichtbare nicht-resorbierbar Naht bei einer Lungen-transplantierten

Frage V.18 Eine 50 Jahre alte Frau wird wegen zunehmender Kurzatmigkeit und Husten zugewiesen. Eine Behandlung mit Corticosteroiden hat eine vorübergehende Besserung erbracht aber die Symptome kehrten wieder zurück als die Medikamente abgesetzt wurden. Sie ist eine lebenslange Nichtraucherin. Die körperliche Untersuchung ergibt freie Lungen. Das Röntgen-Thorax zeigt beidseitige interstitielle Infiltrate. Es besteht keine Lymphadenopathie. Die flexible Bronchoskopie zeigt eine leicht erythematöse granuläre Mukosa mit einigen leicht erhabenen weißen Läsionen. Welche der folgenden Diagnosen ist die wahrscheinlichste Ursache für die Beschwerden der Patientin

A. Histplasmosis capsulatum Infektion
B. Mycobakerium tuberculosis Infektion
C. Sarcoidose
D. Sarkom
E. Klein-zelliges Carcinom

Antwort V.18: C

Sarkoidose bleibt eine Ausschlussdiagnose. Sarkoidose kann mehrere endobronchiale Erscheinungsformen haben, von denen keine spezifisch ist: mukosale Noduli, Hypertrophie, Hyperämie, Ödem, und bronchiale Striktur. Kleine erhabene weißliche Läsionen können beobachtet werden, oder die Schleimhaut kann granulär, fest, erythematös oder verdickt sein. Andere granulomatöse Erkrankungen können auch dieses Aussehen haben. Die größte diagnostische Ausbeute erhält man durch bronchoskopische und endobronchiale Biopsien. Endobronchiale Biopsien können erkranktes Gewebe enthalten, auch wenn die Mukosa normal erscheint. Die transcarinale Nadelaspiration kann auch hilfreich sein bei Patient*innen mit mediastinaler Lymphadenoopathie.
Eine Infektion mit Histollpasmose würde normalerweise als harte, glänzende Masse mit angrenzenden kalzifizierten Lymphknoten erscheinen. Eine Infektion mit Mykobakterien verursacht normalerweise chronische Strikturen. Während der akuten Erkrankung kann verkäsendes Material aus vergrößerten Lymphknoten durch die Bronchialwand eindringen aber dieses Material ist oft weich, kiesartig und weiß.
Ein kleinzelliges Carcinoom ist unwahrscheinlich bei einer lebenslangen Nichtraucherin (Frauen, und lebenslange Nichtraucher*innen haben häufiger Adenicarcinome). Zudem ist das bronchoskopische Erscheinen des kleinzelliggen Carcinoms normalerweise das eines mukosal und submukosalen infiltrierenden Befundes.
Sarkome erscheinen normalerweise als gummiartige, schwer zu greifende endobronchiale Auffäligkeit. Manchmal sind die Symptome nicht offen sichtlich bis eine komplette bronchiale Obstruktion auftritt. Die Basis eines endobronchialen Sarkoms ist gewöhnlich groß. Tumoren können von einer Basis tief in den Segmentbronchien bis in den Hauptbronchus vordringen. Während

einer bronchoskopischen Resektion muss ein Tumor bis zur Basis entfernt werden um seine chirurgische Resektabilität festzustellen.

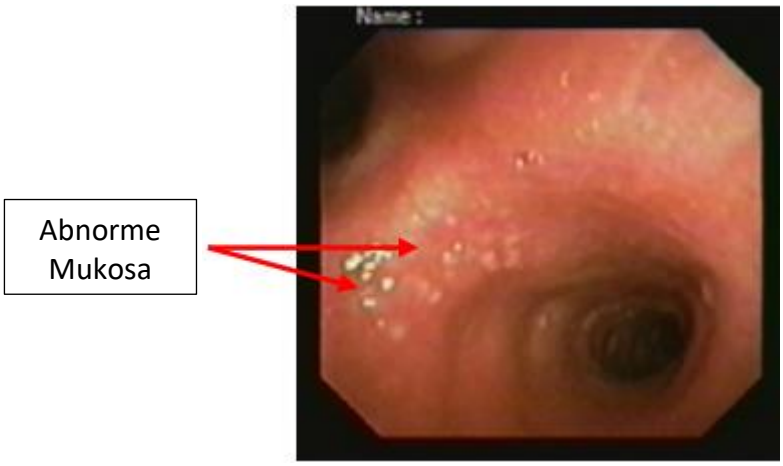

Frage V.19: Während einer Bronchoskopie frustrieren Sie rasch, weil Ihre Biopsiezange wiederholt von einer kleinen endobronchialen Auffälligkeit im Bereich der Lateralwand des Unterlappens rutscht. Sie können nun jede der folgenden Antwortmöglichkeiten versuchen, **bis auf**

A. Auf eine Biopsiezange mit einer zentralen Nadel wechseln
B. Die Arme der Biospsiezange öffnen und einen Arm verwenden um in die Läsion zu „graben". Dann schließen Sie die Zange um die Biopsie zu sichern.
C. Instruieren Sie die Patientin den Atem zu halten während Sie die Biopsie durchführen
D. Verwenden Sie eine Alligatorzange statt den glatten Zangenblättern
E. Drehen Sie den Einführungskanal um die Ausrichtung der Zangenblätter zu ändern

Antwort V.19: **E**

Besser als den Einführungskanal zu drehen, was das Bronchoskop beschädigen könnte (und nebenbei gesagt sehr unelegant ist), ist es klüger die Assistenz zu fragen den Griff der Zange zu rotieren bis eine erneute Ausrichtung der distalen Zangenblätter auftritt. Man kann auch die Assistenz darum bitten das Bronchoskop an der Stelle zu halten, wo es in die Nase oder den Mund eintritt, sodass eine vertikale Bewegung das Bronchoskops gestoppt wird.
Mehrere submukosale Punktion mit der Nadel können durchgeführt werden um zytologisches Material zu gewinnen. Manchmal wird die Nadel Löcher verursachen, die groß genug sind um eine Biopsiezange darüber einrasten zu lassen um eine tiefere submukosale Probe zu erhalten.
Manchmal blockieren Blut und Sekret die Sicht, wenn eine Zange über das distale Ende des Bronchoskops „hinausgeschoben" wird. In diesem Fall sollte die Zange am distalen Ende des Arbeitskanals des Bronchoskops belassen werden, und beide gemeinsam erneut vorgeschoben werden. Auf diese Art kann die Zange ohne dass umgebendes Sekret oder Blut aus dem Arbeitskanal herauskommt, der Läsion genähert werden.
Die zahnartige Zange (siehe untere Abbildung) wird sich manchmal selbst in der Läsion verankern, welche dann aus der Tiefe biopsiert werden kann.

Frage V.20: Nachdem Sie eine endobronchiale Biopsie entnommen haben, sehen Sie auf dem Videobildschirm rot. Sie sollten

A. Lagern Sie die Patientin in der umgekehrten Trendelenburg Position, weil es wahrscheinlich ist, dass eine große Atemwegsblutung aufgetreten ist.
B. Lagern Sie die Patientin in einer Sicherheitsposition, weil leichtes bis moderates Bluten so eher sistieren wird und der kontralaterale Atemweg geschützt bleibt.
C. Platzieren Sie eine zweite Nasenbrille bei der Patientin um die Sauerstoffzufuhr zu erhöhen für den Fall, dass eine substantielle Blutung aufgetreten ist.
D. Spülen Sie mit einer großen Menge Kochsalzlösung um das Blut auszuwaschen und die Sicht wiederherzustellen
E. Bewegen Sie das Bronchoskop in die proximale Trachea oder in den kontralateralen Bronchialbaum. Flektierend Sie dann die Spitze um die distale Linse gegen die Atemwegswand zu reiben

Antwort V.20: **E**

Alle der vorgeschlagenen Antworten sind korrekt in Bezug auf das Reagieren auf eine Blutung. Am häufigsten jedoch ist die Blutung nur leicht und die Spitze des flexiblen Bronchoskops ist schlicht mit einem Film aus Blut bedeckt. Diesen Film entfernt man am besten, indem man das distale Ende des Bronchoskops gegen die Atemwegswand eines nicht blutenden Areals reibt.
Die Untersuchung kann dann fortgesetzt werden.
Sollte solch ein „red out“ erneut mehr als einmal während der Untersuchung auftreten, kann die Untersuchung so oft wie notwendig wiederholt werden. Eine kleine Menge durch das Bronchoskop instillierter Kochsalzlösung kann auch helfen. Hat eigentlich schon jemand einen „Scheibenwischer für Bronchoskope“ erfunden?

Frage V.21: Die maximale Ausbeute aus einer bronchoskopischen Lungenbiopsie wird mit welcher optimalen Anzahl an Probeentnahmen erzielt.

A. 1 Probe
B. 2-3 Proben
C. 4-6 Proben
D. Mehr als 6 Proben

Antwort V.21: **C**

Ergebnisse aus den meisten Studie nehmen an, dass mindestens vier Biopsieproben notwendig sind für die Diagnose der meisten Erkrankungen. Die Ausbeute steigt mit einer Anzahl von bis zu 6 Proben aber steigt danach nicht mehr. Natürlich sind zusätzliche Proben notwendig, wenn einige der Proben für die Kultur eingesendet werden. Mehr Proben können auch notwendig sein bei Patient*innen mit Lungentransplantation um die Diagnose einer Abstoßungsreaktion oder anderen Krankheitsprozesse zu stellen.
Ob größere oder kleinere Biopsiezangen verwendet werden sollten um Gewebe zu gewinnen ist kontrovers diskutiert worden. Es scheint, dass eine größere Anzahl an Alveolen pro Gewebestück die Möglichkeit der Diagnose einer Infektion erhöht, wenn das Gewebe richtig behandelt wurde. Lediglich die Größe der Zange scheint nicht mit einem erhöhten Risiko einer Blutung oder eines Pneumothorax verbunden zu sein.

Frage V.22: Was ist die angegebene Häufigkeit an Pneumothoraces nach einer bronchoskopischen Lungebiopsie

A. Weniger als 1%
B. 1%-4%
C. 5%-10%
D. Größer als 10%

Antwort V.22: **B**

Die berichtete Inzidenz einer interventionsbezogenen Pneumothorax ist 1%-4%. Nicht alle erfordern die Anlage einer Thoraxdrainage, und nicht alle sind symptomatisch. Die allgemeine Erfahrung, mehr noch als klinische Forschung, legt nahe, dass eine fluoroskopische Kontrolle , eine gute Biopsietechnik, und eine vorsichtige Patientenwahl helfen dabei das Risko für einen Pneumothorax zu reduzieren.

Frage V.23: Bronchoskopische Lungenbiopsien sind häufig hilfreich bei der histologischen Diagnosestellung jede der folgenden Antwortmöglichkeiten, **außer**

A. Exogen allergische Alveolitis
B. Desquamative interstitielle Pneumonie
C. Sarkoidose
D. Miliatuberkulose
E. Diffuse pulmonale Mykose

Antwort V.23: **B**

Es scheint immer weniger Gründe zu geben eine bronchoskopische Lungenbiopsie durchzuführen. Die Ausbeute bei infektiologischen Lungenerkrankungen unter ausschließlicher Nutzung der bronchoalveolären Lavage ist exzellent, und wenig wird damit gewonnen eine Gewebeprobe zu entnehmen. Bei Patient*innen mit Miliartuberkulose und bei solchen mit negativen Sputumfärbungen ist die Kombination von Bürstung, BAL, und Biopsie nichtsdestotrotz bei 80% der Patient*innen diagnostisch.
Gewebeproben sind auch nützlich bei der Diagnose einer diffusen pulmonalen Mykose, obwohl die Biopsie selten hilfreich ist, wenn die Läsionen fokal und nodulär sind. Bei Patient*innen mit Sarkoidose können nicht verkäsende Granulome bei der endobronchialen Biopsie, der transcarinalen Nadelaspiration und der bronchoskopischen Lungenbiopsie gefunden werden. Es scheint vertretbar alle Methoden in einem Versuch zu verwenden, um die Ausbeute die Diagnose der Erkrankung zu erhöhen.
Bei Patient*innen mit interstitiellen Lungenerkrankungen sind die Befunde oft unspezifisch. Die Diagnose einer „Fibrose“ ist oft von geringem Wert. Patient*innen ist eher damit gedient die Ergebnisse der Computertomographie und die klinische Vorgeschichte sorgfältig durchzugehen. Eine bronchoskopische Lungenbiopsie kann hilfreich sein um eine exogen-allergische Alevolitis zu bestätigen. Eine thorakoskopische Lungenbiopsie ist letztlich erforderlich um eine zufriedenstellende und definitive gewebebasierte Diagnose vieler interstitieller Lungenerkrankungen außer der idiopathischen pulmonalen Fibrose zu stellen.

Frage V.24: Dass „Floβzeichen“ wird oft verwendet um zu bestimmen, ob repräsentatives Gewebematerial nach der bronchoskopischen Lungenbiopsie erhalten wurde. Die meisten Expert*innen sind sich einig, dieses Zeichen sei

A. Verlässlich
B. Nicht verlässlich

Antwort V.24: **B**

Die Verwendung des „Floβzeichen“…. wo eine Biopsie auf der Oberfläche der Fixationsflüssigkeit zu schwimmen scheint, weil es belüftete Alveolen enthält, hat sich als nicht verlässlich in der Vorhersage einer repräsentativen Gewebeprobe erwiesen.

Frage V.25: Welcher der folgenden Faktoren reduziert am wahrscheinlichsten die diagnostische Ausbeute einer bronchoskopischen Zangenbiopsie mittels Zange

A. Verwendung einer Alligatorzange statt einer Blattzange
B. Verwendung einer grösseren statt einer kleineren Zange
C. Nicht repräsentative Gewebeprobe oder Proben, die keine Alveoli enthalteen
D. Blattzange statt eine Alligatorzange zu verwenden

Antwort V.25: C

Am wichtigsten dabei eine Diagnose zu erzielen, ist es eine Probe aus einen repräsentativen Bereich zu entnehmen und repräsentatives Gewebe zu erhalten. Wenn nur bronchiales Gewebe erhalten wurde, sollte di Untersuchung nicht als negativ bezeichnet werden. Eher sollte man erkennen, dass die Entnahme nicht diagnostisch war, weil nicht-repräsentatives Gewebematerial gewonnen wurde. Die Untersuchung sollte wiederholt werden außer man entscheidet sich ärztlich für einen anderen diagnostischen Ansatz.
Obwohl kleinere Gewebeproben eine histologische Einordnung schwieriger machen können, haben die meisten Studien nicht gezeigt, dass kleinere Proben aus einer bronchoskopischen Lungenbiopsiee die diagnostische Ausbeute signifikant reduzieren. Tatsächlich hat mindestens eine Studie gezeigt, dass kleine Korbzangen, welche einfach in die peripheren subsegmentalen Bronchien vorgeschoben werden können, besser darin abschneiden alveoläre Proben zu gewinnen als große Alligatorzangen. Alligatorzangen haben einen grösseren Gewebe reißenden Effekt als Korbzangen aber Studien haben nicht geziegt, dass diese Art eines Zangenblatts die diagnostische Ausbeute beeinflusst (siehe die Abbildung eiiner Alligator und einer Korbzange)

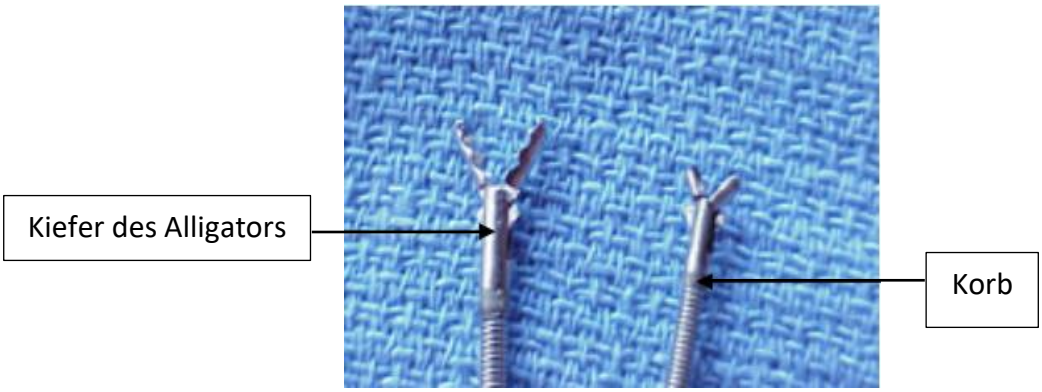

Frage V.26: Diffuse tracheale Einengung ist am häufigsten bei allen der folgenden Ekrankungen gesehen, **außer**

A. Wiederkehrende Polychondritis
B. Amyloidosis
C. Tracheobronchopathica osteochrondroplastica
D. Klebsiella rhinosceromatis
E. Säbelscheidentrachea

Antwort V.26: D

Eine diffuse Einengung der gesamten Trachea wird bei allen Antwortmöglichkeiten außer einer Klebsiella rhinscleromatosis beobachtet (obwohl Ausnahmen vorkommen können!). Diese Erkrankung, welche in Teilen von Mexiko endemisch ist, kann auch die Nasennebenhöhlen einbeziehen. Sowohl kurze als auch lange Abschnitte der Trachea können betroffen sein. Auch als Skleroma bekannt, verursacht diese Erkrankung normalerweise eine fokale tracheale Einengung der oberen Hälfte der Trachea (siehe die untere Abbildung).
Oftmals haben das Sekret und die Atemwegsschleimhaut eiine gelbliche Farbe. Skleroma spricht normalerweise gut auf Cotrimoxazol an. Andere Erkrankungen, die häufig Strikturen in der oberen Häfte der Trachea verursachen, sind ddie Wegener Granulomatose (gewöhnlich frrste erythematöse oder blasse Strikturen), squamöse Papillomatose (einzelne oder mehrere leicht sichtbare Papillome), und virale Tracheitis (rote du entzündete Mukosa)

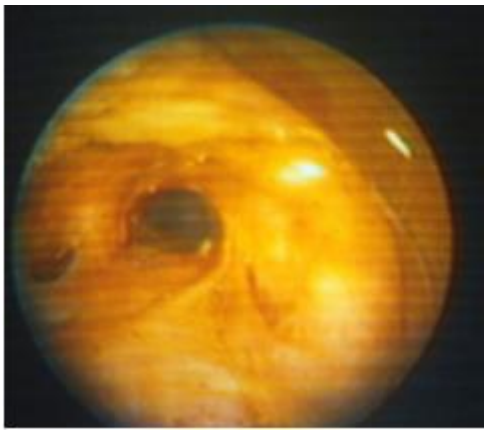

Frage V.27: Die Pulmonalvenen stellen eine wichtige Gefahr bei der interventionellen Bronchoskopie dar, weil

A. Sie sehr nah an der medialen und posterioren Wand des Bronchialbaums entlang der gesamten Länge des Mittellappenbronchus und der Unterlappenbronchien beidseits verlaufen
B. Venen mehr als Arterien bluten
C. Sie anterior der Bronchialwand des Unterlappens liegen

Antwort V.27: **A**

Die Nähe der Pulmonalvenen auf der Höhe des Mittellappenbronchus und der Unterlappenbronchien beidseits erhöht die Gefahren einer Perforation der Bronchialwände während einer bronchialen Tumorentfernung, einer Laserresektion, einer Brachytherapie und einem Stenting in diesen Bereichen. Der Bewegungsradius bringt einen dazu mehr posterior und medial zu arbeiten; und dabei die vaskulären Strukturen wie die Pulmonalvenen, welceh sich entlang der meedialen und posterioren Wand der Unterlappenbronchien befinden, direkt zu gefährden.

Frage V.28: Wieviel endobronchiale Läsionen sind vorhanden und in der unteren Abbildung ersichtlich.

A. 1
B. 2
C. 3

Antwort V.28: **C**

Drei endobronchiale Läsionen sind klar ersichtlich. Indem man die Atemwege als Uhr darstellt, und die Carina als den zentralen Referenzpunkt, ist dies ein Foto der rechten Oberlappenbronchus (bei 9 Uhr) und des Bronchus intermedius (bei 3 Uhr). Eine bronchiale Verdockung und wahrscheinlich ein intraepitheliales Carcinomm sind sichtbar auf der lateralen Wand des RC-1 am Eingang in den rechten Oberlappenbronchus. Nektrotisches Tumorgewebe verschließt den größten Anteil des Bronchus intermedius. Zudem ist auf der postero-medialen Wand des Bronchus intermdius ein kleiner, breitbasiger erythematöseer Nodulus vorhanden, unmittelbar darüber, aber nicht an dem wissen nekrotischen Nodulus darunter anhaftend.

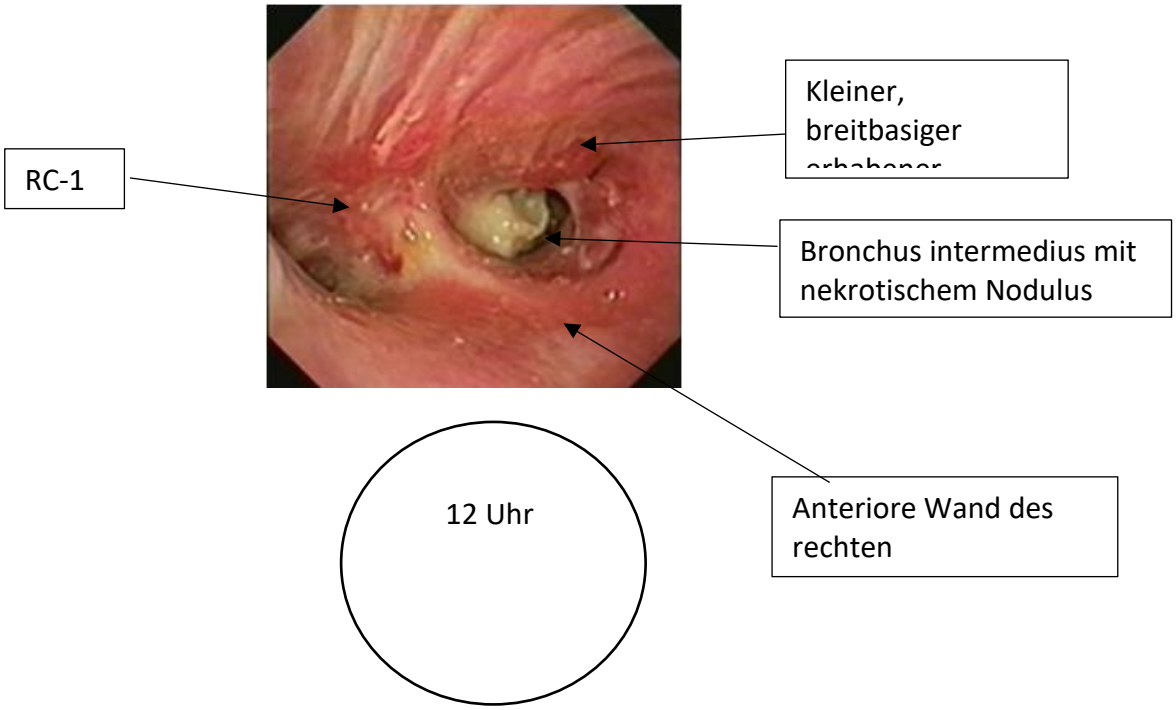

Frage V.29: Welche der folgenden „Resultate einer vorangegangen chrirugischen oder bronchoskopischen Therapie“ würden am ehesten bei einer Patientin sichtbar, die eine photodynamische Therapie vor weniger als einem Tag erhalten hat, zu sehen sein

A. Nahtdehiszenz
B. Fokale Striktur
C. Verkohlung und fokale Nekrose
D. Entzündung, Schwellung und bronchiale segmentale Einengung
E. Erythem und Ödem

Antwort V.29: **E**

Eine photodynamische Therapie verursacht ein Erythem und ein Ödem unmittelbar nach der Behandlung. Dies wird von einer Nekrose und Abwerfen von „totem“ Gewebe gefolgt, welches eine flexible Bronchoskopie zur Entfernung bedarf. Eine Nahtdehiszenz kann ein Zeichen einer lokalen bakteriellen oder mykotischen Infektion bei Patient*innen sein, die sich einer bronchialen Resektion oder einer Reanastomose nach einer Lungentransplantation, einer Tumorresektion, oder einer Behandlung einer benignen Striktur und traumatischen Verletzungen, unterziehen mussten. Fokale Strikturen können als Ergebnis einer bronchoskopischen Therapie, aber auch als Folge einer offen chirurgischen Therapie der Atemwege auftreten. Strikturen können fest oder als Folge einer Malazie auftreten.
Verkohlung oder fokale Nekrosen können nach einer Laserresektion, einer Elektrokauterisation oder einer Argon Plasmakoagulation, endobronchialen Injektion einer chemotherapeutischen Substanz, Resektionsverfahren, aber auch als Folge einer externen Bestrahlung, auftreten.

Frage V.30: Die Maßeinheit French entspricht

A. 0,2 mm
B. 0,3 mm
C. 0,4 mm
D. 0,5 mm

Antwort V.30: **B**

Ein French entspricht 0,333 mm, und 1,0 mm entspricht 3 French. Ein 5 French Ballonkatheter, ist daher etwa 1,65 mm breit. Es ist wichtig die Ballongröße jedes Ballonkatheters, der in der bronchoskopischen Therapie eingesetzt wird, zu kennen. Normalerweise ist die entblockte Ballongröße der meisten Katheter mindestens 1 French größer als die Einheit des eigentlichen Katheters.
Die infladierte Ballongröße beträgt etwa das Doppelte der eigentlichen Kathetergröße in French. Daher würde ein 5 French Katheter einer entblockten Ballongröße von etwa 6 French (circa 2,0 mmm) entsprechen, und einer Ballongröße von etwa 10 mm.
Wenn man ein normal großes diagnostisches Bronchoskop verwendet mit einem Arbeitskanaldurchmesser von 2,2 mm, würde ein 7 French messender Ballonkatheter nicht durch den Arbeitskanal hindurchpassen. Ein 3 French Katheter wird keinen Ballon mit ausreichender Größe haben um einen proximalen Segmentbronchus oder die distalen Lappenbronchien zu okkludieren. Eine tamponierender Ballon kann verwendet werden, aber dann müsste die Assistenz nach einem weiteren Bronchoskop suchen. Erinnern Sie sich, dass ein 8 French Katheter selbst für den größeren 2,6 mm messenden Arbeitskanal eines Bronchoskops zu groß sein wird.
Hah! Und Sie dachten eine Ballondilatation sei einfach!

Notizen

The Essential Flexible Bronchoscopist

Wie man die Bronchoskopie heutzutage erlernt

Modul VI

THE ESSENTIAL BRONCHOSCOPIST™ SERIES

Lernziele von Modul VI

Willkommen zum Modul VI von The Essential Flexible Bronchoscopist, einem Kernbestandteil der Einführung in die flexible Bronchoskopie des Curriculums des Bronchoscopy Education Project. Leserinnen und Leser von EFB sollten dieses Modul nicht als einen Test ansehen. Um bestmöglich von den Informationen dieses Moduls zu profitieren, sollte jede Antwort gelesen werden, unabhängig von der „korrekten Antwort". Dies sollte nicht als Trick gesehen werden, sondern als Weg die Leserinnen und Leser über ein bestimmtes Problem nachdenken zu lassen. Erwarten Sie etwa 2 Stunden kontinuierliches Lernen bis Sie die 30 Fragen/Antworten Paare in diesem Modul bearbeitet haben. Zögern Sie nicht Teile des EFB in Ihrem Kollegium oder mit Lehrerenden zu diskutieren, da sie möglichweise andere Ansichten über die in EFB dargelegten Techniken und Meinungen haben. Auch wenn EFB mit Input zahlreicher internationaler Expertinnen und Experten versehen ist, ist es in einer Weise geschrieben die Debatten und Diskussionen unterstützt.

Wenn Sie bereit sind, können Sie den post-test wagen. Diese zehn multiple choice Fragen adressieren spezifische Inhalte der Lernziele jeden Moduls. Die Fragen beziehen sich auf die Informationen, die in den Antwortabschnitten oder Abbildungen in dem Modul enthalten sind, aber müssen nicht direkt mit einer Frage, die in dem Modul enthalten ist, in Zusammenhang stehen. Ein 100% korrekter Antwortscore ist zwar zu erhoffen, aber die meisten Programme akzeptieren 70% als Bestehensgrenze.

Am Ende dieses Moduls werden die Lernenden in der Lage sein:

1. Die IASLC und die WANG Nomenklatur für die mediastinale Lymphknotenentnahme gegenüber zu stellen und zu vergleichen.
2. Ein Adenoid zystisches Carcinom, carcinoide Tumoren, und spezifische Untersuchungen, für die Evaluation einer sleeve Resektion oder Broncholpastie zu kennen.
3. Mindestens DREI Ursachen für eine Tracheobronchomegalie
4. DREI Methoden der transcarinalen Nadelaspiration.
5. DREI unterschiedliche Wege um die diagnostische Ausbeute einer transbronchialen Nadelaspiration zu verbessern
6. Mindestens DREI verschiedene Strategien beschreiben Bronchoskopie bezogene Blutung zu kontrollieren.
7. DREI Strategien beschreiben um einen verschlossenen Silikonstent aus den Atemwegen zu entfernen.
8. Die Wichtigkeit und Folgen eines leak Tests zu beschreiben.
9. Die wichtigen venösen und arteriellen Verbindungen mit dem linken und rechten Hauptbronchus.
10. DREI verschiedene bronchoskopische Szenarien identifizieren und beschreiben, wo „Sanftheit" eine Tugend darstellt.

Frage VI.1: Ein Stent des linken Hautpbronchus wurde vor vier Monaten gelegt um eine zentrale Atemwegsobstruktion durch ein nicht resezierbares Plattenepithelcarcinnom palliativ zu behandeln. Die Patientin hatte ein gutes Ansprechen auf die externe Bestrahlungstherapie, wie es in form einer Tumorverkleinerung in der Computertomographie zu sehen war. In der letzten Nacht berichtete die Patientin eine akute einsetzende Kurzatmigkeit nach einer Episode starken Hustens. Eine notfalmäβige zeigt den dargestellten Befund. Der geeignetste nächste Schritt ist

A. Sofortiger Transport der Patientin zu einer interventionellen Brochoskopeuse zur starren Bronchoskopie, Stententfernung und zur Einschätzung eines möglichen Stentaustauschs.
B. Führend Sie einen großen arteriellen Embolektomie Ballonkatheter durch den Arbeitskanal des flexiblen Bronchoskops ein. Nachdem Sie es durch den Stent vorgeschoben haben, blocken Sie den Ballon und ziehen den Stent nach proximal in die Trachea und durch die Stimmbänder um den Stent aus den Atemwegen zu entfernen.
C. Greifen Sie das proximale Ende des Stents mit der größten verfügbaren Alligatorzange und ziehen Sie den Stent nach proximal in die Trachea und die Stimmbänder um den Stent aus den Atemwegen zu entfernen.
D. Führen Sie einen Ballonkatheter entlang des flexiblen Bronchoskops mittels einer Sutue and catheter Technik ein. Nachdem der Katheter durch den Stent hindurch geschoben werden konnte, blocken Sie den Ballon und ziehen den Stent nach proximal in die Trachea, durch die Stimmbänder um den Stent aus den Atemwegen zu entfernen.

Antwort VI.1 A

Der konservativste Ansatz ist es die Patientin einer interventionellen Bronchoskopeuse vorzustellen. Es ist wahrscheinlich, dass die Verkleinerung des Tumors zu einer Migration des Stents geführt hat. Es ist daher wahrscheinlich, dass ein anderer Stent zu diesem Zeitpunkt nicht notwendig ist. Es ist am sichersten eine großen Silikonstent mit einem flexiblen Bronchoskop zu entfernen, weil der Stent in der starren Röhre nach oben gezogen werden kann und aus den Atemwegen ohne das Risiko einer Verletzung der Stimmbänder geborgen werden kann. Falls notwendig ist jede der genannten anderen Techniken auch möglich. Falls eine Repositionierung mit einer Zange versucht wird, sollten man ein Reißen oder Schneiden des Stents vermeiden. Eine Alligatorzange, Rattenzähne mit einem Alligatorkiefer, eine Zange mit Gummispitze, und eine Haifischzange können mit unterschiedlichen

Erfolgschancen verwendet werden. Natürlich werden sich die Techniken in Abhängigkeit von der Erfahrung des/der Bronchoskopierenden und den Ressourcen unterscheiden.

Man kann einen Ballonkatheter, der nicht durch den Arbeitskanal des flexiblen Bronchoskops passt, mit einer suture-catheter Technik einführen. Die Schlinge einer 100 cm O Seidennaht wird durch den Arbeitskanal des Bronchoskops unter Verwendung der Zange platziert. Im Notfall kann gewachste Zahnseide auch verwendet werden. Der Katheter wird dann in der Schlinge platziert, welche dann um den Katheter zugezogen wird (siehe untere Abbildung). Ein Assistent hält die die zugezogene Naht, während der Bronchoskop mit dem Katheter gemeinsam in die Atemwege über den oralen Zugang eingeführt wird. Der Katheter kann in die Position vorgeschoben werden, wenn der Assistent die Naht loslässt. Eine andere Methode besteht darin den Bronhcial Blockerballon (siehe unter Abbildung) einzuführen. Es ist immer risikobehaftet eine Silikonstent unter Verwendung eines flexiblen Bronchoskops zu entfernen, weil der Stent in die Subglottis disloziert werden kann oder der Stent die Stimmbänder verletzten könnte.

Frage IV.2: Eine Patientin hat einen Stent aufgrund einer benignenn Postintubations Trachealstenose vor zwei Monaten implantiert bekommen. Ein abruptes Einsetzen von Heiserkeit und Dyspnoe hat eine notfallmäβige Konsultation zur Folge. Welche der folgenden Antwortmöglichkeiten hat am wahrscheinlichsten stattgefunden.

A. Granulationsgewebe hat den Stent verschlossen
B. Der Stent ist nach proximal gewandert
C. Der Stent und die untere Trachea sind mit zähem Sekret verschlossen
D. Der Stent ist nach distal gewandert
E. Die Striktur hat zugenommen und hat den Stent komprimiert

Antwort VI.2: B

Die Migration eines Atemwegsstents nach proximal kann Heiserkeit, Husten, Halsschmerzen, Schluckbeschwerden und Luftnot verursachen. Manchmal berührt das proximale Ende des caudale Oberfläche der Stimmbänder. Ein anderes Mal kann der Stent ausgehustet werden und zwischen den Stimmbändern gefangen bleiben. In diesem Fall tritt normalerweise ein kompletter Verlust der Stimme auf. Stents, die sich vorschoben haben, können mit einem starren Bronchoskop unter Allgemeinanästhesie, oder unter Verwendung eines flexiblen Bronchoskops, Ballonkathters, oder eines #5 gecuften Endotrachealtubus entfernt werden. Manchmal kann ein Stent entfernt werden, indem man ein flexibles Bronchoskop und eine Zange verwendet, oder indem man die Spitze des Bronchoskops biegt, während man das Bronchoskop mit dem Stent gemeinsam nach oben bewegt. Wenn eine Intubation notwendig ist, sollte ein #6 ungecuffter Endottrachealtubus verwendet werden, da er gewöhnlich bis hinter den Stent vorschiebbar ist. In Abhängigkeit von der Lokalisation und dem Schweregrad der Atemwegsstrriktur, kann der Endotrachealtubus nicht bis hinter die Striktur vorzuschieben sein. Eine distale Dislokation hat eine offensichtlich ein erneutes Auftreten der Symptome zur Folge aber verursacht keine Heiserkeit oder einen Stimmverlust.
Granulationsgewebe kann jeden Atemwegsstent verschlieβen. Diese Komplikation tritt häufiger bei Patient*innen auf mit einliegenden Metallstents als bei Silikonstents auf. Eine Zunahme des Schweregrads der Atemwegsstriktur verursacht normalerweise Luftnot oder Husten aber sollte nicht eine Heiserkeit zur Folge haben.

Cuffloser #6 Endotrachealtubus

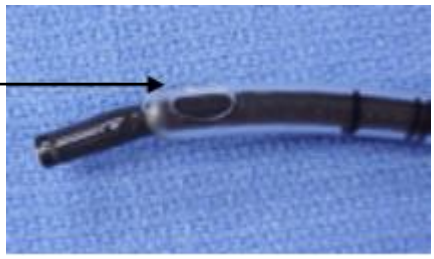

Frage VI.3: Ein 58-jähriger im Steinkohlebergbau tätiger beklagt sich über wiederholtes Husten von schwarzem Schleim. Er hat eine rheumatoide Arthrtis und chronische Bronchitis. Er hat vor drei Monaten einen Teelöffel mit Blut abgehustet. Er raucht weiterhin Zigaretten. Im Röntgen-Thorax zeigen sich bilaterale leicht kavernöse Lungennoduli in den oberen Lungenabschnitten mit einhergehendem Volumenverlsut und einer Retraktion der Hili nach oben. Die wahrscheinlichste Diagnose, die **am besten** alle diese Symptome erklärt, ist

A. Ein malignes Melanom mit Metastasierung in die großen Atemwege
B. Bronchialcarcinnom mit Spontanbluten und Vorliegen eines alten Blutkoagels
C. Aktive, nekrotisierende Tuberkulose mit Lymphadenopathie, die durch die Bronchialwand erodiert
D. Caplan Syndrom
E. Broncholithiasis durch eine vorherige Infektion mit Coccidioides immitis

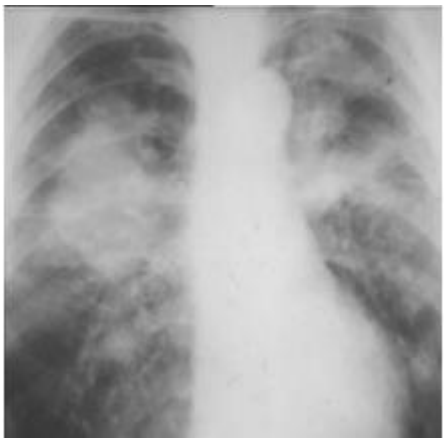

Antwort IV.3: **D**

Der Patient hat wahrscheinlich ein Caplan Syndrom, das mit multiplen pulmonalen Noduli, rheumatoider Arthritis, eine Raucheranamnese und einer Tätigkeit im Bergbau verbunden ist. Das Expektorat von schwarzem Sputum, auch bekannt als Melanoptysen, tritt bei Patient*innen mit komplizierter Steinkohlepneumokoniose auf. Die Erkrankung zeigt sich als bilaterale große und konfluierende Noduli in den oberen Lungenabschnitten auf. Oft besteht eine Vorgeschichte mit einfacher Pneumokoniose des Bergmann. Die Prognose für Patient*innen mit komplizierter Steinkohlepneumokoniose ist schlecht.
Für den Patienten, der in diesem Fall beschrieben wird, wurde eine flexible Bronchoskopie durchgeführt um andere Erkrankungen auszuschließen, die für die Symptome verantwortlich sein können. Ein malignes Melanom kann in die zentralen Atemwege metastasieren, in einer schwärzlichen nodulären Obstruktion, die leicht blutet, und eine bronchoskopische Laserresektion zur Folge hat, resultieren. Parenchymale Noduli eines Melanoms, sind nichtsdestotrotz klein und bilden keine Hohlräume. Wenn eine Atemwegsobstruktion auftreten sollte, kann man radiologische Zeichen einer Atelektase erwarten. Zudem haben Patient*innen mit bronchialen Metastasen eines Melanoms gewöhnlich die Vorgeschichte eines malignen Melanoms.
Patient*innen mit nekrotisierender Tuberkulose können verkäsendes Material und eine mediastinale Lymphadenopathie zeigen, die durch die mediale Wand des linken oder rechten Hauptbronchus erodieren. Dies kann eine Stentimplantation zu Folge haben. Das Material ist gewöhnlich gelblich und zäh, was nicht zu der obigen Beschreibung passt. Ein altes Blutkoagel durch eine vorherige oder

aktive Blutung eines endobronchialen Tumors kann sich schwarz bei der bronchoskpischen Untersuchung darstellen.

Tatsächlich können solche Gerinnsel fälschlicherweise für endobronchiale Tumoren gehalten werden. Die Entfernung ist oft schwierig, weil die Gerinnsel leicht zerreißen, wenn man sie mit der Biopsiezange greift. Es kann notwendig werden ein starres Bronchoskop zu verwenden, speziell entworfene Instrumente zur Entfernung von Fremdkörpern oder Ballonkatheter um festhaftende Gerinnsel aus den Atemwegen zu entfernen.
Broncholithen sind normalerweise weißliche, feste, kalzifizierte Noduli, die durch die Atemwege erodiert sind oder anderweitig das Lumen der distalen Lobär- oder Segmentbronchien durchbringen. Sie sind oft von Granulationsgewebe umgeben, das leicht bluten kann. Oftmals symptomatisch, verursachen sie Hämoptysen, Husten, lokalisiertes Giemen, postoperative Pneumonie, und radiologische oder bronchoskopische Zeichen einer endobronchialen Obstruktion. Die Ätiologie einer Broncholithiasis umfassen Coccidiodomycosis, Histolpasmosis, und Mycobakterium tuberculosis. Manchmal ist es notwendig einen Nd:YAG Laser zu verwenden um diese benignen Broncholithen aufzubrechen, und um diese stückweise mit Techniken zur Fremdkörperbergung zu entfernen.

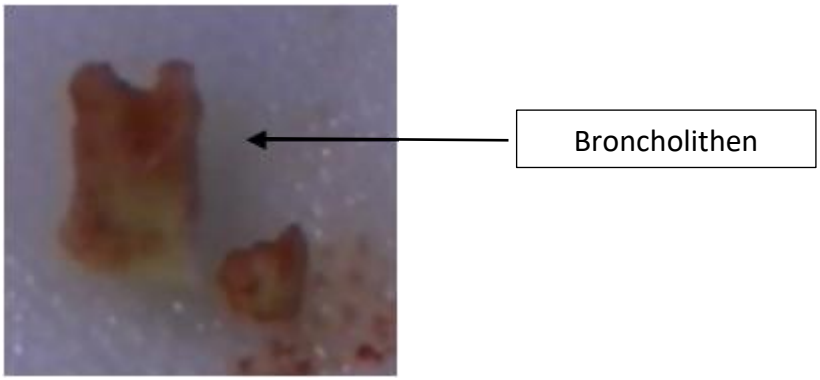

Frage VI.4: Ein 35 Jahre alter Mann berichtet über eine zunehmende Kurzatmigkeit während der vergangenen 5 Jahre. Er hat kürzlich seinen Job in einem Sandstrahlwerk weil Brustschmerzen, Husten, und zunehmende Müdigkeit von der Arbeit abgehalten haben. In der körperlichen Untersuchung sind reduzierte Atemgeräusche mit Ronchi über der Lungenbasis bemerkt. Der Patient weist Trommelschlegelfinger auf. Eine periphere Lympahdenopathie besteht nicht. Er verneint Fieber oder einen Gewichtsverlust. Er verneint Risikofaktoren für eine vorhandene HIV-Infektion. Die arterielle Blutgasanalyse zeigt einen paO_2 von 54 mmHg. Die Diffusionskapazität und die totale Lungenkapazität sind reduziert. Im Röntgen-Thorax zeigen sich bilaterale alevoläre Infiltrate. Fleckförmige bilaterlae konsolidierugen sind auf der Commputertomographie des Thorax zu sehen. Die flexible Bronchoskopie mit bronchoskopischer Lungenbiopsie zeigt nicht repräsentatives Gewebe. Die bronchoalveoläre Lavage zeigt eosinophiles Material, das sich positiv auf PAS und Fett anfärben lässt. Die Silberfärbung ist negativ. Der nächste Schritt in der diagnostischen Beurteilung ist die Durchführung

A. Eines HR-CT
B. Einer thorakoskopischen Lungenbiopsie
C. Einer wiederholten bronchoskopischen Lungenbiopsie
D. Einer erneuten BAL mit wiederholtenn viralen Kulturen
E. Eines Echokardiogramm

Antwort VI.4: **B**

Die thorakoskopisce Lungenbiopsie ist in diesem Fall eher angezeigt als eine erneute bronchoskopische Lungenbiopsie und eine bronchoalveoläre Lavage. Es ist bemerkenswert, dass die Bronchoskopie nicht „nicht diagnostisch“, sondern „nicht repräsentativ“ war. Man könnte darüber nachdenken, die Biopsie zu wiederholen. Ausreichendes Material wurde nichtdestotrotz in der bronchoalveolären Lavage erhalten und legt eine Diagnose nahe. Die Differenzialdiagnosen schließen eine idiopathische alveoläre Proteinose, eine akute Silikose assoziierte alveoläre Proteinose, eine hämatologische Grunderkrankung, AIDS mit Zytomegalievirus Infektion, und eine neu aufgetretene Rechtsherzinsuffizienz bei einem Patienten mit Silikose ein. Dieser Patient hat eine eine sekundäre alveoläre Proteinose. Diese Entität wurde in bis zu 5% aller Patient*innen mit hämatoologischer Grunderkrankung und pulmonalen Symptomen, und in bis zu 10% aller Patient*innen mit Erkrankungen des Knochenmarks beschrieben. Patient*innen, die immunsuprimmiert sind, einschließlich Patient*innen mit AIDS und Immmunglobulinmangel können eine der alveolären Proteinose ähnliche Reaktion zeigen, obwohl Infektionen auch oft vorhanden sind. Diese umfassen Pneumocystis carini, Cryptococcosis, Tuberkulose, und virale Infektion. Ein Rechtsherzversagen und ein assoziiertes Lungenödem können die radiographischen Veränderungen einer alveolären Proeteinose vortäuschen, wobei in der Ödemfüssigkeit eosinophiles Material fehlt. Patient*innen mit akuter Silikose können auch eine silikotische alveoläre Proteinose entwickeln. Eine akute Silikose kann sich nach zahlreichen Jahren ständiger Exposition, gewöhnlich bei in Sandstrahlwerken, in Tunnelbauten oder Kieselstein verarbeitender Industrie Tätigen enntwickeln. Die BAL Flüβigkeit kann auch doppeltbrechendes Material mit Polarisation zeigen. Eine idiopathische alveoläre Proteinose hat eine variable Diagnose. Obwohl Infiltrate gewöhnlich spontan auftreten, ist es meistens notwendig mit einer beidseitigen Lungenlavage fortzufahren. Reichlich milchige Flüβigkeit, die sich während der Lavage entfernen lässt, ist diagnostisch. Etwa 30 % werden der Erkrankung, welche zu einer schwer zu behandelnden Hypoxämie, einer Infektion (insbesondere Nocardien), und respiratorischem Versagen fortschreitet, letztlich erliedigen.

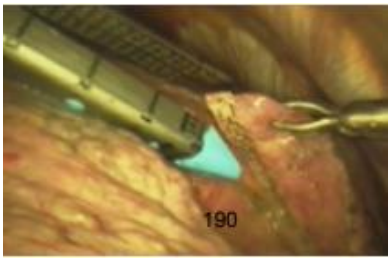

Frage VI.5: Das Erscheinen der endobronchialen Auffälligkeit, die in der unteren Abbildung gezeigt ist, ist am ehesten vereinbar mit einem/einer

A. Carcinoid
B. Adenoid zystischen Carcinom
C. Squamösen Papillomatosis
D. Sarkom
E. Lipom

Antwort VI.5: **B**

Schätzungsweise 80% der Trachealkarzinome sind entweder Plattenepithelcarcinome oder adenoid zystische Carcinome. Die meisten Plattenepithelcarcinome treten bei männlichen Rauchern über sechzig Jahre auf, während adenoid zysstische Carcinome ohne Genderabhängigkeit über eine wiete Alterspanne auftreten kann. Für die adenoid zystischen Carcinome ist die offen-chirurgische Resektion das Mittel der Wahl, obwohl positive Resektionsränder bei etwa 40% der Patient*innen festzustellen sind. Patient*innen mit den akuten Symptomen einer zentralen Atemwegsosbtruktion können für die bronchoskopische Resektion in Erwägung gezogen werden.
Patient*innen, die nicht für eine chirurgische Behandlung in Frage kommen, können eine bronchokopisch Resektion und ein Stenting der Atemwege benötigen. Der Tumor, der in der unteren Abbildung dargestellt ist, sitzt tief und wächst infiltrierend. Multiple endkospische Behandlungen, einschließlich der Implantation eines Atemwegsstents, können indiziert sein.
Die chirurgische Entfernung ist schwierig, und die Resektionsränder sind oft positiv. Ein lokales Rezidiv mit oder ohne symmetrische distale Metastasen tritt in bis zu 25% der Patienten auf obwohl eine lokale offen-chirurgische Resektion mit oder ohne externe Bestrahlung auftreten kann, und selbst sehr späte Rezidive auftreten können.

Frage VI.6: vor zwei Wochen haben Sie eine 58 Jahre alte Frau mit inoperablem Plattenepithelcarcinom und Obstruktion des rechten Hauptbronchus einer Kollegin zugewiesen, die eine Nd:YAG Laserresektion gefolgt von einer Silikonstentimplantation durchführte. Während der Konsultation um eine externe Bestrahlungstherapie zu besprechen, fragt sie Sie über die Möglichkeit Stent bezogener Komplikationen. Sie klären sie über jede der folgenden Antwortmöglichkeiten auf, **bis auf**

A. Mögliche Komplikationen umfassen eine Stentverschiebung und eine Stentobstruktion durch Sekret, Granulationsgewebe oder Tumor
B. Komplikationen sind selten lebensbedrohlich aber einige Expert*innen empfehlen eine Überwachung durch eine flexible Bronchoskopie
C. Wenn die Atemwegsstabilität zufriedenstellend wiederhergestellt wurde, wird sie ein normales Leben führen können einschließlich Reisen, sportlicher Aktivität und Ernährung
D. Sie sollte Sie oder die nächste Notfallambulanz aufsuchen in dem Fall, dass neuer oder verstärkter Husten, Kurzatmigkeit, Heiserkeit, Brustschmerz oder Fieber
E. Sie sollte eine externe Bestrahlung für mindestens zwei weitere Wochen aufschieben, weil es eine Stentmigration verursachen kann

Antwort VI.6: **E**

Weder eine externe Bestrahlung noch eine Brachytherapie haben Nebenwirkungen bezüglich eines einliegenden Atemwegsstents. Daher sollten die Bestrahlung oder andere systemische Therapien nicht aufgrund eines Atemwegsstents aufgeschoben werden. Stent bezogene Komplikationen treten auf, sind nichtsdestotrotz aber weniger häufig bei Patient*innen mit maligner zentraler Atemwegsobstruktion als bei Patient*innen mit benignen Ursachen einer zentralen Atemwegsobstruktion. Es wird angenommen, dass der Grund hierfür ist, dass das wachsende neoplastische Gewebe die Stents in der richtigen Position des Atemwegslumens hält. Eine Schrumpfung dieses Gewebes durch eine Bestrahlung oder als Folge der Chemotherapie wird für eine Stentmigration prädisponieren.
Sollten Patient*innen Symptome entwickeln, die auf eine Stent assoziierte Kompplikation hindeuten, sollte eine notfallmäβige Konsultation erfolgen. Die körperliche Untersuchung könnte reduzierte Atemgeräusche, Giemen, oder Stridor zeigen. Im Röntgen-Thorax könnten sich eine Stentmigration, eine Atelektase, oder pulmonale Infiltrate zeigen. Fluss-Volumen-Kurven können einen reduzierten Atemfluss zeigen. Die Bronchoskopie kann eine Stentmigration oder eine Obstruktion durch Granulationsgewebe, einen Tumor oder Sekret zeigen.

Frage VI.7: Ein 62 Jahre alter Mann mit einem Carcinoma in situ hat sich vor einer Woche einer photodynamischen Therapie in einer Einrichtung etwa 1000 Meilen von seinem Zuhause unterzogen. Er ruft Sie in Ihrer Praxis an, ob er Fernsehen darf. Sie sagen ihm, dass

A. Licht aus einem Fernseher, ebenso wie jegliches künstliche Licht, ist gefährlich
B. Der Effekt der Photosensitivität dauert bis zu 6 Wochen aber die Exposition gegenüber Fernsehen und künstlichem Licht sind sicher
C. Schützende Kleidung und ein Augenschutz sollten während des Fernsehens getragen werden
D. Er muss die Ärztin anrufen, welche die PDT durchgeführt hat für diese Information anrufen

Antwort VI.7: B

Vorsichtsmaßnahmen bezüglich der Photosensitivität sind essentiell um Nebenwirkungen zu vermeiden, vor allem Hypersensitivitätsreaktion der Haut, bei allen Patient*innen, die sich einer PDT unterziehen, zu vermeiden. Alle Patient*innen müssen 6 Wochen nach der Behandlung eine protektive Kleidung und speziellen Augenschutz tragen. Eine Exposition gegenüber egal welchen Lichts ist gefährlich. Künstliches Licht und Licht eines Fernsehers, ist nichtdestotrotz sicher.



Frage VI.8: Während der Durchführung einer transbronchialen Nadelaspiration einer IASLC Lmyphknotenstation 4R (rechts paratracheal), führen Sie eine Nadel 2 cm oberhalb der Carina ein, und lateral in der 3 Uhr Position (während Sie das Innere der Atemwege als eine Uhr darstellen und die Carina als den zentralen Referenzpunkt verwenden). Welche der folgenden Antwortmöglichkeiten stellt eine große anatomische Gefahr dar

A. Die Aorta
B. Die rechte Pulmonalarterie
C. Der mediastinale Umschlag der Pleura und der Azygosvene
D. Der Ösophagus

Antwort VI.8: **C**

Anterior und rechts des distalen Drittels der Trachea befinden sich die superiore Vena cava und die Azygosvene. Bei einer Nadelaspiration an dieser Stelle droht ein Pneumothorax oder eine Blutung.
Die rechte Pulmonalarterie liegt anterior des rechten Hauptbronchus und des Ursprungs des rechten Oberlappenbronnchus. Die Nadelaspiration durch die anteriore Wand des rechten Hautpbronchus auf der Höhe des rechten Oberlappenbronchus sollte vermieden werden.
Der Ösophagus liegt nah (innerhalb von 2-3 mmm) hinter der posterioren Wand der Trachea und des linken Hauptbronchus. Der trunvus brachiocephalicus und der Aortenboogen liegen ddirekt anterior der Trachea, unmittelbar über der Hauptcarina und zweigen leicht zur linken Seite der distalen Trachea, wo man eine schwache Pulsation sehen kann. Offensichtlich würde es unklug eine Nadel in diesen Bereich zu platzieren.

Frage VI.9: Während der transbronchialen Nadelaspiration einer mediastinalen Lymphadenopathie wird Ihnen welche der folegden Möglichkeiten am wahrscheinlichsten dabei helfen die diagnostische Ausbeute zu erhöhen?

A. Eine Nadelbiospie durchführen bevor eine Atemwegsuntersuchung oder vor Erhalt anderer Proben
B. Die Saugung aufrechterhalten während Sie die Nadel aus dem Lymphknoten entfernen
C. Den Arbeitskanal ausspülen bevor sie die Nadelaspiration durchführen
D. Die Histologienadel statt der kleineren Zytologienadel verwenden
E. Sie Zytopathologin darum bitten vor Ort zu sein um die Proben unmittelbar anzuschauen

Antwort IV.9: **E**

Mehrere Studien gezeigt, dass sie sofortige Untersuchung der TBNA Proben durch eine geübte Zytopathologin die größte diagnostische Ausbeute zur Folge hat. Zudem kann den Bronchoskopierenden ermöglichen weniger Nadelaspirationen durchzuführen. Die meisten Expert*innen empfehlen den Arbeitskanal vor der Durchführung einer Nadelaspiration durchzuspülen. Zudem sollte die Nadelaspiration vor der Inspektion der Atemwege oder der Biopsie endobronchialer Auffälligkeiten durchgeführt werden, um falsch positive Befunde zu vermeiden. Sobald die Nadel einmal in die Atemwege und den Tumor oder Lymphknoten vorgeschoben wurde, wird Saugung angewendet um die Probe zu erhalten. Die Saugung sollte beendet werden, bevor man die Nadel aus dem Tumor oder dem Lymphknoten entfernt, um eine Kontamination durch bronchiales Gewebe zu vermeiden. Das Bronchoskop sollte nicht mit der Wandsaugung verbunden sein bis alle Proben der Nadelaspiration erhalten wurden. In vielen Fällen einer mediastinalen Lymphknotenaspiration kann die Verwendung einer größeren Histologienadel zu einer größeren diagnostischen Ausbeute führen, insbesondere bei der Diagnose eines Lymphoms.

Frage VI.20: Symptome wie Husten, subfebrile Temperatur, und Kurzartmigkeit haben eine flexible Bronchoskopie bei einem 44 Jahre alten Mann zwei Monate nach einer autologen Stammzeltransplantation wegen eines B-Zell-Lymphoms zur Folge. Seine Lymphozyten- und Neutrophilenanzahl sind normal aber er ist weiterhin thrombozytopen und erhält periodische Plättchentransfusionen. Im Röntgen-Thorax und der Computertomographie zeigen sich unilaterale alveoläre Infiltrate der mittleren und unteren Lungenabschnitte ohne Konsolidierung. Bei der Inspektion ist die tracheobronchiale Mukosa diffus entzündet und erythematös. Es gibt kein purulentes Sekret. Die bronchoalveoläre Lavage ist blutig und reich an Hämosiderin beladenen Makrophagen. Welche der folgenden Antwortmöglichkeiten ist am wahrscheinlichsten für die bronchoskopischen Verännderungen verantwortlich?

A. Idiopathische interstitielle Pneumonie
B. CMV Pneumonie
C. Invasive pulmonale Aspergillose
D. Akutes pulmonales Ödem infolge einer Sepsis
E. Alveoläre Hämorrhagie

Antwort VI.10: **E**

Blut in den Atemwegen heißt, dass der Patient blutet. Es ist schwierig die genaue Ätiologie der Blutung zu bestimmen. Nichtsdestotrotz bedeuten Hämosiderin-beladene Makrophagen, wenn auch unspezifisch bezüglich der zugrundeliegenden Ätiologie, sind hinweisgebend für Blut in den Alveolen und legen eine alveoläre Hämorrhagie nahe, wenn sie in einer gut gemachten bronchoalveolären Lavage gefunden werden.
Eine alveoläre Hämorrhagie ist eine häufige Komplikation <u>jeden</u> entzündlichen pulmonalen Prozesses bei thrombozytopenischen Patient*innen oder solchen mit einer Koagulopathie. Wenn eine alevoläre Hämorrhagie als Teil einer Diffusen Alveolären Hämorrhagie innerhalb von Wochen nach einer Transplantation beobachtet wird, ist die Erkrankung normalerweise fatal. Eine diffuse alveoläre Hämorrhagie wird bei bis zu 20 Prozent der Patient*innen nach einer autologen Stammzelltransplantation beobachtet, und kann bei Patient*innen mit normaler Aktivität der Gerinnungskaskade auftreten. Die Ursache dafür ist unbekannt.
CMV Pneumonie, pulmonales Ödem und idiopathische interstitielle Pneumonie zeigen sich meist mit diffusen radiographischen Befunden, können aber auch eine alveoläre Hämorrhagie verursachen. Eine invasive pulmonale Aspergillose könnte auch unilateral auftreten und eine alveoläre Hämorrhagie verursachen aber wäre nicht bei einer Abwesenheit von Neutropenie oder Kortikosteroiden (Kortikosteriode werden häufig verwendet um Graft-versus-Host Reaktionen unter Empfängern von allogenen Stammzelltransplantationen zu behandeln. Weil der Patient eine autologe Stammzellspende erhalten hat, ist es unwahrscheinlich, dass Kortikosteroide gegeben worden sind, was eine invasive Aspergillose unwahrscheinlich macht).

Frage VI.11: Wo sind die paratrachealen Lymphknoten (IASLC 4R, Wang bronchoskopische Station 3) in Bezug auf die Trachea

A. Posterior-lateral
B. Anterior-lateral
C. Lateral
D. Posterior

Antwort VI.11: **B**

IASLC Lymphknotenstation 4 R ist anterolateral der Trachea gelegen, und ist durch eine Feinnadelaspiration an einer Stelle erreichbar, die sich zwei bis vier Knorpelzwischenräume oberhalb der Carina befindet, mit der Nadel in die 1 oder 2 Uhr Position gerichtet (stellen Sie sich das Innere der Atemwege als eine Uhr vor mit der Carina als den zentralen Referenzpunkt). Das Ausrichten der Nadel weiter lateral riskiert eine Punktion der Vena azygos. Die paratrchealen Lymphknoten sind generell weiter lateral der Trachea gelegen. Sie sind aufgrund der dafür notwendigen sehr lateralen Position des flexiblen Bronchoskops sehr schwierig zu erreichen, insbesondere auf der linken Seite (IASLC Station 4L oder Lymphknoten des aortopulmonalen Fensters).

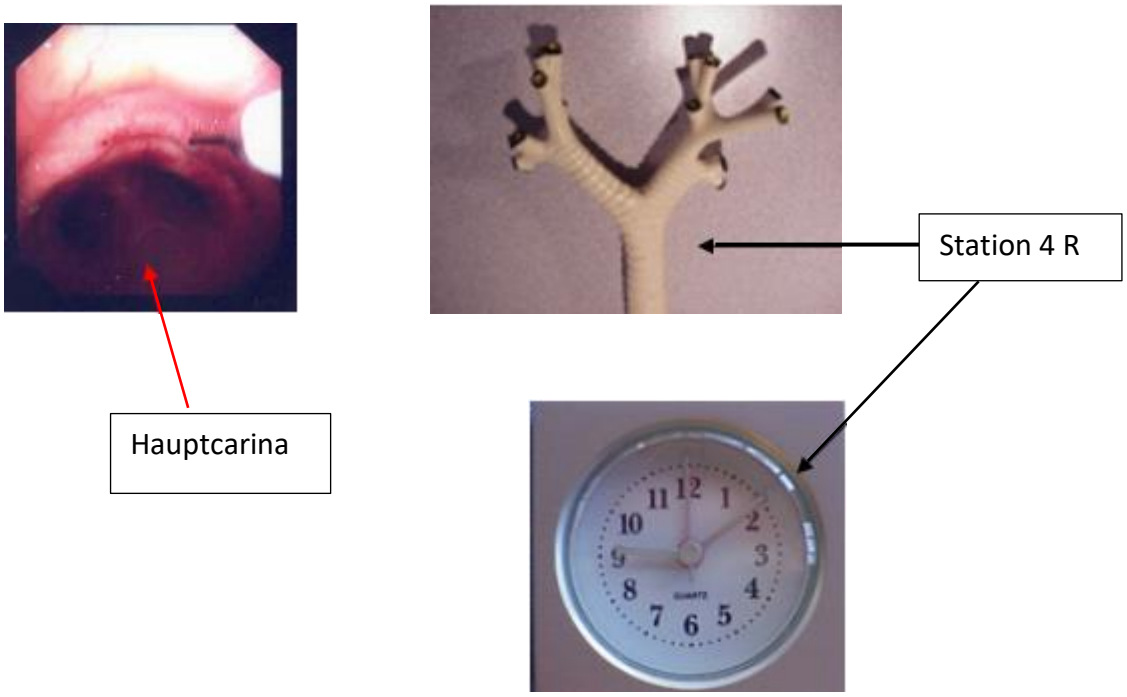

Frage VI.12: Die bronchoskopische Lungenbiopsie, durch welches Bronchialsegment wird fluoroskopisch am wahrscheinlichsten eine exakte Lage der Zange in Bezug auf die Pleura zeigen:

A. Das laterale basale Segment jeden Unterlappenbronchus
B. Das mediale basale Segment des rechten Unterlappens
C. Das posteriore basale Segment jeden Unterlappens
D. Das apikale Segment jeden Unterlappens
E. Das superiore Segment jeden Unterlappens

Antwort VI.12: **A**

Das latero-basale Segment jeden Unterlappens reicht bis in den costophrenischen Sulcus, und gibt daher ein gutes Bild der exakten Lokalisation der Zange in Bezug auf den Rippenbogen und die Pleura. Zudem, sollte eine Biopsie bezogene Blutung auftreten, ist eine Tamponade zeitig verfügbar in diesem Schwerkraft abhängigen basalen Segment. Der Fluss von Blut nach unten. Der Fluss von Blut nach unten wird auch die Gerinnselbildung beschleunigen und eine Kontamination der kontralateralen Atemwege verhindern.
Die genaue Lokalisation der Zange in Bezug zur Pleura zu kennen ist schwierig im posterioren basalen Segment und den medialen basalen Segmenten der Unterlappen, teilweise durch die Herzgrenzen verdeckt, und in den apikalen Segmenten der Oberlappen, wo die pleurale Reflektion tatsächlich bis an die Claviculae heranreicht. Die Biospie durch den superioren Segmentbronchus (RB-6) könnte das Risiko für einen Pneumothorax erhöhen, weil das superiore Segment des Unterlappens direkt der großen Fissur anliegt.

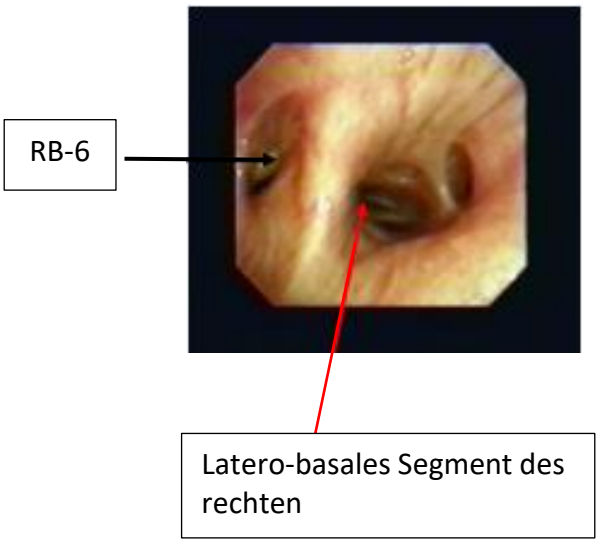

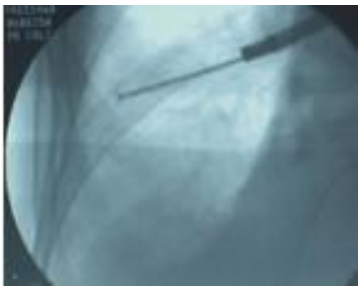

Frage VI.13: Die bronchoskopische Nomenklatur nach Wang (vorgeschlagen für die mediastinale transbronchiale Nadelaspiration) der anterioren Carina (Wang Station 1), posterioren Carina (Wang Station 2), subcarinalen (Wang Station 8), links paratrachealen (Wang Station 4), und rechts paratrachealen (Wang Station 3) Lymphknotenstationen entsprechen welchen der folgenden Lymphknotenstationen gemäß der IASLC Karte.

A. IASLC Station 7, IASLC Station 4 L, und IASL Station 4 R
B. IASLC Station 6, IASLC Station 4 L, und IASLC Station 4 R
C. IASLC Station 7, IASLC 8, IASLC Station 4 L, und IASLC Station 4 R

Antwort VI.13: **A**

Die IASLC Station 7 entspricht den anterioren, posterioren, und subcarinalen Lymphknoten.
Die Stationen 4L und 4R entsprechen den paratrachealen Lymphknoten (mit der Station 5 als Lymphknoten des aortopulmonalen Fensters). Die rechten paratrachealen Lymphknoten sind am besten durch ein Einführen der Nadel etwa 2 cm oberhalb oder aus dem zweiten oder dritten Knorpelzwischenraum oberhalb der Carina in der 1 oder 2 Uhr Position zu biopsieren (indem man sich das Innere der Atemwege als eine Uhr vorstellt und die Carina als den zentralen Referenzpunkt verwendet). Die linken paratrachealen (aortopulmonalen) Lymphknoten sollten von der Lateralwand des linken Hauptbronchus auf der Höhe der Carina entnommen werden mit der Nadel in der 9 Uhr Position.

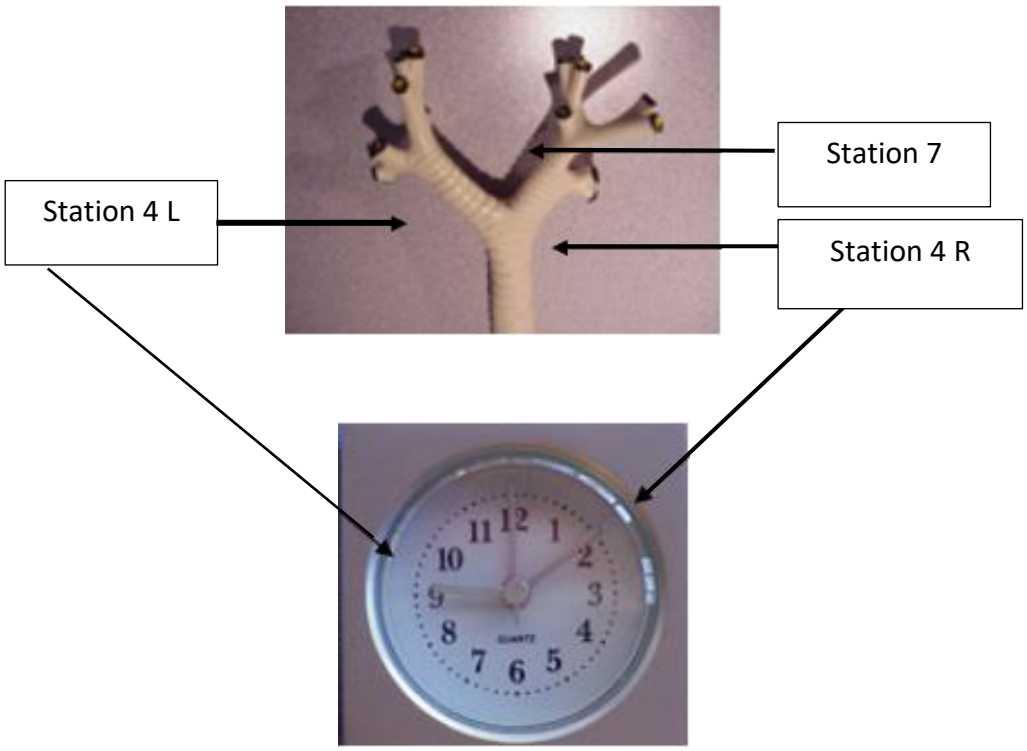

Frage VI.14: Das Erscheinen der in der unteren Abbildung dargestellten endobronchialen Auffälligkeit ist am ehesten vereinbar mit

A. Carcinoider Tumor
B. Adenoid zystisches Carcinom
C. Squamöse Papillomatose
D. Sarkom
E. Lipom

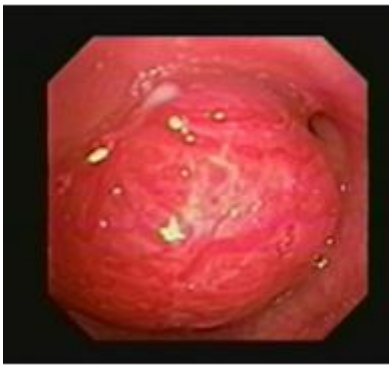

Antwort VI.14: **A**

Carcinoide Tumoren sind normalerweise rund, glatt-begrenz, von fleischlicher Erscheinung, und glänzend. Sie können teilweise oder komplett verschließend sein. Mindestens eine Studie hat überzeugend gezeigt, dass kirschrote, atypische carcinoide Tumoren am leichtesten bluten.Carcinoide Tumoren werden entweder als typisch oder atypische Tumoren klassifiziert. Typische Carcinoide sind definiert als eine Gruppe neuroendokriner Zellen mit einer alveolären oder glandulären Erscheinung. 5-10% Jahre später ist die Überlebensrate 90 Prozent, und nur 10% der Todesfälle treten aufgrund eines lokalen Rezidivs auf.Atypische Carcinoide haben eine erhöhte Mitoseaktivität, Nekrose, oder eine desorganisierte Architektur. Die 5-10 Jahre Überlebensrate beträgt etwa 60 Prozent, und mehr Patient*innen haben eine Lymphknotenbeteiligung.
Carcinoide Tumoren können reseziert und endoskopisch behandelt werden (Nd:YAG LAserresktion erscheint langfristig am vorteilhaftesten). Die aktuelle Meinung von Expert*innen nimmt an, dass ddie definitive Behandlung chirurgisch sein sollte (Pneumonektomie, Lobektomie oder parenchymerhaltend wie Segmentektomie und Sleeve-Resektionen). Die Entscheidung zur chirurgischen Behandlung hängt vom Ausmaß der tracheobronchialen Erkrankung, der Invasion in und durch die Atemwegswand, das Auftreten einer Lymphknotenbeteiligung, der zugrundeliegenden gesundheitlichen Verfassung, und der Art der Erkrankung ab.

Frage VI.15: Eine Patientin mit Nierenzellcarcinom und malignem Melanom stellt sich mit persistierendem Husten, herabgesetzter körperlicher Belastbarkeit, und schwerer Kurzatmigkeit vor. Die Bronchoskopie zeigt die in der unteren Abbildung gezeigt Auffälligkeit. Welche der folgenden Schritte ist jetzt am ehesten abgebracht.

A. Die Auffälligkeit sollte mit einer Zange durch das flexible Bronchoskop biopsiert werden
B. Die Auffälligkeit ist am ehesten mit einem metastasierten malignen Melanom vereinbar. Die Patientin sollte einer interventionellen Bronchoskopeuse zur Biopsieentnahme und Entfernung vorgestellt werden.
C. Die Auffälligkeit ist am ehesten vereinbar mit einem metastasierten Nierenzellcarcinom. Die Patientin sollte einer interventionellen Bronchoskopeuse zur Biopsieentnhame und Entfernung vorgestellt werden.
D. Die Patientin sollte zur externen Bestrahlungstherapie vorgestellt werden.
E. Die Patientin sollte in einem Hospiz vorgestellt werden. Eine aggressive bronchoskopische Therapie ist nicht angezeigt.

Antwort VI.15: **B**

Die große und schwarze intraluminale Raumforderung ist am ehesten suggestiv für ein metastasiertes Melanom. Es scheint nach oben und aus dem linken Hauptbronchus zu wachsen, und scheint der anterioren Wand der Trachea nicht adhärent zu sein. Diese Patientin sollte sofort einer interventionellen Bronchoskopeuse zur Laserresektion vorgestellt werden. Die Läsion scheint für eine Resektion mittels starrer Bronchoskopie geeignet. Es ist unwahrscheinlich, dass ein Stent gebraucht wird. Eine externe Bestrahlung wird die Symptome nicht sofort bessern.
Eine Versorgung im Hospiz und Themen des Lebenendes sollten diskutert werden, weil die Patientin eine potentiell terminale Erkrankung hat, nichtdestotrotz sollten aggressive bronchoskopische Therapie und ein sich anschließende systemische Therapie angeboten werden. Interventionelle bronchoskopische Therapien verbessern die Lebensqualität und körperliche Belastbarkeit, geben den Patient*innen eine symptomatische Erleichterung, „Zeit“ und Energie um sich einer zusätzlichen systemischen Therapie zu unterziehen. Die Auffälligkeit sieht nicht wie ein metastasiertes Nierenzellcarcinom aus, welche normalerweise rot wäre, relativ glatt-berandet, und leicht blutet.

Malignes Melanom

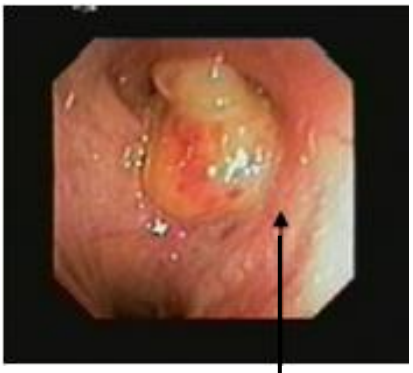

Nierenzellcarcinom

Frage VI.16: Eine 53 Jahre alte Frau ist seit zwei Jahren obdachlos. Sie lebt an einem kleinen Flussbett in Südwest Mexiko. Sie schläft unter Aluminiumplatten, und raucht ausgiebig. Sie wurde wegen Gewichtsverlust, produktivem Husten unklarer Dauer, und einer großen perihilären Raumforderung im Röntgen-Thorax hospitalisiert. Es wird eine flexible Bronchoskopie mit BAL und bronchoskopischer Lungenbiopsie durchgeführt. Der histopathologische Befund ist in der unteren Abbildung dargestellt. Welche der folgenden Auffälligkeiten ist dabei hilfreich die Sicherheit der Diagnose einer Blastomycose, und nicht Krebs als Ursache der Symptome und radiographischen Veränderungen zu erhöhen?

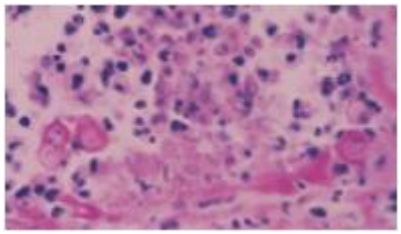

A. Eine circumferentielle Verengung des rechten Oberlappenbronchus, welche mit einer mukosalen Granularität und Soor-ähnlichen weißlichen Plaques verbunden ist.
B. Eine Kompression des rechten Oberlappenbronchus mit nahezu vollständigem Verschluss des rechten Oberlappenbronchus durch extrinsiche Kompression.
C. Reichlich weiße mukosale Plaques in der unteren Trachea mit kleinen Noduli und vesikulären Läsionen, die den Bereich der fokalen bronchialen Verengung innerhalb des rechten Hauptbronchus und des rechten Oberlappenbronchus umgeben

Antwort VI.16: **C**

Blastomyces dermatidis ist ein anderer dimorpher Boden bewohnender Pilz. In den Vereinigten Staaten treten die meisten Fälle in den Bundesstaaten rund um den Mississippi und den Ohio auf. Es wurden außerdem Fälle in Kanada, Venezuela, Mexiko, Afrika, und im mittleren Osten beschrieben. Die Infektion kündigt sich als febrile Infuenza-ähnliche Erkrankung an. Die Inkubationszeiten sind unklar. Patient*innen können sich produktivem Husten und mucopurulentem Sputum und einem Röntgen-Thorax mit lobärer Konsolidation oder multiplen kleinen pleura-nahen rundlichen Verdichtungen. Wenn diese Veränderungen zusammenfließen und große Raumforderungen bilden, ähnelt die Erscheinung einer bronchogenen Neoplasie. Ein Pneumothorax, Pleuraergüsse, oder eine pleurale Verdickung sind häufige einhergehende Befunde.
Die Erkrankung betrifft auch die Haut, das zentrale Nervensystem, den Urogenitaltrakt, und die Gelenke. Die Diagnose wird gestellt durch die Identifikation von schwarzen, breitbasigen, runden einzelknospigen hefeartigen Gebilden mit dicker lichtbrechender Wand in Gewebeschnitten. Eine Anfärbung mit 10% KOH einer BAL Probe kann auch positiv sein. Eine Hauttesttung mit ergänzenden Fixierungstests sind nicht sensitiv und unverlässlich.

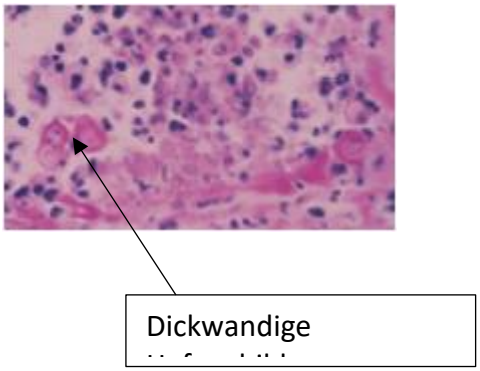

Frage VI.17: Indem man das Innere der Atemwege als ein Uhrenblatt mit der Carina als zentralen Referenzpunkt darstellen, wird eine transbronchiale Nadelaspiration in der 9 Uhr Position entlang der medialen Wand des Bronchus intermedius auf der Höhe des rechten Mittellappenbronchus folgenden Strukturen biopsieren

A. Die rechten Hiluslymphknoten
B. Die subcarinalen Lymphknoten
C. Die Lymphknoten des rechten Hauptbronchus
D. Die subcarinalen Lymphknoten

Antwort VI.17: **B**

Die sub-subcarinalen Lymphknoten (Wang Lymphknotenstation 10) werden oft in der Computertomographie gesehen. Sie sind zwischen dem Bronchus intermedius und dem linken Hauptbronchus lokalisiert, auf oder nahe dem Mittellappenbronchus. Die subcarinalen Lymphknoten (IASLC Station 7, Wang Station 8) sind zwischen dem rechten und linken Hauptbronchus oder auf der Höhe des rechten Oberlappenbronchus auf der Computertomographie zu sehen.
Um eine Probe der subcarinalen Lymphknoten zu gewinnen, sollte die Nadel in der 3 Uhr Position entlang der medialen Wand des rechten Hauptbronchus eingeführt werden (wenn die Bronchoskopierenden den Patient*innen gegenüber stehen). Das Wang Lymphknotenschema wird (noch) nicht für die bronchoskopische Praxis empfohlen.

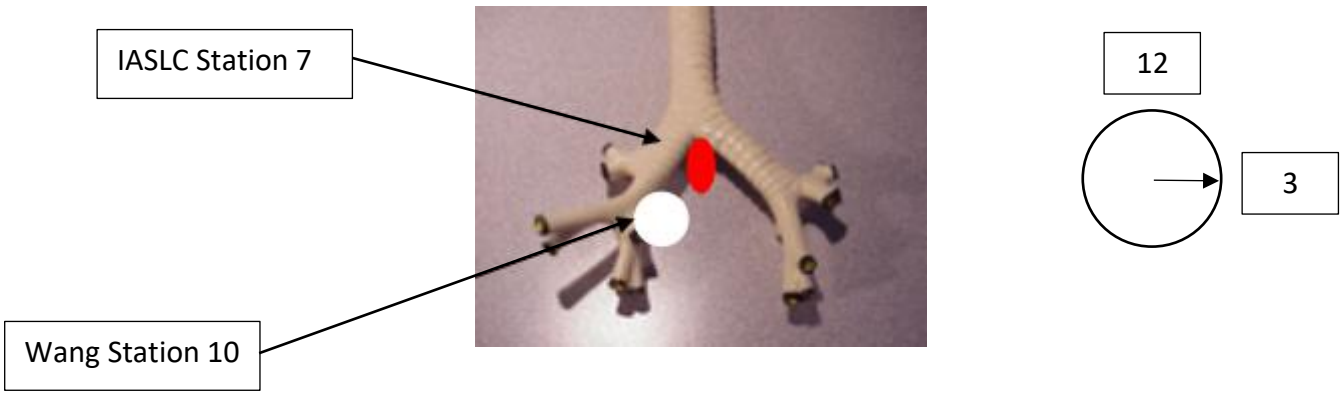



In der 9 Uhr Position stehen die Bronchoskopierenden am Kopf der

Frage VI.18: Indem man das Innere der Atemwege als ein Uhrenblatt mit der Carina als zentralen Referenzpunkt darstellt, wird eine transbronchiale Nadelaspiration in der 12 Uhr Position entlang der anterioren Wand der Trachea auf Höhe des ersten und zweiten Knorpelzwischenraums von der unteren Trachea ausgehend folgende Strukturen biopsieren

A. Die rechten unteren Hiluslymphknoten
B. Die subcarinalen Lymphknoten
C. Die posterioren carinalen Lymphknoten
D. Die anterioren carinalen Lymphknoten

Antwort VI.18: **D**

Die anterioren carinalen Lymphknoten stellen sich vor und zwischen dem proximalen Anteil des rechten und linken Hauptbronchus auf einem Computertomogramm. Es kann hilfreich sein zunächst die Nadel in der Mukosa zu platzieren, dann den Katheter vorzuschieben, sodass die gesamte Länge der Nadel über die Spitze des Bronchoskops ragt. Indem man die freie Hand dazu verwendet, können die Bronchoskopierenden das proximale Ende des Katheters am Bronchoskop fixieren und die Nadel vor dem Zusammenrollen bewahren, wenn ein Widerstand bemerkt wird.
Das Bronchoskop und der Nadelkatheter können dann gleichzeitig und gemeinsam in die Läsion vorgeschoben werden. Wenn beide gemeinsam vorgeschoben werden, werden das Bronchoskop und der Katheter sich leicht Richtung kopfwärts bewegen und dabei die Nadelspitze in eine mehr parallele Orientierung an der Punktionsstelle bewegen. Das ist dabei hilfreich einer Verletzung der Knorpelspangen vorzubeugen und hat ein tieferes Einführen der Nadel zur Folge. Um die postioren carinalen Lymphknoten zu biopsieren, sollte die Nadel am posterioren Antel der Carina etwa bei 6 Uhr eingeführt werden.

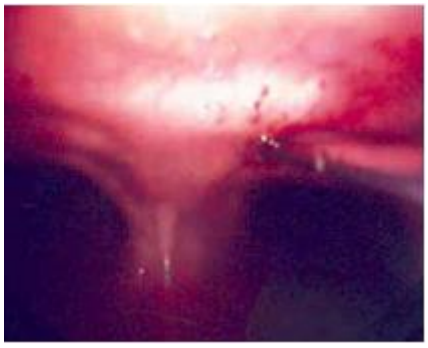

Frage VI.19: Eine bronchoskopische Lungenbiopsie wird bei der Patientin in der unteren abbildung durchgeführt. Eine schwere Blutung hat begonnen. Welche der folgenden Antworten ist korrekt

A. Ein Wedging des Bronchoskops in einem Oberlappensegment kann schwierig, wenn nicht sogar unmöglich sein
B. Ein Bolus von Epinephrin; 1:10.000 wird eine Vasokonstriktion verursachen und die Blutung stoppen
C. Es wäre sicherer gewesen das anteriore Segment des linken Oberlappenbronchus zu biopsieren
D. Die abnorme Blutungszeit der Patientin machte das Auftreten einer Blutung wahrscheinlich, weshalb Hilfsinstrumente geöffnet und zur Verwendung vorbereitet werden sollten

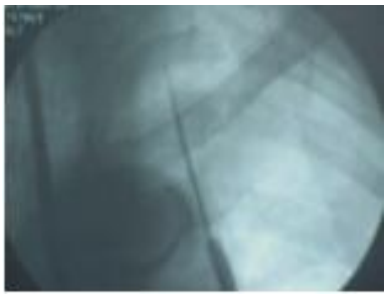

Antwort VI.19: **A**

Das Bronchoskop in die Wedgeposition zu bringen, während man eine Saugung verwendert ist bei der Tamponierung eines blutenden Bronchus oft effektiv, fördert die Gerinnselbildung, und erhält die Atemwegsstabilität im Rest des Tracheobronchialbaums. Die Patientin sollte in einer Sicherheitsposition (laterale Dekubitus, Linksseitenlage nach unten). Ein Bolus Epinephrin wird wahrscheinlich durch das Blut oder während des Hustens zurückgedrückt werden. Davon abgesehen sollte Epinephrin in Kochsalzlösung vor der Anwendung gelöst werden (1:1000 1 ml Epinephrin verdünnt in 10-20 ml Lösung).

Bei Patient*innen, die einem Risiko für eine Blutung ausgesetzt sind, ist es am klügsten die Biopsie in Schwerkraft abhängigen Lungenarealen wie den Unterlappenbronchien und den posterioren Segmentbronchien der Oberlappen durchzuführen. Auf diese Weise wird die kontralaterale Lunge un die anderen Segmente leichter von überlaufendem Blut geschützt. Das anteriore Segment ist nicht Schwerkraft abhängiges Segment, wenn die Patient*innen sich in Rückenlage befinden. Eine abnorme Blutungszeit (normal sind 2-9 Minuten) sagt die Wahrscheinlichkeit einer Blutung nicht voraus, noch sagt sie die Sicherheit des Eingriffs voruas.

Frage VI.20: Ein Patient hat einen glatt begrenzten, fleischlich erscheinenden Tumor, der wie ein Carcinoid aussieht. Welche der folgenden Aussagen über den Umfang, die Übereinstimmung, und die Qualität der Literatur ist am ehesten korrekt.

A. Die Evidenz ist hoch, dass sich durch die Biopsie eine Diagnose in 80% der Fälle zu stellen ist, und dass das Risiko einer Blutung bei lediglich 1% liegt.
B. Die Evidenz ist schlecht, dass durch die Biopsie eine Diagnose in 80% der Fälle zu stellen ist, und dass das Risiko einer Blutung bei lediglich 1% liegt.
C. Es ist unmöglich das Risiko einer Blutung oder die Chancen einer Diagnosestellung zu berechnen.

Antwort VI.20: **A**

In der Vergangenheit wurde gelehrt, dass Carcinoide leicht bluten und dass große Vorsicht bei der bronchoskopischen Biopsie geboten ist. Obwohl das richtig sein mag, ist dieser „Fakt“ nicht in prospektiven Studien untersucht worden. Viele Expert*innen empfehlen topisches Epinephrin unmittelbar vor der Biopsie im Bereich der Läsion anzuwenden, um das Risiko einer Blutung zu reduzieren. Obwohl dies potenziell effektiv ist, ist diese Praxis nicht in prospektiven Studien validiert worden. Es ist allgemein bekannt, dass die Chancen eine Diagnose eines Carcinoids durch eine endobronchiale Biopsie zu stellen etwa bei 80% liegen.
Aus zurückliegenden Studien ist auch gut bekannt, dass das Risiko einer großen Blutung bei etwa 1% liegt. Zwischen einem typischen und atypischen Carcinoid präoperativ, einschließlich der Verwendung einer gefrorenen Probe zu unterscheidenden, ist schwierig. Zudem sind Lavages, Nadelaspirationen, und Bürstungen selten nützlich in der Diagnosestellung eines carcinoiden Tumors. Viele Expert*innen glauben, dass endobronchialen Biopsien tief gemacht werden sollten, weil manche Tumoren wie in der unteren Abbildung dargestellt, oberflächlich von normaler Mukosa bedeckt sind. In manchen Fällen kann in der Biopsie fälschlicherweise die Diagnose eines kleinzelligen oder eines Plattenepithelcarcinoms gestellt werden.

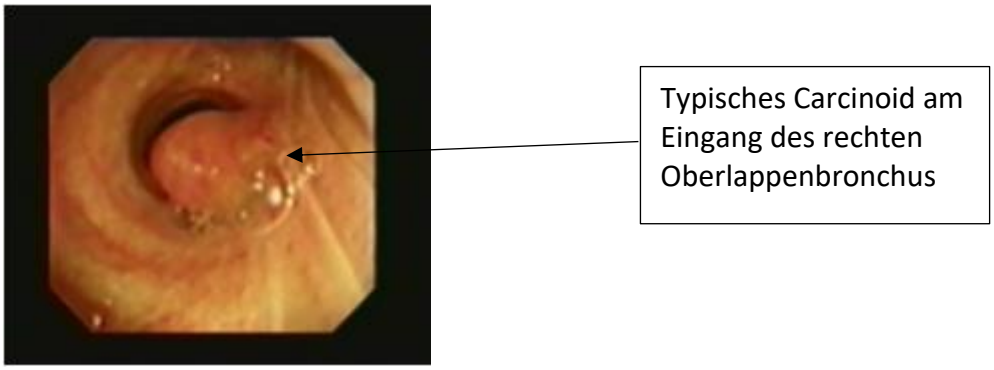

Frage VI.21: Die transbronchiale Nadelaspiration durch die anteriore Wand des proximalen linken Oberlappenbronchus, direkt oberhalb der Carcina, die die Lingula von der Aufteilung des Oberlappens trennt, birgt das Risiko einer Verletzung

A. Der linken Pulmonalvene
B. Der linken Pulmonalarterie
C. Der Aorta
D. Des Ösophagus

Antwort VI.21: **A**

Die linken Pulmonalvene liegt unmittelbar anterior des linken Hauptbronchus und des linken Oberlappenbronchus. Die linken Pulmonalarterie ist eine wichtige vaskuläre Gefahrenquelle für interventionell Bronchoskopiereende, weil sie ein langes „S“ um den linken Hauptbronchus und um den linken Oberlappenbronchus bildet.
Der Aortenbogen ist in Kontakt mit dem superioren und posterioren Anteil des linken Hauptbronchus. Um die aortopulmonalen Lymphknoten durch eine Nadelaspiration zu erreichen (Station 5, Bronchoskopisch Station 4 nach Wang), sollte die Nadel posterolateral bei 9 Uhr eingeführt werden (indem man das Innere der Atemwege als eine Uhr darstellt und die Carina als den zentralen Referenzpunkt verwendet) auf der Höhe der Carina oder einen Knorpelzwischenraum tiefer unterhalb der Lateralwand des linken Hauptbronchus.

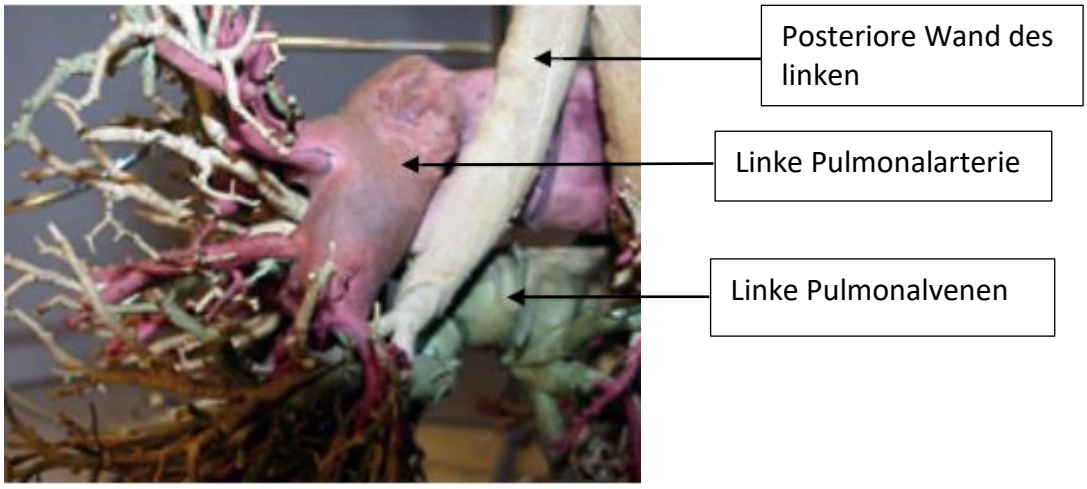

Frage VI.22: Welche der folgenden Maßnahmen ist weit akzeptiert und wird ohne Widerspruch in der Handhabung der Bronchoskopie induzierten Blutung eingesetzt.

A. Die Patient*innen in die „Sicherheitsposition“ bewegen; lateral Dekubitus mit der Blutungsstelle nach unten
B. Das flexible Bronchskop in dem blutenden Bronchialsegment verkeilen, während man eine kontinuierliche Saugung anwendet
C. Das Bronchoskop beweglich lassen (ohne zu wedgen) um eine Saugung und eine Spülung mit Kochsalzlösung durchzuführen, und um die kontralaterale Lunge zu schützen
D. Einen Bolus mit Epinephrin vor der Biopsie anwenden
E. Boli mit kaltem Wasser anwenden, wenn eine Blutung auftritt

Antwort VI.22: A

Die Patient*innen in eine Schwerkraft abhängige Position zu bringen, ist allgemein akzeptiert und als routinemäßige präventive Maßnahme bei der Verhinderung Bronchoskopie assoziierter Blutungen akzeptiert, wenn eine Bronchoskopie bezogene Blutung auftritt. Diese Lage fördert die Gerinnselbildung und schützt die kontralateralen Atemwege. Jede der anderen Maßnahmen ist angebracht aber jede ist für sich kontrovers. Manche Expert*innen sprechen sich für ein Wedging aus, andere bevorzugen ein bewegliches Bronchoskop. Manche sprechen sich für eine Anspülung mit kaltem Wasser, andere sprechen sich für die Verwendung von Epinephrin vor der Biopsie aus. Natürlich schließt das eine das andere nicht aus. Die wichtigste Sache, wenn eine Blutung passiert, ist es die Patient*innen zu beruhigen, klare Anweisungen an die Assistenz zu geben, eine angemessene Oxygenierung zu erhalten, die kontralaterale Lungenseite zu beschützen, und eine Tamponade unter Verwendung von Saugung, des Bronchoskops, und Hilfsinstrument zu versuchen.

Frage VI.23: Während der Durchführung einer transbronchialen oder transcarinalen Nadelaspiration ist welche der folgenden Antwortmöglichkeiten am wichtigsten um die diagnostische Ausbeute zu erhöhen.

A. Mindestens 3-4 Blindversuche durchführen
B. Eine Zytopathologin am „Ort des Geschehens“ zu haben um jede probe unmittelbar zu beurteilen.
C. Die größte und festeste zu Verfügung stehende Nadel verwenden
D. Die Nadelbiopsie nach der bronchoalveolären Lavage oder den Biopsien durchführen

Antwort VI.23: **B**

Es hat sich gezeigt, dass die Nadelbiopsie die größte Ausbeute hat, wenn die Zytopatologin am Patentbett ist um festzustellen, ob die Proben repräsentativ. Das ist Standardpraxis geworrden und sollte in allen Institutionen gefördert werden, in denen bronchoskopische Nadelaspirationen durchgeführt werden. Die Nadelaspiration sollte vor jeder anderen bronchoskopischen Probegewinnnung durchgeführt werden um eine Kontamination und falsch positive Befunde zu vermeiden. Die festere, großlumigere, zweiteilige Histologienadel erscheint hilfreich in der Gewinnung transcarinaler Proben, aber ist oft schwieriger und manchmal unmöglich zu verwenden bei der Probegewinnung aus weiter distalen Atemwegen. Die meisten Untersucher haben gefunden, dass 3-4 Nadelaspirationen notwendig sind um eine Diagnose stellen zu können.

Frage VI.24: Welche der folgenden Aussagen über die Bronchoskopie induzierte Blutung ist korrekt

A. Normalerweise ist die Blutungsrisiko von mehr als 50 ml nach einer bronchoskopischen Lungenbiopsie bei etwa 1-2% aber wird mit bis zu 45% bei Patient*innen mit einer Urämie (Serumkreatinin > 2, Harnstoff > 25 mg/dl) angegeben.
B. Wenn die Blutung einmal gestoppt ist, sollte das Gerinnsel entfernt werden um sicher zu sein, dass keine aktive Blutung weiter distal stattfindet.
C. Alle Patient*innen, die sich einer Bronchoskopie unterziehen, sollten eine Bestimmung der Plättchenanzahl und des Gerinnungsprofils vor der Untersuchung erhalten
D. Die meisten Expert*innen sind sich darüber einig, dass sich Patient*innen mit einer Plättchenanzahl unter 50.000/mm3; einer Harnstoffkonzentration von 45 mg/dl, und einem Serumkreatinin von 3 sicher einer endobronchialen Biopsie unterziehen können.

Antwort VI.24: **A**

Das Risiko einer Blutung ist real, und mit Sicherheit erhöht bei Patient*innen mit Urämie, Plättchendysfunktion, Leberversagen (Bilirubin <1,5 mg/dl, alkalische Phosphatase > 110, GOT > 25) und bekannter Koagulopathie. Die routinemäßige Bestimmung der Plättchenanzahl und des Gerinnungsprofils ist angezeigt außer bei Patient*innen, bei denen die Anamnese und die körperliche Untersuchung ein potentielles Blutungsrisiko ergeben haben. Die Befunde umfassen eine Vorgeschichte mit Antikoagulation, bekannte Erkrankungen, die mit einer Plättchendysfunktion einhergehen, hereditäre Erkrankungen wie eine von Willebrand Erkrankung oder eine Hämophilie, Medikamente wie Cotrim, Thiazide, Erkrankungen, die mit einer reduzierten Plättchenfunktion assoziiiter sind, wie Leuukämie, Myelome, Lymphome, und sekundäre Plättchenzerstörung durch immun (ITP, Medikamente, systemischer Lupus) oder nichtimmunvermittelte (disseminierte intravasale Gerinnung, Verbrennungen, Trauma, TTP) Erkrankungen.
Obwohl die genaue „Anzahl“ bezüglich des Blutungsrisikos nicht genau untersucht sind, ist es vertretbar auf eine Biopsie bei Patient*innen mit einer erhöhten Harnstoff- (>45) oder Kreatininkonzentration (>3) zu verzichten, und Biopsie nur durchzuführen, wenn es absolut notwendig ist in dem Falle, dass die Plättchenanzahl sich unter 50.000 mm^3 befindet.
Die Inspektion und die bronchoalveoläre Lavage ist bei solchen Patient*innen nichtdestotrotz sicher. Sollte eine Blutung auftreten auftreten, ist sie normalerweise einfach zu kontrollieren. Frische Blutgerinnsel sollten bei solchen Patient*innen nicht entfernt werden, selbst wenn sie die distalen Lappen- und Segmentbronchien verschließen. Ein gut bekannter Ausdruck „belasse den Thrombus“. Eine Bronchoskopie kann sich am nächsten Tag durchgeführt werden um den Thrombus zu entfernen, wenn eine symptomatische Verschlechterung eintritt oder das radiologische Nachweis einer Atelektase besteht.

Antwort VI.25: Eine 45 Jahre alte Frau mit Brustkrebs vor 15 Jahren in der Vorgeschichte wandert und campt häufig im Wüstental östlich von San Diego, Kalifornien. Ihr Hund begleitet sie immer während der Campingausflüge. Er war kürzlich sehr krank aber hat sich nach der Einnahme von Antibiotika und Itraconazol wieder erholt. Nun ist die Frau fiebrig und hat einen erythematösen Hautausschlag an ihren Unterarmen und den Beinen. Der Hauttest für Tuberkulose zeigt keine Reaktion und sie wird negativ auf Mumps und Candida getestet. Feinblasige Rasselgeräusche werden bei der Auskultation über beiden Lungen basal wahrgenommen. Der Röntgen-Thorax zeigt bilaterale pulmonale Infiltrate mit größter Ausprägung in den unteren und mittleren Lungenabschnitten. Wegen persistierendem Fieber und pulmonalen Symptomen trotz dreitägiger Bettruhe und intravenöser Antibiotikagabe iwrd sie einer flexiblen Bronchoskopie mit Lavage und bronchoskopischer Lungenbiopsie zugeführt. Die histopathologischen Ergebnisse sind in der unteren Abbildung dargestellt. Welche der folgenden bronchoskopischen Befunde erhöht Ihre Gewissheit bezüglich der Diagnose einer akuten Infektion mit Coccidiomycosis?

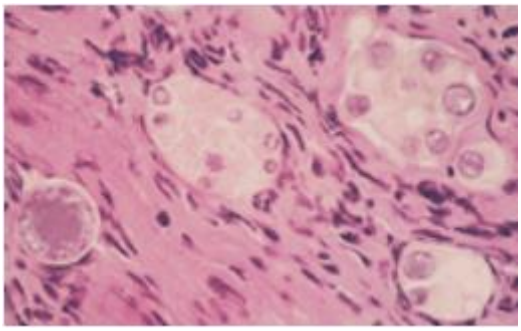

A. Circumferentielle Einengung des rechten Unterlappenbronchus mit mukosaler Granularität und einer feste, erhabenen polypoiden endobronchialen Auffälligkeit
B. Substantielle fokale Einengung des rechten Mittellappenbronchus mit kompplettter bronchialer Obstruktion durch einen glänzenden glattberandete Raumforderung und umgebendem Erythem
C. Weiches weißliches Sekret mit umgebendem ödem der Bronchialschleimhautt und Erythem innerhalb des rechtenn Unuterlappenbronchus

Antwort VI.25: **C**

Coccidiomycosis immitis ist ein dimorpher Pilz, der leicht in die Luft gelangt und aspiriert werden kann, wenn Boden- oder Bauarbeiten in einer halbdürren Region mit einer kurzen aber intensiven Regensaison gefolgt von trockenem Wetter stattfinden. Diese Verhältnisse kommen in Teilen Kaliforniens, Mexikos und Zentral sowie Südamerika auf. Obwohl die meisten Infektion asymptomatisch verlaufen, treten die Zeichen der Lungenerkrankung erst 1-3 Wochen nach der Inhalation auf. Patient*innen stellen sich mit Husten, Fieber, pleuritischen Bristschmerzen, Myalgien, und gelegentlichem erythematösem Ausschlag, Erythema nodosum oder Erythema multiforme vor. Eine Reaktivierung kann selbst viele Jahre nachdem Reisende die endemische Region verlassen haben auf. Hauttests werden innerhalb von 4 Wochen nach der Exposition positiv, und bleiben in der Regel ein Leben lang positiv. Eine ansteigende IgG Komplement Immunfixation (welche für bis zu 8 Wochen positiv nach der Exposition bleibt) können eine Zeichen einer progressiven oder reaktivierten Erkrankung sein.

Die bronchoskopischen Befunde sindd unspezifisch, und können jenen von Neoplasien ähneln, obwohl endobronchiale Polypen und Noduli normalerweise nicht zu beobachten sind. Umfangreiche und tiefe Biopsiegewinnung von auffällig erscheinender Mukosa sind oftmals notwendig für die Diaggnose. Pilze sind große Kugeln mit doppeelt lichtbrechenden Wänden und zahlreichen Endossporen. Die Ausbeute einer BAL und einer BLB ist grösser bei Patient*innen mit pulmonalen Infiltraten als bei solchen mit pulmonalen Noduli.

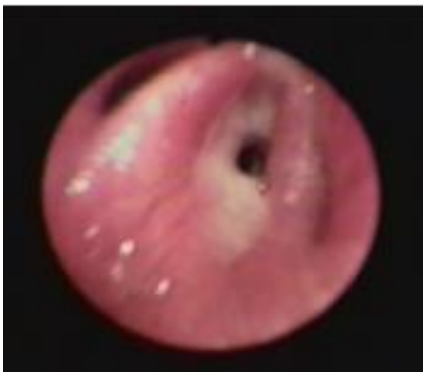

Weißliches Sekret mit einem Erythem und Ödem der

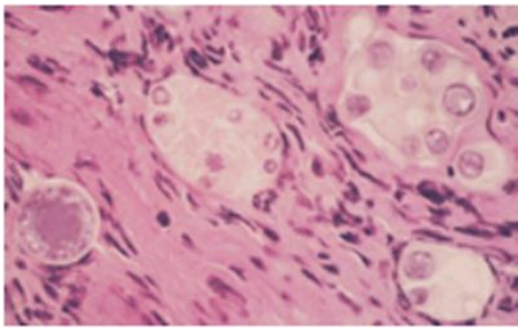

Frage VI.26: Eine tracheale Vergrösserung ist gemeinhin mit den folgenden Antwortmöglichkeiten assoziiert **bis auf**

A. Ehlers-Danlos-Syndrom
B. Mounier-Kuhn-Syndrom
C. Ataxia-teleangiectatsia
D. Chronsisch obstrukive Lungenerkrankung
E. Tuberkulose

Antwort VI.26 **E**

Eine fokale segmentale Striktur wird häufig bei Patient*innen mit einer positiven Vorgeschichte bezüglich Tuberkulose gefunden. Manche Patient*innen können auch eine Tracheobronchomegalie haben, wahrscheinlich aufgrund von Traktionen und Vernarbungen zwischen den Lunge, der Trachea, dem Mediastinum, der Pleura parietalis. Dieser befund ist offensichtlich relativ selten. Eine diffuse Tracheobronchomegalie ist bei jeder der anderen genannten Erkrankung zu finden. Eine Malazie kann oder kann nicht von einer trachealen Dilatation begleitet werden.
Bei manchen Patient*innen wird eine dynamische Bronchoskopie instabile Atemwege zeigen. Das Mounier-Kuhn-Syndrom besteht aus einer diffusen Dilatation, die die gesamte Trachea betrifft. Ein ineffizienter Hustenstoß, festsitendes Sekret, und rezidivierende Bronchopneumonie, Bronchiektasie und Emphysem entstehen durch diese Anomalie. Die Lungen sind normalerweise überbläht. Die Patient*innen mit Ehlers-Danlos-Syndrom zeigen auch rezidivierende Gelenksdislokationen, Hyopermobilität, und eine Divertikulose des Darms. Eine Atexia teleanietctasia bestht aus einer progressiven Telangiektasie der Haut und cerebellärer Ataxie.
Manche Patient*innen mit COPD, wie auch jene mit zysstischer Firbose können eine Tracheomegalie als Ergebnis der chronischen Entzündung und der degenerativen Veränderungen der elastischen Fasern der Pars membranosa erworben, was eine Malazie und instabile Atemwege zu Folge hat.

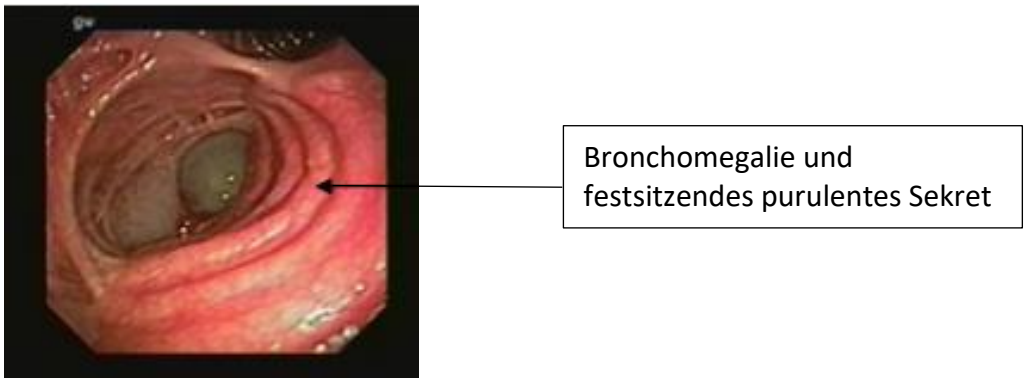

Frage VI.27: Welche der folgenden Antwortmöglichkeiten ist am schwierigsten zu vermeiden trotzangemessener und wiederholter Fortbildung der Bronchoskopierenden und der Assistierenden.

A. Eine unangemessene Handhabung der transbronchialen Nadel
B. Eine Passage der Bronchoskopiezange unter Anwendung von Gewalt durch ein flektiertes oder überdehntes distales Ende des flexiblen Bronchoskops
C. Eine Flexion oder Biegung des Bronchoskops im Bereich des Schafts unter Anwendung von Gewalt
D. Ausschlagen der Zähne, oder der Schubladen, der Türen, oder der Räder eines Untersuchungswagen
E. Wiederholtes Anschlagen des distalen Endes des Bronchoskops an die Seite des Untersuchungswagens oder die Bettgitter

Antwort VI.27: **E**

Eine gute Schulung bezüglich des Gebrauchs und falschen Gebrauchs eines flexiblen Bronchoskops ist ogligatorisch! Wenn es beschädigt wird, werden die meisten Bronchoskops zum Hersteller oder einer Drittpartei zur Reparatur geschickt. Teile werden rechtszeitig ersetzt aber diese sind sehr kostenintensiv. Reparaturen der flexiblen Fiberoptik und des Videobronchoskops kosten normalerweise tausende Dollar, und können schnell das Budget der Endoskopabteilung aufbrauchen. Um eine Beschädigung des Arbeitskanals eines Bronchoskops zu verhindern, sollten alle transbronchialen Nadelbbiopsien richtig gehandhabt werden. Keine Nadel sollte eingeführt oder entfernt werden, wenn ihre scharfe Spitze sichtbar ist und über die Schutzhülle hervorsteht. Instrumente sollten nicht mit Gewalt durch das flexible Bronchoskop eingeführt werden, wenn das distale Ende im rechten Winkel anguliert ist. Das Einführungsstück des Bronchoskops sollte niemals mit Gealt zwischen den Finger gedreht werden, und natürlich, sollte immer ein Beissschutz verwendet werden, wenn das Bronchoskop oral eingeführt wird. Während der Untersuchung sollten alle Schubladen des Untersuchungswagens geschlossen sein um sicher zu gehen, dass das Einführungsstück des Bronchoskops nicht im Inneren gefangen bleiben. Jedes dieser „Missgeschicke“ kann und solllte vermieden werden! Es ist dennoch schwierig ein gelegentliches Anschlagen des Bronchoskops an die Seitbegrenzung des Betts oder des Untersuchungswagens zu vermeiden. Wenn dies auftritt, kann es hilfreich sein die Person, welche dass Bronchoskop bedient, daran zu erinnern, dass der Einkaufspreis eines Bronchoskops höher liegen kann als der Preis des Autos, das sie fahren… und die Reparaturkosten wahrscheinlich über den Versicherungsprämien liegen!

Frage VI.28: Jede der folgenden Aussagen über Patient*innen mit einliegenden Atemwegsstents sind richtig, **außer**

A. Stent bezogene Komplikationen sind weniger häufig bei Patient*innen mit Krebs als bei Patient*innen mit benigner Erkrankung
B. Fluss-Volumenkurven und die Spriomettrie sind angezeigt um eine kklinische und symptomatische Besserung nach einer Atemwegsstentimplnatation zu dokumentieren
C. Wegen des Risikos einer Wanderung oder Obstruktion empfehlen viele Expert*innen eine kontrollweise Bronchoskopie während der ersten drei Monaten nach der Stentimplantion
D. Festsitzendes Sekret wird häufig innehrlab von einliegenden Stents während der Follow-up-Bronchoskopie bemerkt, aber eine aktive Infektion ist oft nicht vorhanden und Antibiotika werden nicht benötigt.

Antwort VI.28 **B**

Eine symptomatische Besserung nach einem Stenting tritt bei den meisten Patient*innen auf und macht sich normalerweise klinisch bemerkbar. Eine Lungenfunktion zur Kontrolle ist daher nicht notwendig, es sei denn man führt eine Forschungsstudie durch. Die Kontrollbronchoskopie bleibt ein kontroverses Thema. Es ist unklar, ob Patient*innen mit einliegenden Stents sich regelhaft einer flexiblen Bronchoskopie unterziehen sollten, oder ob die Bronchoskopie nur beim Vorkommen einer neuen oder zunehmenden Symptomatik, die verdächtig auf eine Stent bezogene Komplikation ist, durchgeführt werden sollte.
Symptome umfassen Husten, respiratorische Probleme, Hämoptysen, radiologisch festzustellende Atelektasen oder fokale pulmonale Infiltrate, Heiserkeit, Stimmverlust, und reduzierte Belastbarkeit. Obwohl festsitzendes Sekret und potentiell pathogene Organismen selten während Follow-up-Bronchoskopien bemerkt werden, sind Stent bezogene Infektionen selten und Antibiotika eher selten indiziert.

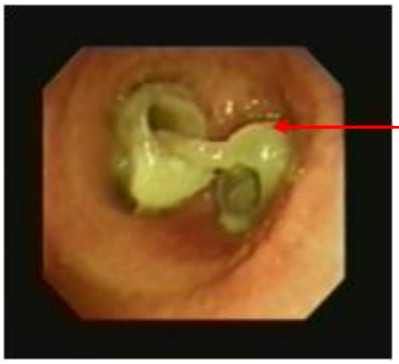

Zähes Sekret verschließt den Silikonstent im linken und rechten Hauptbronchus teilweise

Frage VI.29: Welche der folgenden bekannten Komplikationen einer bronchoskopischen Nadelaspiration kann vermiden werden, wenn eine angemessene Technik verwendet wurde.

A. Hemomediastinum
B. Pneumothorax
C. Bronchiale Hämorrhagie
D. Fraktur des Nadelkatheters
E. Bakterielle Perikarditis

Antwort VI.29: **D**

Durch gute Technik, Training, und Praxis sollte ein Bruch der Nadel des Katheters während der Verwendung vermieden werden. Zudem wird eine angemessene Technik verhindern, dass der Arbeitskanal des Bronchoskops durch die vorgeschobene Nadel verletzt wird. Die Nadel sollte nie entfernt oder in das Bronchoskop eingeführt werden ohne zuerst sicher zu stellen, dass die Nadel gut im Katheter platziert ist. Andere Komplikationen einer Nadelaspiration als die oben aufgelisteten treten selten auf und sind wahrscheinlich nicht vermeidbar. Ein signifikantes Bluten nach einer Nadelaspiration tritt selten auf, selbst wenn eine Gefäßpunktion durch den Erhalt von Blut in der Spritze oder dem Katheter während der Saugung bestätigt wird.

Frage VI.30: Bezüglich der transbronchialen Nadelaspiration, ist welche der folgenden Antworten mit dem größten Risiko einer Beschädigung des flexiblen Bronchoskops verbunden

A. Stoßendes Vorgehen bei der Nadelaspiration
B. Rucksack Methode der Nadelaspiration
C. Kappe gegen die Wand Methode der Nadelaspiration
D. Verwendung einer nicht zurückziehbaren Nadel
E. Husten Methode zur Nadelaspiration

Antwort VI.30: **D**

Verwendung einer nicht zurückziehbaren Nadel oder einer Nadel mit Katheter, die beschädigt wurden, so dass die Nadel nicht zurück in den Katheter gezogen werden kann, wird am wahrscheinlichsten den Arbeitskanal des flexiblen Bronchoskops beschädigen. Die anderen Methoden sind alle nützlich um durch die Atemwegswand zu gelangen. Während sie das Bronchoskop so gerade wie möglich halten, und das distale Ende in Neutralposition bewegen, werden die zurückgezogene Nadel mit Katheter weiter durch den Arbeitskanal des Bronchoskops geschoben. Die Nadel wird vorgeschoben und an der richtigen Stelle platziert, nachdem das Metallhütchen sichtbar wird hinter der Spitze des Bronchoskops. Der Katheter wird zurückgezogen und das Bronchoskop bis zur Zielregion vorgeschoben.
Mit dem „stoßenden Vorgehen“, die Nadel wird durch den Knorpelzwischenraum gestoßen, indem man einen schnellen festen Stoß auf den Katheter ausübt, während man das Bronchoskop an der Nase oder dem Mund hält.
Bei der „Kappenmethode“ wird die Nadel so zurückgezogen, dass das distale Ende (Metallkappe) des Katheters in direktem Kontakt mit der Atemwegswand steht, und festgehalten wird, während die Nadel aus dem Katheter und in die Atemwegswand gedrückt wird.
Bei der „Rucksack Methode“ wird der Katheter gegen das proximale Ende des Instrumentenkanal fixiert (indem man entweder den Zeigefinger oder mit Hilfe einer Assistenz).
Das wird gemacht, nachdem die Nadel vorgeschoben und in der Position am Zielort fixiert wurde. Das Bronchoskop und die Nadel mit Katheter werden dann gemeinsam vorgeschoben, bis die gesamt Nadel die Atemwegswand durchdringt.
Bei der „Hustenmethode“ verwenden die Bronchoskopierenden zuerst die Rucksack oder die stoßende Methode. Die Nadel wird direkt gegen die Zielregion platziert und die Patient*innen gebeten zu husten. Der Husten befördert die Nadel dann durch die Atemwegswand. Befindet sich die Nadel im Ziel, sollte sie nach vorne und zurück bewegt werden, während die Saugung aufrecht erhalten wird um ein Zerreißen der Zellen zu verhindern. Die Saugung wird dann abgestellt, die Spitze des Bronchoskops wird wenn notwendig begradigt, die Nadel wird aus dem Ziel entfernt, in den Katheter zurückgezogen und die Nadel mit Katheter aus der Zange entfernt.

Frage VI.31: Nachdem Sie eine transbronchiale Nadelaspiration durchgeführt haben, kann die Nadel nicht aus dem Katheter entfernt werden. Sie sollten

A. Ziehen Sie die Nadel komplett in den Arbeitskanal des Bronchoskops um sie entfernen.
B. Begradigen Sie das Bronchoskop. Entfernen Sie dann die Nadel und das flexible Bronchoskop gleichzeitig während Sie es in der Mitte der Atemwege halten aber ohne die Nadel zurück in den Arbeitskanal des Bronchoskops zu schieben.
C. Begradigen Sie das Bronchoskop. Ziehen Sie die Nadel in den Arbeitskanal, sodass nur die Spitze der Andel hinter dem Ende des Bronchoskop sichtbar wird, Entfernen Sie dann die Nadel und das flexible Bronchoskop gleichzeitig, während Sie es in der Mitte des Atemwegslumens halten.
D. Begradigen Sie das Bronchoskop. Ziehen Sie dann die Nadel in den Arbeitskanal um es zu entfernen.

Antwort VI.31: **C**

Es ist am sichersten das Bronchoskop zu begradigen, und während Sie die Nadel in der Sicht behalten, die Nadel und den Katheter herausnehmen. Indem Sie das Bronchoskop und die Nadelspitze in der Mitte der Atemwege behalten, besteht kein Risiko für die Verletzung der Atemwegsmukosa. Die einzige Gefahr besteht darin an der pharygealen oder nasalen Mukosa zu kratzen. Das Risiko ist minimal, wenn das Bronchoskop „gerade“ und ohne distale Flexion oder Extension ist, und wenn der kleine Anteil der distalen Spitze sich hinter dem distalen Ende des Bronchoskops befindet.

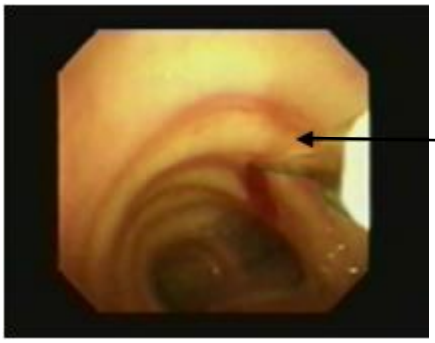

Mukosales Trauma durch das Bronchoskop, das während der Entfernung nicht in der Mittellinie

Frage VI.32: Eine bronchoskopische Lungenbiopsie des rechten Unterlappens unter Verwendung eines diagnostischen flexiblen fiberoptisxchen Bronchoskop hatte eine moderate Blutung zur Folge, die Sie nicht in der Lage sind durch eine Spülung mit Kochsalz und Saugung zu stillen. Der erwachsene männliche Patient hat keine respiratorischen Beschwerden. Er bleibt wach und atmet ruhig. Sie bitten um eine arterielle Embolektomie mittels Ballonkatheter. Ihre Assistenz, nach zwei Minuten des Suchens durch die Kabinen in ihrem Behandlungsraum, kehrt auf Ihre Seite mit mehreren verschiedenen Kathetern in der Hand zurück, und fragt Sie welche Kathetergröße Sie möchten. Sie bitten um

A. Einen 3 fr. Katheter
B. Einen 5 French Katheter
C. Einen 7 French Katheter
D. Einen 8 French Katheter
E. Einen Endotrachealtubus stattdessen und führen eine kontrollierte Intubation des rechten Hauptbronchus durch

Antwort VI.32: B

Ein 5 French Katheter ist 1,5 mm breit und sollte leicht durch den Arbeitskanal eines diagnostischen flexiblen Bronchoskops oder Videobronchoskops passen. Er würde einen entblockten Ballon, der 6F (18 mm) misst, und einen geblockten Ballon in einer Größe von 10 mm haben. Eine Vielzahl an Ballonkathetern sollten bei Ihrer Untersuchung in Ihrem Untersuchungswagen vorhanden sein. Nur diese Instrumente, mit denen Sie vertraut sind und mit denen Sie geübt sind, sollten darin enthalten sein. Sie und Ihre Assistenz sollten die äußeren Durchmesser und die Maβe des Arbeitskanals aller flexiblen Bronchoskope kennen. Die Maβe sollten auf Ihrem Untersuchungswagen aufgeschrieben sein für den Fall, dass Sie diese vergessen oder dass Sie eine unerfahrene Assistenz haben sollten. Der Arbeitskanal kann unterschiedlich sein in Abhängigkeit von dem Bronchoskop, das Sie verwenden. Während dies geschrieben wird, haben die meisten Videobronchoskope einen äußeren Durchmesser von entweder 4,9 mmm oder 6,0 mm und Sie sind 60 cm lang. Flexible fiberoptische Bronchoskope haben einen äußeren Durchmesser von 4,0 mmm und 6,0 mm, und sind 55 cm lang. Der Durchmesser des Arbeitskanals eines fiberoptischen oder Videobronchoskops sind 2,2 mm oder 2,8 mm. Erinnern Sie sich daran, dass eine Intubation nur dann angezeigt ist, wenn die Blutung nicht kontrolliert werden kann.



Frage VI.33: Ein Patient mit subcarinaler Lymphadenopathie unterzieht sich einer flexiblen Bronchoskopie und transcarinalen Nadelaspiration. Die Zytopathologin ist vor Ort um Sie darüber zu informieren, dass der erste Versuch (in der unteren Abbildung dargestellt) kein Material enthält. Der zweite Versuch könnte gemacht werden

A. 3-5 mm unter jeder Seite der Carina in eine infero-mediale Richtung
B. Einen Knorpelzwischenraum höher und mehr nach anterior ausgerichtet
C. Zwei Knorpelzwishenräume oberhalb und in eine anterolaterale Richtung

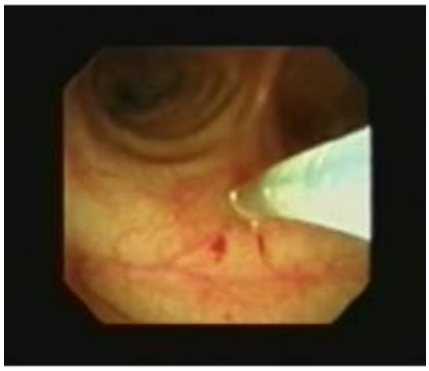

Antwort VI.33 **A**

Subcarinale Lymphknoten (IASLC Station 7, Wang bronchoskopische Station 1 und 2) können mit einer Nadel, die direkt durch die Hauptcarina in eine inferiore Richtung geht, oder durch das Einführen einer Nadel 3-4 mm unterhalb jeder Seite der Carina, mit der Nadel nach inferior und medial gerichtet. Wenn die Nadel mehr nach superior, anterior und lateral (Antwort C) gerichtet wäre, würde der rechte paratracheale Lymphknoten punktiert werden. Falls die Nadel mehr nach superior und anterior ausgerichtet wäre (Antwort B) würde der anteriore carinale Lymphknoten biopsiert werden. Wenn die Nadel mehr nach posterior ausgerichtet wäre, könnte der posteriore carinale Lymphknoten biopsiert werden. (aber damit riskiert man einen Pneumothorax zu verursachen aufgrund der Nähe zum azygoösophagelaen Rezessus).

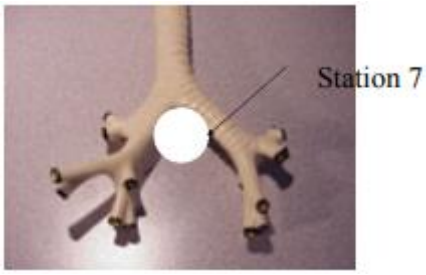

Zweiter

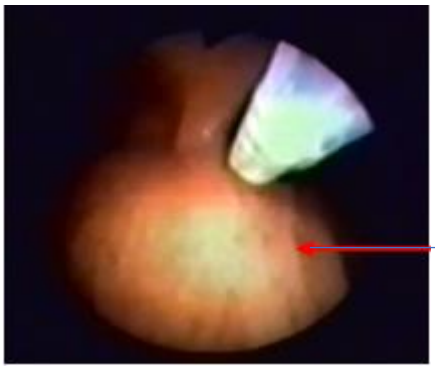

Probegewinnung eines posterioren carinalen Lymphknotens (Wang Station

Frage VI.34: Die flexible Bronchoskopie mit transbronchialer Nadelaspiration des linken Unterlappens wird bei einem 33 Jahr alten Patienten mit AIDS durchgeführt. Nach der Untersuchung, bemerkt der Techniker, dass der Leak-Test positiv ist. Ein Luftleck wird an der Oberfläche des flexiblen Bronchoskops bemerkt. Er fragt sie nach Ihren Anweisungen. Sie Sollten ihm sagen folgendes zu tun

A. Desinfizieren des Bronchoskops mit einem Glutaraldehyd bevor dem Einpacken und Einsenden zur Reparatur
B. Reinigen Sie lediglich den Arbeitskanal mit warmen Wasser und Detergenzien, packen Sie dann das Bronchoskop und schicken es an den Hersteller zur Reparatur
C. Reinigen Sie das Bronchoskop überhaupt nicht. Legen Sie das Bronchoskop in einen Biomüllsack. Packen Sie das Bronchoskop und schicken Sie es zum Hersteller mit der Notiz, die die Umstände der Beschädigung des Bronchoskops erklärt.
D. Fahren Sie mit der manuellen Reinigung des Bronchoskops und allen Innenkanälen fort, indem Sie nur warmes Wasser und Detergenzien verwenden, packen Sie es dann in einen Biomüllsack und schicken Sie es dem Hersteller zu zur Reparatur

Antwort VI.34: **C**

Bronchoskope sollten nicht in eine Flüssigkeit eingetaucht werden bis nicht ein Leak-Test gemacht wurde. Wenn der Test positiv ist, riskiert man durch das Hineinfließen von Wasser oder Flüssigkeit ernste und kostenintensiven Schäden am Bronchoskop. Das Bronchoskop wird rausgeschickt werden müssen zur Reparatur. Universelle Vorsicht sollte routinemäßig geboten sein um die Übertragung von Infektionen zu verhindern. Die bei dem Patienten bekannte AIDS Infektion ist daher irrelevant.

Frage VI.35: Welche der folgenden „Ausspruch“ ist am geeignetsten für eine bronchoskopische Lungenbiopsie

A. Bleiben Sie in der Mittellinie
B. Sanftheit ist eine Tugend
C. Ein/e Bronchoskopierende sollte ein Auge auf die Fingerspitzen haben
D. Geben Sie niemals auf
E. Spüren Sie die Wand

Antwort VI.35: **C**

Der Ausspruch, eigentlich Chevalier Jackson zugesprochen, dem bekannten Otolaryngologisten und Lehrenden aus Philadelphia, legt auch nahe, dass man den maximalen Abstand, mit dem die Zange in den peripheren Bronchus vorschieben kann „fühlen“ muss, bevor man sie öffnet und repräsentatives Lungengewebe entnimmt, jedoch ohne einen Pneumothorax zu verursachen. Eine bronchoskopische Lungenbiopsie ist einfacher, wenn man eine fluoroskopische Führung verwendet, aber der Ausspruch „Augen auf die Fingerspitzen“ gilt immer noch.
Natürlich würde der Ausspruch „Sanftheit ist eine Tugend“ auch korrekt sein, weil die meisten Expert*innen sich dafür aussprechen, dass Biopsieentnahme sanft durchgeführt werden sollte als dass man die Probe mit Gewalt aus der Atemwegsschleimhaut oder dem Lungenparenchym reißt. Eine Technik ist es die Zange unter fluoroskopischer Führung in einen peripheren Bronchus einzuführen. Die Zange schaut man an, während man sie bis zu einem Abstand von ein bis zwei cm von der Brustwand entfernt vorgeschoben hat. Immer noch unter fluoroskkopsicher Kontrolle, wird die Zange 2 bis 3 cm herausgezogen, geöffnet und einmal um 1 bis 2 cm vorgeschoben. Die Zange wird geschlossen und sanft entfernt. Wenn die Patient*innen Schmerz an einem Zeitpunkt der Untersuchung empfindet, heißt das normalerweise, dass die Zange zu weit vorgeschoben wurde. Sie sollte zurückgezogen werden, und die Untersuchung erneut gemacht werden und dabei Acht gegben werden, dass die Zange nicht zu weit vorgeschoben werden sollte. Daher gilt „Sanftheit ist eine Tugend“ auch für die Beziehung zwischen Bronchoskopierenden und Patient*innen.
Der Ausspruch „Gebe niemals auf“ war das Lebensmotto von Shigeto Ikeda, dem berühmten japanischen Bronchoskopeur, der die flexible Bronchoskopie in den 1960er Jahren der Welt vorstellte. Ikeda widmete sein Leben anschließend den technischen Innovationen und der Wissenschaft der Bronchology. Er gründete auch die World Association for Bronchology, eine Organisation, die heute immer noch aktiv ist.

Frage VI.36: Jede der folgenden Beschreibungen der Anatomie von anatomischen Varianten des linken Bronchialsystems sind korrekt, **<u>bis auf</u>**

A. Die Aufteilung des linken Oberlappenbronchus, normalerweise eine zweigeteilte Erscheinung, hat manchmal eine Dreiteilung, teilt sich in drei getrennte Äste statt in zwei auf
B. Die zweigeteilte Erscheinung des linken Oberlappenbronchus ist durch eine Fehlplatzierung des apikoposterioren Bronchus zu einem getrennten Ursprung während der Embryonalentwicklung verursacht
C. Die posterioren, lateralen und anterioren Unterlappenbronchien des linken Unterlappens spiegeln häufig die anatomische Erscheinung der Segmentbronchien des rechten Unterlappensegments wider, bis auf die häufige Abwesenheit eines medialen Unterlappenbronchus links
D. Gleich häufig wie die Dreiteilung der linken Unterlappenbronchien ist die Zweiteilung, die zwei basale Hauptzweige abgibt, von denen jede sich sofort wieder teilt

Antwort VI.36: **B**

Die Variante einer Zweiteilung ist tatsächlich durch eine Fehlplatzierung des anterioren Segmentbronchus zu einem getrennten Ursprung während der Embryonalentwicklung verursacht. Das verursacht eine Aufteilung in ein appiko-posteriores (LB und 2) und einen anterioren (LB 3) Bronchus. Der linke Unterlappenbronchus hat häufig 4 basale Bronchi (LB 6,8,9 und 10), weil der mediale basale Bronchus (LB7) oft nicht angelegt ist. Wenn eine Zweiteilung der linken Unterlappenbronchien auftritt, geht der am weitesten anteriore Ast geöhnlich in einen medialen und anterioren Unterlappenbronchus, während das am weitesten posteriore Segment in einen postioren und lateralen Bronchus übergeht.

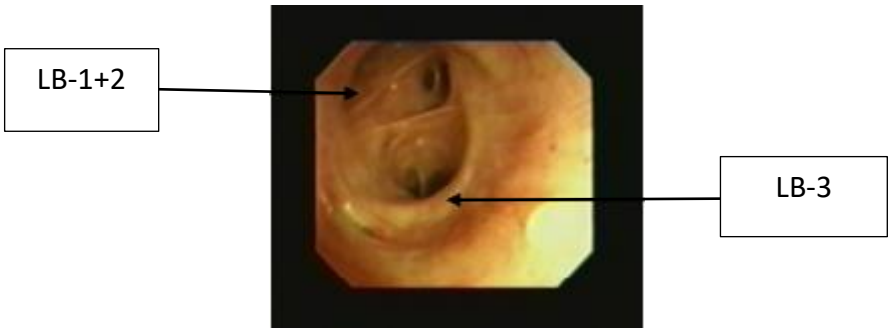

Notizen

Glückwunsch

Sie haben nun Ihr Studium von The Essential Flexible Bronchoscopist© beendet.

Sie können nun die Post-Tests für jedes Modul absolvieren. Der folgende Abschnitt enthält einen Ausdruck aller sechs Post-Tests und Ihre entsprechenden Antworten.

Die Post-Tests sind multiple-choice Fragen, es gibt eine BESTE Antwort. Bitte erinnern Sie sich, dass viele Programme 70% richtige Antworten als Bestehensgrenze festlegen, sollte ein Score von 100% das „Ziel“ sein.

Bitte schicken Sie uns Ihre Meinung bezüglich der Unterrichtsmaterialien des Bronchoscopy Education Projekts, indem Sie ihre nationale Gesellschaft für Bronchologie oder uns per Email unter www.bronchoscopy.org kontaktieren.

BRONCHOSCOPY INTERNATIONAL™

Essential Flexible Bronchoscopist©

Post-tests

Die Post-Tests sind multiple-choice Fragen, es gibt eine BESTE Antwort.

Bitte erinnern Sie sich, dass viele Programme 70% richtige Antworten als Bestehensgrenze festlegen, sollte ein Score von 100% das „Ziel“ sein.

Eine Benotung von jedem Post-Test ist wünschenswert und sollte auf der Bronchoscopy Education Project program completion checklist vermerkt werden.

The Essential Flexible Bronchoscopy besthet aus sechs Modulen, jedes mit einer modulspezifischen kompetenzorientierten Liste an Lernzielen. Es gibt eine Gesamtzahl von 186 Multiple Choice Fragen. Diese sind online in verschiedenen Sprachen einsehbar (www.Bronchoscopy.org und www.essential-bronchoscopy.org). Die Inhalte beziehen sich auf wichtige Themen, die in traditionellen Lehrbüchern der Bronchoskopie enthalte sind, einschließlich Anatomie und Erkrankungen der Atemwege, Patientenvorbereitung, Indikationen, Kontraindikationen, Komplikationen, Techniken, Trachealstenosen und andere Atemwegserkrankungen benigner Ätiologie, Anästhesie und leichte Sedierung, Medikation, Einwilligungserklärungen, Sicherheitsaspekte, Instrumentenaufbereitung, Geschichte der Bronchoskopie, bronchoalveoläre Lavage, endobronchiale Biopsie, Anspülung, Bürstung, konventionelle transbronchiale Nadelaspiration, bronchoskopische Nadelaspiration, und Grundlagen der interventionellen Bronchoskopie.

Jede der zehn Post-test Fragen wird am besten vor der Bearbeitung des nächsten Moduls bearbeitet. Keine dieser Fragen ist als schwer zu beantwortender Test, sondern vielmehr als leicht zu beantwortende kontinuierliche Selbstlernerfahrung gedacht, die helfen soll den fortschreitenden Wissenserwerb zu dokumentieren, der für die Durchführung einer sicheren und kompetenten Bronchoskopie gebraucht wird. Viele der Fragen/Antworten-Paare von The Essential Flexible Flexible Bronchoscopist©, die verwendet wurden um eine valide Testung des bronchoskopischen Wissens zu ermöglichen, wurden in peer-reviewed Literatur publiziert. Andere Fragen werden während didaktischer Vorlesungen oder als Teil von Pretest-Posttest Abfragungen bei regionalen Treffen durchgeführt als Teil von Bronchoscopy International inspirierten Traningsveranstaltungen. Die Leserschaft wird dazu ermutigt diese Fragen NACH dem Lesen jeden entsprechenden Moduls zu beantworten. Ein Ehrsystem wird bezüglich des Anschauens der Antworten zu den Fragen dieser Post-Tests auf den folgenden Seiten vorgeschlagen.

§

The Essential Flexible Bronchoscopist© Module I Post-Test Fragen

Frage 1: Eine weitere wichtige Person in der Geschichte der Unterrichtung und Praxis der Bronchoskopie neben Shigeto Ikeda und Gustav Kilian ist

A. Sir William Osler
B. *Chevalier* Jackson
C. Laennec
D. William Harvey

Frage 2: Was ist bei allen Patient *innen vor der Durchführung einer Bronchoskopie erforderlich?

A. Gerinnungsprofil
B. Klinische Chemie, insbesondere Hrnstoff und Kreatinin
C. Elektrocardiogram
D. Anamnese der Allergien und Medikation

Frage 3: In welchen der beschriebenen Setting hat eine flexible Bronchoskopie den größten Wert?

A. Patientin mit Hämoptysen und einem nicht einzuordnenden Röntgen-Thorax
B. Patient mit Raucheranamnese, Husten, Gewichtsverlust, Raumfoderung der Lungen im Röntgen-Thorax
C. Patientin mit peripheren pulmonalen Noduli mit weniger als 1 cm Durchmesser
D. vor der Thorakocentese bei einem Patienten mit vermutetem malignem Pleuraerguss

Frage 4: Seznarien, in denen ein Atemwegsmanagement schwierig sein könnte und bei denen eine bronchoskopische Assistenz folgen, schließt jede der folgenden Antwortmöglichkeiten ein, außer?

A. Eine 18 Jahre alte männliche Person mit Status asthmaticus und verändertem neurologischem Status, der gerade beim Abendessen erbrochen hat
B. Eine 30 Jahre shcwangere übergewichtige Frau mit drittgradigen Gesichtsverbrennungen
C. Zahnloser Mann unter cardiopulmonaler Reanimation
D. Älteres Trauma Opfer mit einer Halskrause

Frage 5: In Bezug auf die Handhabung des flexiblen Bronchoskops ist welche der folgenden unten genannten Techniken korrekt?

A. Das Bronchoskop während der Untersuchung von der linken in die rechte Hand bewegen
B. Das Bronchoskop während der Untersuchung solange wie möglich in der Mitte des Atemwegslumens halten
C. Drehen des Bronchoskops am Einführungspunkt am Mund oder den Nasenlöchern um es in den Oberlappenbronchus einzuführen
D. Den Daumen nach unten bewegen um das distale Ende des Einführungsstücks zu flektieren

Frage 6: Welche der folgenden Aussagen bezüglich der Lokalanästhesie ist falsch?

A. Lidocain and Bupivicain sind beide Ester
B. Amide, wie Mepivacain, und auch andere Ester, wie Tetracain können ein Larynxödem auslösen
C. Die bilaterale nasale Applikation von Anästhetika verursacht eine partielle posteriore phyaryngeale Anästhesie durch die Beeinträchtigung der sphenopalatinen Nervenfasern
D. Die Applikation von Lidocain mit Epinephrin kann eine Schwellung der nasalen mukosalen Memran verursachen
E. Viele Nebenwirkungen topischer Anästhetika sind dosisabhängig, aber die Anaphylaxie nicht

Frage 7: Welche der folgenden Aussagen über die obere Atemwegsanatomie ist nicht korrekt?

A. Bei Erwachsenen ist die Glottisöffnung (auch Rima glottides genannt) enger als das Cricoid
B. Eine Omega Epiglottis ist elongiert, kurviert und bei Erwachsenen ebenso zu beobachten wie bei Kindern
C. Die Aryknorpel liegen superior den Cartilago corniculates an der posterioren Kommissur des Larynx
D. Die Querschnittsfläche der Trachea von Erwachsenen, üblicherweise etwa 2,8 cm^2 messend, nimmt mit dem Alter zu
E. Der Nervus laryngeus recurrens versorgt die motorische und sensorische Innervation der intrinischen Muskeln des Larynx

Frage 8: Welche der folgenden NEbenwirkungen einer Bronchoskopie ist wahrscheinlich am häufigsten?

A. Biopsie induzierter Penumothorax
B. Bronchoalveoläre Lavage induzierte Hypoxämie
C. Schmerz, Unbehagen, oder Angst während der Einführung des Bronchoskops in die unteren Atemwege
D. Herzrhythmusstörungen

Frage 9: Welche der folgenden Aussagen über die Trachea ist nicht korrekt?

A. Das cervicale Segment (extrathorakal) endet am Manubrium und umfasst sechs Trachealringe
B. Die U-förmige Trachea ist wahrscheinlich die am häufigsten gefundene Form
C. Die Querschnittsfläche einer Trachea ist gewöhnlich 40% größer als der einer Frau
D. Eine Säbelscheidentrachea hat einen kleinen Durchmesser, was bedeutete, dass der abstand zwischen der linken und rechten Wand der Trachea kurz ist
E. Bei Frauen ist die untere normale Grenze für den transversalen und sagittalen Durchmesser etwa 10 cm

Frage 10: Welche der folgenden Aussagen über die Strahlenexposition während der Fluoroskopie ist korrekt?

A. Die Strahlenbelastung einer Patientin erhöht sich mit einer Platzierung der Anode näher an der Patientin
B. Die Strahlenexposition der Bronchoskopeuse macht das Tragen eines protektiven Kleidungsstücks unnötig
C. Die Strahlenexposition der Patientin erhöht sich mit größerer Entfernung der Anode von der Patientin
D. Die Strahlenbelastung ist ein Maβ der Auflösung, und kann durch eine Anpassung der Grösse der Fluoroskopbildschirms angepasst werden

---

The Essential Flexible Bronchoscopist© Module II Post-Test Fragen

Frage 1: Welche der folgenden Teile des Bronchoskops kann am einfachsten beschädigt werden?

A. Das Universalkabel
B. Das Okular oder der Videokontrollhandgriff
C. Der Einführungsschlauch
D. Der Kontrollgriff

Frage 2: Welche der folgenden Medikamente kann sicher für eine lokale Anästehsie verwendet werden bei einem Patienten mit einer Allergie auf Lidocain?

A. Atropin
B. Fentanyl
C. Tetracain
D. Glycopyrolat

Frage 3: Eine dynamische Bronchoskopie kann am hilfreichsten bei Patient*innen sein mit:

A. Vermuteter Tuberkulsoe und Oberlappeninfiltrate
B. Vermutete Tracheobronchomalacia
C. Eine groβe obstruhierende Läsion, die in der Computertomographie gesehen wird A large
D. Eine ippsilaterale pulmonale Raumforderung und Pleuraerguss

Question 4: Welche der folgenden Maßnahmen hilft am ehesten dabei eine Verlegung durch zähes Sekret bei Patient*innen mit einliegendem Montgomery T-Stück?

A. Das proximale Ende des Tubus einen Zentimeter in den Stimmbändern zu platzieren
B. Den externen Schenkel des T-Tubus verschlossen lassen, auβer zur Saugung
C. Eine häufige und routinemäβige Planung einer flexiblen Bronchokopie zur Saugung
D. Den externen Schenkel des Tubus unverschlossen lassen

Frage 5: Jede der folgenden Aussagen über die flexible Bronchoskopie auf der Intensivstation ist korrekt, AUßER:

A. Die Bronchoskopie kann bei mechanisch Beatmeten hilfreich sein um Sekret zu entfernen
B. Die Bronchoskpie kann dabei helfen radiographische lobäre Atelastasen bei mechanisch Beatmeten aufzulösen
C. Die Bronchoskopie sollte routinemässig anstatt von Thoraxperkussion und trachelaer Aspiration eingesetzt werden um Sekret bei intubierten Patient*innen abzusaugen
D. Wenn man durch den Mund bronchoskopiert, ist ein Beißschutz essentiell um eine Beschädigung des Bronchoskops zu verhindern, selbst bei Patient*innen, die oral intubiert sind

Farge 6: Welche der folgenden anatomischen Beschreibungen ist korrekt?

A. Die Trachea reicht von C6 bis zu T5, in einer nach unten und hinten gerichteten Ausrichtung, und weicht nahe der Trachealbifurkation leicht nach rechts
B. Die Trachea reicht von C6 bis T5, in einer nach unten und vorne gerichteten Ausrichtung, und weicht nahe der Trachealbifurkation leicht nach rechts
C. Die Trachea reicht von C6 bis T5, in einer nach unten und hinten gerichteten Ausrichtung, und wird von der Schilddrüse anterolateral zwischen dem vierten und sechsten Ringknorpel bedeckt
D. Die Trachea reicht von C6 bis T5 in einer nach unten gerichteten Ausrichtung wird von der Schilddrüse anterolateral zwischen dem ersten und dritten Ringknorpel bedeckt

Frage 7: Sich die Stimmbänder von unten anschauen kann in allen der Fälle hilfreich sein, AUßER?

A. Um eine peristomale oder subglottische Blutungsquelle bei einer Patientin mit einer Tracheostomie auszuschließen
B. Um die Larynxfunktion bei einer Patientin, die dekanüliert wird vollständig zu beurteilen
C. Um die subglottische und die Funktion der Stimmbänder bei einer Patientin mit vermuteter Trachealstenose zu beurteilen
D. Um subglottisches Granuationsgewebe unter Verwendung eines Lasers zu entfernen

Frage 8: Befindet sich das flexible Bronchoskop einmal in den Atemwegen:

A. Es nimmt weniger als 5% des normalen Atemwegsdurchmessers ein
B. Es resultiert in verbesserter Lungenfunktion, insbesondere wenn ein Endotrachealtubus platziert wurde
C. Reduziert den Atemwegswiderstand, insbesondere wenn ein Endotrachealtubus platziert wurde
Decreases airway resistance, especially if there is also an endotracheal tube in
place
D. Nimmt mehr als 20% des normalen Atemwegslumens ein

Frage 9: Eine gute Desinfektion macht jede der folgenden Antworten AUßER?

A. Inaktivierung von Bakteriensporen
B. Inaktivierung von Pilzen
C. Zerstörung aller Viren

D. Zerstörung aller vegetativen Organismen

Frage 10: Welche der folgenden Antwortmöglichkeiten beschreibt am besten eine komplexe Trachealstriktur?

A. Circumferentielles Verengung 3 cm unterhalb der Stimmbänder etwa 2 cm weit reichend ohne assoziierte Tracheomalazie
B. Eine partielle circumferentielle netzartige Striktur 3 cm unterhalb der Stimmbänder entlang der anterioren Wand der Trachea an einer Stelle mit vorangegangenem und gut verheiltem Tracheostoma
C. Flaschenhalsstriktur 2 cm unterhalb der Stimmbänder mit asymmetrischer Verengung der Trachea und einem zweiten partiellem Netz an der Grenze der Flaschenhalsstenose
D. Circumferentielle Verengung der Trachea bis auf 3 mm durch fibröses Gewebe 2 cm unterhalb der Stimmbänder mit einer Länge von bis zu 0,5 cm

---

The Essential Flexible Bronchoscopist© Module III Post-Test Fragen

Frage 1: Welche der folgenden Antworten beschreibt am besten Midazolam?

A. Zehnmal potenter als Diazepam
B. Eine Sedation und Anxiolyse treten in der Regel 2 Minuten nach der Applikation ein
C. Die vollständige Wiederherstellung der Motorfunktion und des Bewusstseins braucht oft zwei Stunden
D. Das Risiko einer Apnoe ist am größten, wenn es alleine verwendet wird im Vergleich zur Anwendung mit anderen Substanzen
E. Grössere Dosen können Krampfanfälle selbst bei gesunden Patient*innen hervorrufen

Frage 2: Eine wiederholtes Trauma im Bereich des Larnyx bei dem Versuch eine bronchoskopisch assistierte endotracheale Intubation durchzuführen wird am wahrscheinlichsten welche der folgenden Beschwerden hervorrufen?

A. Laryngospasm, vomiting, and cardiac arrhythmias
B. Heiserkeit, Stimmbandparalyse, Luxation der Aryknorpel
C. Larynxödem, Aspiration, und Fieber
D. Schmerzen, Würgen, Durchfall

Frage 3: Bei der Verwendung von Gluteraldehyd zur ausgiebigen Desinfektion resultiert ein 10 minütiges Eintauchen zu welche der folgenden Antworten?

A. 50% Eradikation der Mycobacterien
B. 85% Eradikation der Mycobacterien
C. 99.8% Eradikation der Mycobacteria

D. Komplette der Mycobacteria

Frage 4: Jede der folgenden Aussagen über Streustrahlung sind korrekt, AUβER?

A. Sie wird durch erhöhte Voltzahl verursacht
B. Sie kann durch eine Reduktion Milliamperes der Anode reduziert werden
C. Es schränkt die Qualität des fluoroskopischen Bildes ein
D. Sie wird durch eine erhöhte Gewebedicke verursacht

Frage 5: Jede der folgenden Aussagen über topisches Lidocain ist richtig, AuβER?

A. Die für die flexible Bronchoskopie empfohlene Maximaldosis ist etwa 300 mg
B. Systemische Effekte schließen Unruhe, Krampfanfälle, Taubheit, und Hypotension ein
C. Es ist weniger potent aber länger wirksam als Tetracain
D. Die Spitzenkonzentration wird gewöhnlich innerhalb von 30 Minuten nach der Atemwegsapplikation erreicht

Frage 6: Welche der folgenden Aussage passt am besten zu Patient*innen mit Säbelscheidentrachea?

A. Sie kann bei bis zu 5 Prozent der älteren Männer gefunden werden
B. Die Mehrheit der Patient*innen mit Säbelscheidentrachea haben auch ein Asthma
C. Sie ist charakterisiert durch einen erhöhten Transversaldurchmesser und verminderten Sagittaldurchmesser der Trachea…
D. Differentialdiagnosen können eine extrinsische Kompression, rezidivierende Polychondritis, Wegener Granulomatose, und Klebsiella Rhinoscleromata umfassen

Frage 7: Jede der folgenden Aussagen, die eine „angemessenen“ Art und Weise einen Bronchoskopiereport zu diktieren oder zu schreiben, beschreiben, sind korrekt, AUβER?

A. Durchgehend dieselbe präzise und konsistente Terminologie zu verwenden
B. Eine Geschichte zur erzählen, die jede/r in derselben Art und Weise lesen und verstehen kann
C. Immer die Beschaffenheit der Atemwege, den Schleimhautbefund, Sekret, und die Lokalisation der erhaltenen Proben zu kommentieren
D. Darauf die Menge und den Effekt einer leichten Sedierung zu kommentieren, kann gewöhnlich verzichtet werden

Frage 8: der Bronchus intermedius umfasst:

A. Weniger als 1,0 cm

B. Mehr als 2,5 mc
C. Zwischen 1,0 und 2,5 cm
D. Es ist eine Fehlbezeichnung, weil er unmittelbar in den Mittellappen und den Unterlappen übergeht

Frage 9: Jede der folgenden Aussagen über die bronchoalveoläre Lavage ist richtig AuβER?

A. Ein verzögertes Auftreten von Fieber, Schüttelfrost und Malgien werden am besten mit einer antipyretischen oder anti-inflammatorischen Medikation behandelt
B. Radiographische Infiltrate in dem Bereich der Lavage werden selten nach der Untersuchung sichtbar
C. die BAL kann eine Hypoxämie auslösen oder verstärken
D. Eine sorgfältige Technik ist essentiell um eine richtige alveoläre Probe zu erhalten

Frage 10: Welche der folgenden Aussagen über die oralen Atemwegshilfen ist am ehesten korrekt?

A. Sie helfen dabei das Bronchoskop in der Mittellinie zu halten, ermöglichen die Darlegung laryngealer Strukturen
B. Sie helfen dabei einen offenen Pharynx und Larynx zu erhalten
C. Sie halten Patient*innen davon ab auf das Bronchoskop zu beiβen
D. Sie ermöglichen die Manövrierbarkeit des Bronchoskops und der endotrachealen Intubation.

The Essential Flexible Bronchoscopist© Module IV Post-Test Fragen

Frage 1: Der durchschnittliche Innendurchmesser des linken oder rechten Hauptbronchus liegt bei:

A. 5 -10 mm
B. 10-16 mm
C. 14-18 mm
D. 12-20 mm

Frage 2: Endobronchiale Metastasen sind bei welcher der folgenden Erkrankungen unwahrscheinlich?

A. Coloncarcinom
B. Malignes Melanom
C. Magencarcinom
D. Brustkrebs
E. Nierencarcinom

Frage 3: LC-1 entspricht welche der folgenden Antwortmöglichkeiten?

A. Die kleine Carina zwischen der Lingula und de anteriorem Segment der Verzweigung des Oberlappenbronchus
B. Die kleine Carina zwischen der Lingula und dem apikalen Segment der Verzweigung eds Oberlappenbronchus
C. Die kleine Carina zwischen der Lingula und dem Oberlappenbronchus
D. Die kleine Carina zwischen dem superioren segment und dem Oberlappenbronchus

Frage 4: Jede der folgenden Aussagen über die bronchoalveoläre Lavage sind richtig AuβER??

A. Zelluläre und nicht-zelluläre Bestandteile der epithelaien Oberfläche des unteren Respirationstrakts können gesehen werden
B. Eine Probe mit 100 ml Lavage enthält etwa 10 x 10^6 Alveoli
C. Die Flüßigkeitsrecovery ist bei Raucher*innen und Älteren reduziert
D. die Untersuchungen sollten atramatisch und harmonisch sein und sollten in nicht mehr als 10% bronchialen Plattenepithelzellen resultieren
E. Es ist angemessen die BAL als “bronchoalveoläre Lavage” zu bezeichnen

Frage 5: Allgemein akzeptierte Vorsichtsmaßnahmen bei der Bronchoskopie bei Patient*innen mit Idiopathischer Thrombozytopenischer Purpura umfasst alle der folgenden Maßnahmen, AUßER
A. Die Applikation von IVIG bei Patient*innen mit Idiopathischer Thrombozytopenischer Purpura
B. Plättchentransfusionen um die Anzahl an Plättchen zu erhöhen, die mindestens 20,000, oder höher bei Biopsien betragen wollte
C. Die Passage durch den Mund erwägen (unter Verwendung eines Beiβschutzes natürlich)
D. Bronchoskopie, selbst ohhne Biopsie, sollte vermieden werden, insbesondere wenn Patient*innen eine schwere Thrombozytopenie haben (Plättchenanzahl unter 20,000)

Frage 6: Die Nomenklatur RC-2 entspricht welche der folgenden?

A. Die kleine Carina zwischen RB2 und dem Bronchus intermdius
B. Die keine Carina zwischen RB4,5 und dem Unterlappenbronchus
C. Die kleine Carina zwischen RB6 und dem Bronchus intermedius
D. Die kleine Carina zwischen RB 6 und dem Unterlappenbrocnhus

Frage 7: Welche der folgenden Atemwegsanomalitäten ist am wenigsten wahrscheinlich durch eine chronische Bronchitis verursacht?

A. Muksosale Grübchen
B. Bandformationen und Traktion durch longitudinale Fasern
C. Erythem und Blässe
D. Erhabene rote Flächen mukosaler Verdickung und Ödem

Frage 8: Bei einer 62 Jahre alten Patientin mit Husten, Gewichtsverlust, Pleuraerguss, Lungenvolumenabnahme, und einer vermuteten Vorgeschichte an Tuberkulose, könnte eine Bronchoskopie für welche der folgenden Antwortmöglichkeiten hilfreich sein?
A. Um eine bronchiale Striktur zu entdecken, die helfen könnte die radiographischen Veränderungen zu erklären
B. Um Proben für diagnostische Zwecke zu gewinnen
C. Um andere potentielle Diagnosen wie Krebs auszuschlieβen
D. Jede der oben genannten
E. Keine der oben genannten. Die Patientin sollte sich einer Thorakosentese oder einer Nadelbiopsie der Pleura unterziehen

Frage 9: Welche der folgenden endobronchialen Befunde beschreibt am besten einen frühinvasiven Krebs?
A. Blasse Mukosa ohne Glanz

B. Rote oder granuläre Läsionen mit erhöhter Verletzlichkeit
C. Leichte Verletzlichkeit
D. Antworten A und B
E. Antworten A und C

Frage 10: Welche der folgenden anatomischen Strukturen liegt direkt neben der antioren Wand des Bronchus intermedius auf der Höhe des Abgangs des rechten Oberlappenbronchus?

A. die rechte Pulmonalarterie
B. die rechte Pulmonalvene
C. die rechte Pulmonalarterie und die rechte Pulmonalvene
D. der Ösophagus
E. der Ductus thoracicus

The Essential Flexible Bronchoscopist© Module V Post-Test Fragen

Frage 1: Welche der folgenden Nomenklaturen beschreiben das linke posterobasale UnterlappenSegment, und die Carina zwischen dem linken Oberlappen und dem linken Unterlappenbronchus?

A. LB 8 und LC-2
B. LB 10 und LC-2
C. LB 9 und LC-2
D. Keine der oben genannten

Frage 2: Eine kleine maligne endobronchiale Anomalität wird im Bronchus Intermedius 0,5 cm nach Oberfläche des rechten Oberlappenbronchus bemerkt. Die transcarinale Nadelaspiartion ist positiv. CT Aufnahme zeigen keine andere Organbeteiligung. Welche der folgenden Antwortmöglichkeiten beschreibt am besten das klinische TNM Stadium des Patienten?

A. T3 N1 M0
B. T3 N2 M0
C. T2 N2 M0
D. T1 N2 M0
E. Keine der oben genannten

Frage 3: Welche der folgenden Antworten beschreibt am besten die Sicherheitsposition während der Bronchoskpie?

A. Die Patientin in die Linksseitenlage bringen um eine Absaugung zu ermöglichen
B. Die Patientin in die laterale Dekubitusposition zu bringen, die blutende Seite nach unten im Falle, dass eine bronchoskopisch-induzierte Blutung auftritt

C. Die Patientin in laterale Dekubitusposition zu bringen, die linke Seite nach unten, in dem Falle, dass Erbrechen während der Bronchoskopie auftritt
D. Das Bett in die umgekehrte Trendelenburg Position zu bringen für den Fall, dass eine bronchoskopisch induzierte Blutung auftritt

Frage 4: Welche der folgenden antwortmöglichkeiten erklärt am betsen warum Atemwegslazerationen und tracheoösophageale Fisteln während der bronchoskopischen Untersuchung nicht entdeckt werden?

A. Die Atemwegsmukosa könnte anschwellen und leicht die Läsion verschwinden lassen
B. Der Fisteltrakt kann teilweise durch die ösophageale Schleimhautwand verschwinden
C. Der Bronchoskopeur hat es nicht geschafft eine vorsichtige und angemessene Inspektion durchzuführen
D. Der Fisteltrakt öffnet und schließt sich manchmal spontan und kann in manchen Fällen nur durch eine Biopsie mittels Zange von suspekt erscheinendem Gewebe entdeckt werden
E. Jede der obigen Antwortmöglichkeiten

Question 5: Welche der folgenden Antwortmöglichkeiten beschreibt am besten endobronchiale Anomalitäten, die durch eine Sarkoidose hervorgerufen werden?

A. Mukosale Nodularität, bronchiale Strikturen, oder Hyperämie
B. Mukosales Ödem, Hypertrophie, oder kleine erhaben weißliche Läsionen
C. Sowohl A als auch B
D. Sowohl A als auch B sind korrekt, aber Atemwegsanomalitäten sind unspezifisch und können auch bei anderen Erkrankungen gesehen werden

Frage 6: Eine Untersuchung wird angemessener Weise als „nicht-diagnostisch“ beschrieben, wenn?

A. Inspektion und repräsentatives Gewebematerial und/oder Anspülen keine Diagnose ermöglichen
B. Gewebeproben werden gewonnen aber sind nicht repräsentativ (zum Beispiel, bronchoskopische Lungenbiopsie zeigen keine Pathologie, und enthalten nur bronchiale Mukosa aber nicht Bronchiolen oder Alveolen)

Frage 7: Welche der folgenden Aussagen über einen Bronchoskopie bezogenen Pneumothorax (während der bronchoskopischen Lungenbiopsie) ist KORREKT?

A. Ein Pneumothorax entsteht häufiger, wenn große Alligatorzangen gegenüber kleinen Korbzangen verwendet werden
B. Die Gesamtinzidenz des Bronchoskopie bezogenen Pneumothorax ist in etwa gleich hoch wie die des perkutanen Nadelaspiration bezogenen Pneumothorax
C. die berichtete Inzidenz ist 1-4%
D. Kleinlumige Thoraxdrainagen sind fast immer indiziert

Frage 8: Die Größe eines geblockten Ballonkatheters mit 6 Fr ist ungefähr
A. 6 mm

B. 7 mm
C. 10 mm
D. 12 mm

Frage 9: Eine transbronchiale Nadelaspiration mit der Ausrichtung der Nadel nach posterior und medial 1 cm nach dem Ursprung des rechten und linken Unterlappenbronchus riskiert die Eröffnung welche der folgenden anatomischen Strukturen?
A. Die Pulmonalvenen
B. Die Pulmonalarterien
C. Den Ösophagus
D. Das Herz

Question 10: Bronchoskopische Atemwegsstents sollten in jedem der folgenden Settings eingesetzt werden AuβER?

A. Schwere extrinsiche Kompression des linken Hauptbronchus bei einer Patientin mit fibrosiereender Mediastinitis, Dyspnoe, und Husten
B. Schwere extrinsiche Kompression der Trachea bei einer Patientin mit Schilddrüsencarcinom
C. Wiederholte Obstruktion der Trachea und des rechten Hauptbronchus bei einem Patienten mit Tumorrezidiv drei Monate nach einer Laserresektion
D. Zentrale Obstruktion ohne Hinweis auf funktionelle Atemwege distal der Obstruktion wie eine lang bestehende komplette Atelektase auf dem Röntgen-Thorax und Abwesenheit einer vorhandenen Ventilation in der nuklearmedizinischen Bildgebung beweisen
E. Komplexe benigne tracheale Striktur bei einer Patientin mit relevanten Komorbiditäten

---

The Essential Flexible Bronchoscopist© Module VI Post-Test Fragen

Frage 1: Ein 74 Jahre alter Patient mit subglottischer Trachealstenose und kürzlich aufgetretener Stentimplnatation (Silikonstent 14 mm Durchmesser und 50 mm lang) stellt sich mit Dyspnoe und Husten vor. Ein Röntgen-Thorax zeigt eine distale Dislokation. Dieser Patient befindet sich in einem schweren und akuten respiratorischen Versagen, was eine Intubation notwendig macht. Jede der folgenden Antworten sind akzeptabel, AuβER:

A. Fortfahren mit einer laryngoskopischen Intubation unter Verwendung eines #6 cufflosen Endotrachealtubus
B. Fortfahren mit einer bronchoskopisch assistierten Intubation. Verwenden der Tubsgröβe in Abhängigkeit von dem Atemwegsdurchmesser
C. Fortfahren mit einer wachen bronchoskopisch assistierten Intubation. Verwenden einer Tubusgröβe in Abhängigkeit vom Atemwegsdurchmesser
D. Führen Sie eine sofortige Muskelrelaxierung des Patienten durch und fahren Sie mit laryngoskpischen Intubation unter Verwendung eines #6 cufflosen Endotracheltubus

Frage 2: Welche der folgenden Aussagen über Atemwegsstents ist FALSCH?

A. Im Allgemeinen sollten Metallstents in den meisten Settings einer benignen Atemwegsstriktur vermieden werden
B. Silikonstents sind prädisponiert dazu sich zu Verlagern und eine Obstruktion durch festsitzendes Sekret zu verursachen
C. Eine Bestrahlungstherapie kann nicht gegeben werden, weil sie Nebenwirkungen auf die Atemwegsstents haben kann
D. Eine Patientin mit einem einliegenden Atemwegsstent und neuen Symptomen wie Fieber, Husten, oder Dyspnoe sollte schnell bezüglich Stent-bezogener Komplikationen untersucht werden
E. Stent assoziiertes Granulationsgewebe wird meist mit einer Laser- oder elektrochirurgischen Resektion behandelt

Frage 3: Welche der folgenden aussagen über die photodynamische Therapie ist FALSCH?

A. Die Therapie ist von der FDA zur Behandlung von Lungenkrebs im frühen Stadium zugelassen
B. Patient*innen müssen vor künstlichem Licht für bis zu 6 Wochen nach der Behandlung geschützt werden
C. Gewebenekrose kann eine Atemwegsobstruktion auslösen und benötigt oftmals eine flexible Bronchoskopie zur Durchführung einer Bronchialtoilette
D. Photosensitivität der haut sollte vermieden werden durch das Tragen einer schützenden Kleidung und Augenschutz für bis zu 6 Wochen nach der Behandlung

Frage 4: Der Ösophagus liegt normalerweise

A. Innerhalb von 3 mm hinter der posterioren Wand der Trachea und des linken Hauptbronchus
B. Direkt hinter dem Abgang des rechten Hauptbronchus
C. Direkt hinter der Trachea aber anterior des Ursprungs des linken Hauptbronchus
D. Posterior und rechts des distalen Endes der Trachea

Frage 5: Eine erhöhte ausbeute bei der transbronchialen Nadelaspiration ist am wahrscheinlichsten das Resultat von:

A. Vielen Versuchen und sofortige Untersuchung durch eine/n Expert*in der Zytopathologie
B. Glück
C. Saugung anwenden während man die Nadel aus dem Lymphknoten entnimmt
D. Indem man die Stechen und Schieben Techniken anwendet

Frage 6: Zu den Techniken der transbronchialen Nadelaspiration zählen alle der folgenden, AuβER:

A. Stechen Methode
B. Rucksack Methode
C. Husten Methode
D. Gegen die Wand drücken
E. die Methode des blinden Einführens

Frage 7: Die IASLC Lymphknotenstation kann erreicht werden durch:

A. Transbronchiale Nadelaspiration durch den 2-4 Knorpelzwischenraum posterolateral der Trachea
B. Transbronchiale Nadelaspiration durch den 2-4 Knorpelzwischenraum anterolateral der Trachea

C. Transbronchiale Nadelaspiration durch den 2-4 Knorpelzwischenraum lateral der Trachea
D. Transbronchiale Nadelaspiration durch den 2-4 Knorpelzwischenraum posterolateral der Trachea auf Höhe der Carina

Frage 8: Welche der folgenden anatomischen Strukturen liegt unmittelbar neben der anterioren Wand des linken Hauptbronchus und des linken Oberlappenbronchus?

A. Linke Pulmonalarterie
B. Aorta
C. Linke Pulmonalvenen
D. Ösophagus

Frage 9: Die transbronchiale Nadelaspiration der IASLC Station 7 wird am besten durchgeführt von:

A. Einführen der Nadel in einer relativ horizontalen Art und Weise gegen die mediale Wand des rechten Hauptbronchus über und direkt proximal des Abgang des rechten Oberlappenbronchus
B. Einführen der Nadel in einer relativ vertikalen Art und Weise gegen die mediale Wand des rechten Hauptbronchus über und direkt proximal des Abgang des rechten Oberlappenbronchus
C. Einführen der Nadel durch die posteriore Wand des unteren Drittels der Trachea auf Höhe der Carina
D. Einführen der Nadel direkt in die Carina in einer geraden vertikalen Art und Weise

Frage 10: Jede der folgenden Antwortmöglichkeiten sind wichtig um eine Beschädigung des flexiblen Bronchoskops während der transbronchialen Nadelaspiration zu vermeiden, AuβER:

A. Sicherstellen, dass die Nadel in ihre Hülle zurückgeschoben wurde bevor die Hülle aus dem Bronchoskop entnommen wird
B. Die Nadel begradigen bevor man das Bronchoskop entfernt
C. Übung
D. Eine exzessive Flexion oder Extension der Spitze des Bronchoskops zu jeder Zeit vermeiden, wenn die Nadel durch das Bronchoskop geschoben wird
E. Eine Benutzung der Histologienadel vermeiden

THE ESSENTIAL FLEXIBLE BRONCHOSCOPIST©

Antworten zu den Post-Tests der Module I-VI

ANTWORTEN ZU DEM POST-TEST MODUL I

Antwort 1: B
Antwort 2: D
Antwort 3: D
Antwort 4: C
Antwort 5: B
Antwort 6: A
Antwort 7: C
Antwort 8: C
Antwort 9: B
Antwort 10: A

ANTWORTEN ZU DEM POST-TEST MODUL II

Antwort 1: C
Antwort 2: C
Antwort 3: B
Antwort 4: B
Antwort 5: C
Antwort 6: A
Antwort 7: D
Antwort 8: B
Antwort 9: A
Antwort 10: C

ANTWORTEN ZU DEM POST-TEST MODUL III

Antwort 1: A
Antwort 2: A
Antwort 3: C
Antwort 4: B
Antwort 5: C
Antwort 6: A
Antwort 7: D
Antwort 8: C
Antwort 9: B
Antwort 10: A

ANTWORTEN ZU DEM POST-TEST MODUL IV

Antwort 1: B
Antwort 2: C
Antwort 3: A
Antwort 4: D
Antwort 5: D
Antwort 6: B
Antwort 7: D
Antwort 8: D
Antwort 9: D
Antwort 10: A

ANTWORTEN ZU DEM POST-TEST MODUL V

Antwort 1: B
Antwort 2: C
Antwort 3: B
Antwort 4: E
Antwort 5: D
Antwort 6: B
Antwort 7: C
Antwort 8: D
Antwort 9: A
Antwort 10: D

ANTWORTEN ZU DEM POST-TEST MODUL VI

Antwort 1: A
Antwort 2: C
Antwort 3: B
Antwort 4: A
Antwort 5: A
Antwort 6: E
Antwort 7: B
Antwort 8: C
Antwort 9: A
Antwort 10: E

Glückwunsch

Sie haben

The Essential Flexible Bronchoscopist

vollständig bearbeitet

Dies ist eine wichtige Leistung auf Ihrem Weg zu Kompetenz. Wir wissen, dass Sie das, was Sie gelernt haben, verwenden werden um Ihre bronchoskopischen Fähigkeiten zu verbessern.

Das Literaturstudium ist ergänzend zu den anderen Bestandteilen des Introduction to Flexible Bronchoscopy Curriculums, nur ein Teil auf Ihrem Weg zu einer/m kompetenteren und erfahrenerem Bronchoskopierenden.

Wir ermutigen Sie dazu an nationalen und internationalen Treffen medizinischer Fachgesellschaften rund um die Welt teilzunehmen, sodass Sie Ihre Erfahrungen mit Ihren Kolleg*innen teilen können. Wir empfehlen Ihnen zudem dringend die Bronchoscopy International Website (www.Bronchoscopy.org) für anderes Lernmaterial aufzusuchen, und Instruktionsvideos auf der BronchORG YouTube Seite aufzusuchen.

Wir freuen uns darauf Ihre Kommentare bezüglich dieses und anderer Themen des The Essential Bronchoscopy Education Project zu erhalten.

Bitte zögern Sie nicht Ihre regionale bronchologische Fachgesellschaft zu kontaktieren oder uns auf www.bronchoscopy.org eine Email zu schicken.

Vielen Dank für Ihre Teilnahme am The Bronchoscopy Education Project!

§

Notizen

Henri Colt M.D. ist ein international anerkannter Experte, Coach für Führungskräfte, preisgekrönter Lehrer der Medizin und Ethiker. Neben seinen Vorträgen, akademischen Leistungen, Verantwortlichkeiten in medizinischen Fachgesellschaften und Reisen in mehr als hundert Ländern, hat er zahlreiche Artikel und Buchkapitel in allen Bereichen der interventionellen Bronchoskopie publiziert. Ergebnisse seiner Forschung im Bereich der medizinischen Ausbildung, kompetenz-orientierten Prozessen und Abläufen hinsichtlich der Bronchoskopie und anderen Bereichen der Pulmonologie wurden in führenden medizinischen Fachjournalen und Lehrbüchern veröffentlicht. Colt ist zudem als Berater zahlreicher großer Universitäten, Regierungsorganisationen, und nationalen medizinischen Gesellschaften tätig.
Das Bronchoscopy International Team (Foundation for the Advancement of Medicine) um Professor Colt besteht aus zertifizierten und erfahrenen Lehrenden, die auf der ganzen Welt zusammen mit der World Association for Bronchology und der Interventional Pulmonology Association sowie anderen großen regionalen medizinischen Fachgesellschaften die Entwicklung universitärer Lehrprogramme fördern. Wenn er nicht auf Reisen ist, schreibt, oder Videomaterial für medizinische Fortbildungen studiert, gehören zu Colt´s Leidenschaften das Bergsteigen, Tango, und den Sonnenuntergang in seiner kalifornischen Heimat zu beobachten.

Henricolt@Bronchoscopy.org

Facebook: Bronchoscopy group and Bronchoscopy International

The Essential Flexible Bronchoscopist© ist das erste von fünf Bänden in der The Essential Bronchoscopist™ Series. Zusätzlich zu den modulspezifischen kompetenzorientierten Lernzielen und Post-Test enthält es 186 Multiple Choice Fragen/Antworten Paare mit Bezug zur flexiblen Bronchoskopie. Die Themen umfassen Anatomie und Erkrankungen der Atemwege, Patientenvorbereitung, Indikationen, Kontraindikationen, Komplikationen, Techniken, Trachealstenosen und andere Atemwegserkrankungen benigner Ätiologie, Anästhesie und leichte Sedierung, Medikation, Einwilligungserklärungen, Sicherheitsaspekte, Instrumentenaufbereitung, Geschichte der Bronchoskopie, bronchoalveoläre Lavage, endobronchiale Biopsie, Anspülung, Bürstung, konventionelle transbronchiale Nadelaspiration, bronchoskopische Nadelaspiration, und interventionelle Techniken.

Das Ziel von **The Essential Flexible Bronchoscopist©** ist es eine Diskussion unter Kolleg*innen befördern und die Leserschaft mit erfahrungsbasiertem Wissen über dieses medizinische Verfahren* zu bereichern. Fragen/Antworten Paare können als leicht zu beantwortende kontinuierliche Selbstlernerfahrung verwendet werden und um das traditionelle Lernen in Form eines Praktikums zu ergänzen und so zum Erwerb von kognitivem und affektivem Wissen sowie technischen Fertigkeiten beitragen um in der flexiblen Bronchoskopie kompetent zu werden.

Die The Essential Bronchoscopist™ Serie umfasst

- The Essential Flexible Bronchoscopist©
- The Essential EBUS Bronchoscopist©
- Essentials of Conventional TBNA©
- The Essential Interventional Bronchoscopy©
- The Essentials of Bronchoscopy Education ©

*The Essential Bronchoscopist wird offiziell von zahlreichen medizinischen Fachgesellschaften wertgeschätzt, und ist ein empfohlener Lesebestandteil des Bronchoscopy Education Project.

The Essential Bronchoscopist™ Series

Besuchen Sie unsere Webseite auf
www.Bronchoscopy.org

The Essential Flexible Bronchoscopist©

The Essential Bronchoscopist © by Henri Colt, MD, FCCP, FAWM

Translated by Christoph Müller, MD, B.Sc., Lung Clinic Kloster Grafschaft, University of Marburg, Germany

Laguna Beach, CA, USA