Volumen 4 de la serie The Essential Bronchoscopy

THE ESSENTIAL INTENSIVIST BRONCHOSCOPIST

Broncoscopía en la Unidad de Cuidados Intensivos

SEPTIMIU MURGU, TAYFUN CALISKAN,
HUGO OLIVEIRA, Y HENRI COLT

The Essential Intensivist Bronchoscopist

Broncoscopía en la unidad de Cuidados Intensivos

Módulos I – IV

Septimiu Murgu MD, FCCP, Tayfun Caliskan MD, Hugo Oliveira MD,

y Henri Colt, MD, FCCP, FAWM

Con el aporte de los Dres. John Mullon, Fabien Maldonado, Shaheen Islam, y

Patricia Vujacich

THE ESSENTIAL INTENSIVIST BRONCHOSCOPIST©

Laguna Beach, CA

Este módulo ha sido específicamente diseñado para el entrenamiento de broncoscopistas que se desempeñan en la unidad de cuidados intensivos. El módulo y sus preguntas post-examen, así como las presentaciones interactivas PowerPoint® forman parte de un currículum multidimensional que incluye actividades prácticas "hands-on", simuladores, videos instructivos, ejercicio de enfoque práctico y conferencias didácticas.

Este programa educativo ha sido diseñado en colaboración con los siguientes miembros del equipo de Bronchoscopy International:

Dr. John Mullon (Rochester, USA)

Dr. Fabien Maldonado (Nashville, USA)

Dr. Shaheen Islam (Columbus, USA)

Dra. Patricia Vujacich (Buenos Aires, Argentina)

Bronchoscopy International, Laguna Beach, CA 92651

Copyright © 2017, Henri Colt

Todos los derechos reservados. Ninguna parte de esta publicación puede ser reproducida o transmitida por medio alguno, sea electrónico o mecánico, incluido el fotocopiado, o cualquier forma de almacenamiento y recuperación de información, sin permiso del autor.

Colt Henri G

The Essential Intensivist Bronchoscopy© Primera Edición, 2017

De la colección The Essential Bronchoscopist™

Título 1: The Essential Intensivist Bronchoscopist; Patología pulmonar; Medicina torácica

ISBN-13: 9780984834754

1. The Essential Flexible Bronchoscopist©
2. The Essential EBUS Bronchoscopist©
3. The Essential cTBNA Bronchoscopist©
4. The Essential Intensivist Bronchoscopist©
5. The Essential Interventional Bronchoscopist©
6. The Essential of Bronchoscopy Education©

VERSIÓN EN ESPAÑOL

Dr. Marcos J. Las Heras

Subjefe Operativo Terapia Intensiva Adultos - Médico Asociado Sección Neumonología

Hospital Italiano de Buenos Aires

Dr. Hernan A. Iannella, FCCP

Servicio Fibrobroncoscopía – División Neumonología

Hospital de Clínicas “Jose de San Martín” - Universidad de Buenos Aires

Hecho en los Estados Unidos de América

1 2 3 4 5 6 7 8 9 10

rake press

PRIMERA EDICIÓN

The Essential Intensivist Bronchoscopist

Broncoscopía en la Unidad de Cuidados Críticos

Septimiu Murgu MD, FCCP, Tayfun Caliskan MD, Hugo Oliveira MD,
y Henri Colt, MD, FCCP, FAWM

BRONCHOSCOPY INTERNATIONAL

COLECCIÓN THE ESSENTIAL BRONCHOSCOPIST™

Declaración sobre financiamiento

El financiamiento para The Essential Intensivist Bronchoscopist© es el resultado de un trabajo en colaboración entre miembros de Bronchoscopy International. No se ha solicitado ni recibido apoyo corporativo de ningún tipo.

Declaración de derechos de autor

Copyright© 2017. Henri Colt MD. Todos los derechos reservados.

Se autoriza el uso, copiado, modificación y distribución de cualquier parte de este software, incluyendo su código fuente y documentación, con propósitos educativos, de investigación, y otros propósitos sin fines de lucro, sin cargo y sin acuerdo por escrito, siempre y cuando la leyenda de Copyright y este párrafo figuren en todas las copias de la documentación.

Declaración de responsabilidad

La confidencialidad de los datos potencialmente relacionados a pacientes individuales y sus visitas ha sido respetada. Nos esforzamos para cumplir cualquier requerimiento legal acerca de la privacidad de la información médica y de la salud según corresponde en los Estados Unidos y en el estado de California. Las imágenes y las descripciones de casos provistas aquí, por lo tanto, no están destinadas para el diagnóstico de ningún paciente en particular. Cualquier información disponible en el sitio web o en este texto no debe ser utilizada como sustituto de la atención médica.

Los autores quedan exentos de responsabilidad, perjuicio y daño producido como consecuencia del uso de esta información. Las referencias a sitios web, instrumentos o equipamiento presentes en este material no son de naturaleza comercial, y su inclusión no implica patrocinio alguno. Si los documentos o imágenes de este material son reproducidos para uso personal, solicitamos que los materiales permanezcan en su formato original sin edición de ningún tipo, salvo con fines de enseñanza, que no se cobren cargos por copias o el acceso a la información, que las declaraciones de derechos de autor y exenciones de responsabilidad permanezcan adjuntas, y que se mencione en los créditos a The Essential Intensivist Bronchoscopist© (formato sugerido: The Essential Intensivist Bronchoscopist© www.bronchoscopy.org).

Agradecimientos

Agradecemos a todos aquellos que han contribuido al arte y a la ciencia de la broncoscopía en la unidad de cuidados críticos, y que han ayudado a difundir el uso e]de esta técnica mínimamente invasiva alrededor del mundo. En particular queremos agradecer a los Dres. John Mullon, Patricia Vujacich, Rosa Cordovilla, Grigoris Stratakos, Nikos Koufos, Javier Flandes, Maria Simon , Zsolt Papai, Lorenzo Corbetta, Eric Edell, Ales Rozman, Mihai Olteanu, Pedro Mantilla, Domingo Perez, Elizabeth Becerra, Pedro Grynblat, Artemio Garcia, Silvia Quadrelli, Enrique Cases, Jonathan Williamson, David Fielding, Hideo Saka, Eduardo Quintana, Pyng Lee, Omer Elhag, así como a las docenas de profesionales de la medicina que promueven la filosofía de Bronchoscopy International de una educación médica sin fronteras.

TABLA DE CONTENIDOS

Broncoscopía en la Unidad de Cuidados Críticos

MÓDULO I	1
Preguntas post-examen y respuestas, módulo 1	46
MÓDULO II	48
Preguntas post-examen y respuestas, módulo 2	105
MÓDULO III	107
Preguntas post-examen y respuestas, módulo 3	163
MÓDULO IV	165
Preguntas post-examen y respuestas, módulo 4	214
FELICITACIONES	216
ACERCA DE LOS AUTORES	218

§

MÓDULO I

Treinta preguntas de elección múltiple con respuestas

The Essential Intensivist Bronchoscopist©

The Essential Intensivist Bronchoscopist MÓDULO I

OBJETIVOS DEL APRENDIZAJE

Al finalizar este módulo, el lector debería ser capaz de:

1. Enumerar al menos tres indicaciones y contraindicaciones para la realización de traqueostomía percutánea por dilatación (PDT).
2. Enumerar al menos tres ventajas y desventajas de la PDT en comparación con la técnica quirúrgica convencional.
3. Mencionar al menos cinco complicaciones a corto y largo plazo de la traqueostomía.
4. Describir paso a paso un procedimiento de PDT bajo guía broncoscópica.
5. Describir al menos tres modalidades terapéuticas broncoscópicas para pacientes críticos con barotrauma o neumotórax persistente.
6. Identificar al menos cinco indicaciones de la broncoscopía intervencionista para pacientes con obstrucción de la vía aérea central.

Pregunta I.1 ¿Cuál de las siguientes afirmaciones acerca de la traqueotomía temprana (realizada dentro de los diez días de la intubación orotraqueal) es probablemente verdadera?

A. La traqueotomía temprana (luego de 6-8 días de la intubación orotraqueal) tiene una incidencia significativamente más elevada de neumonía asociada a ventilación mecánica (VAP) que la traqueotomía tardía en pacientes adultos (luego de 13-15 días de intubación orotraqueal).
B. La traqueotomía temprana en pacientes bajo asistencia respiratoria mecánica prolongada reduce el tiempo de permanencia en la unidad de cuidados intensivos.
C. La traqueotomía temprana reduce la mortalidad -en comparación con la traqueotomía tardía o la no realización de traqueotomía- en pacientes que requieren ventilación mecánica.
D. La traqueotomía (realizada dentro de una semana de la intubación orotraqueal) tiene una incidencia de neumonía más baja que la traqueotomía tardía o la no realización de traqueotomía en pacientes críticos bajo asistencia respiratoria mecánica.

Respuesta I.1: D

Los resultados de los estudios que comparan traqueotomía temprana y tardía son variados. En al menos un estudio randomizado, no hubo diferencias en la incidencia de neumonía asociada a la ventilación mecánica (VAP) en pacientes con traqueotomía temprana (dentro de 6-8 días de la intubación orotraqueal) en comparación con pacientes sometidos a traqueotomía tardía (luego de 13-15 días de intubación orotraqueal) (1). Al menos un meta-análisis demostró que los pacientes sometidos a traqueotomía temprana (realizada dentro de los días de la intubación) no mostraron diferencias significativas en los parámetros de evolución clinica tales como la reducción del tiempo de permanencia en la unidad de cuidados intensivos (UCI) en pacientes bajo asistencia respiratoria mecánica prolongada (2). En una revisión sistemática y meta-análisis, la traqueotomía temprana no se asoció con reducción de la mortalidad en la UCI al ser comparada con la traqueotomía tardía (más de una semana después de la intubación orotraqueal) o la no realización de traqueotomía, pero se asoció con una menor incidencia de neumonía (3).

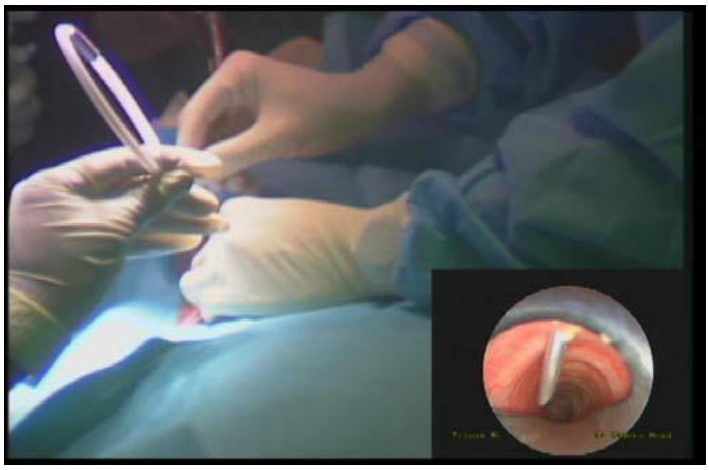

Referencias

1. Terragni PP, Antonelli M, Fumagalli R, Faggiano C, Berardino M, Pallavicini FB, Miletto A, Mangione S, Sinardi AU, Pastorelli M, Vivaldi N, Pasetto A, Della Rocca G, Urbino R, Filippini C, Pagano E, Evangelista A, Ciccone G, Mascia L, Ranieri VM. Early vs late tracheotomy for prevention of pneumonia in mechanically ventilated adult ICU patients: a randomized controlled trial. JAMA 2010; 303(15): 1483-9.
2. Huang H, Li Y, Ariani F, Chen X, Lin J. Timing of tracheostomy in critically ill patients: a metaanalysis. PLoS One 2014; 9(3): e92981.
3. Siempos II, Ntaidou TK, Filippidis FT, Choi AM. Effect of early versus late or no tracheostomy on mortality and pneumonia of critically ill patients receiving mechanical ventilation: a systematic review and meta-analysis. Lancet Respir Med 2015; 3(2): 150-8.

Pregunta I.2 Durante el proceso de consentimiento informado para una traqueostomía percutánea, al paciente y/o a su familia debería informárseles que la traqueostomía temprana disminuye e riesgo de mortalidad a 1 año.

A. Verdadero

B. Falso

Respuesta I.2: B

Una revisión sistemática y meta-análisis evaluó el beneficio de la traqueostomía temprana (realizada dentro de 1 semana de la intubación orotraqueal) contra la traqueostomía tardía (realizada en cualquier momento tras la primera semana de ventilación mecánica) o la no traqueostomía en cuanto a mortalidad y neumonía en pacientes críticos con requerimientos de ventilación mecánica (1). La traqueostomía temprana no se asoció con una reducción significativa de la mortalidad en pacientes en la UCI comparada con la traqueostomía tardía o la no realización de traqueostomía.

La traqueostomía puede potencialmente prevenir la neumonía asociada a ventilación mecánica, pero no la aspiración o la estenosis traqueal. Cuando sea posible, deben proporcionarse materiales educativos (incluyendo un video).

Referencias

1. Siempos II, Ntaidou TK, Filippidis FT, Choi AM. Effect of early versus late or no tracheostomy on mortality and pneumonia of critically ill patients receiving mechanical ventilation: a systematic review and meta-analysis. Lancet Respir Med 2015; 3(2): 150-8.

Pregunta I.3 ¿Cuál de los siguientes hallazgos es una contraindicación absoluta para la traqueostomía percutánea por dilatación (PDT)?

A. Movilidad limitada de la columna cervical
B. Obesidad mórbida con BMI > 40
C. Infección del sitio quirúrgico

Respuesta I.3: C

Las únicas contraindicaciones absolutas aceptadas para la PDT en adultos son la infección del sitio quirúrgico y la coagulopatía no corregible (1). La obesidad mórbida era considerada una contraindicación relativa, sin embargo, datos recientes muestran que la PDT puede realizarse en forma segura en obesos mórbidos (2,3). De manera similar, aunque la coagulopatía fue descripta como una contraindicación relativa, la literatura reciente sugiere lo contrario en la actualidad (4,5). Otras contraindicaciones relativas de la PDT incluyen presión de fin de espiración (PEEP) o FiO_2 elevadas, limitación de la movilidad cervical, aumento de la presión intracraneal (PIC), inestabilidad hemodinámica y traqueotomía previa. Los factores anatómicos que se consideran contraindicaciones relativas incluyen: tumores, bocio, cartílago tiroides no palpable y traqueomalacia.

Referencias

1. Abouzgheib W, Meena N, Jagtap P, Schorr C, Boujaoude Z, Bartter T. Percutaneous dilatational tracheostomy in patients receiving antiplatelet therapy: is it safe? J Bronchology Interv Pulmonol 2013; 20(4): 322-5.
2. McCague A, Aljanabi H, Wong DT. Safety analysis of percutaneous dilational tracheostomies with bronchoscopy in the obese patient. Laryngoscope. 2012 May;122(5):1031-4

3. Heyrosa MG, Melniczek DM, Rovito P, Nicholas GG. Percutaneous tracheostomy: a safe procedure in the morbidly obese. J Am Coll Surg. 2006 Apr;202(4):618-22.
4. Pandian V, Vaswani RS, Mirski MA, Haut E, Gupta S, Bhatti NI. Safety of percutaneous dilational tracheostomy in coagulopathic patients. Ear Nose Throat J. 2010 Aug;89(8):387-95.
5. Takahashi M, Itagaki S, Laskaris J, Filsoufi F, Reddy RC. Percutaneous tracheostomy can be safely performed in patients with uncorrected coagulopathy after cardiothoracic surgery. Innovations (Phila). 2014 Jan-Feb;9(1):22-6.

Pregunta I.4 A un paciente que requiere ventilación mecánica con un tubo endotraqueal se le realiza una traqueostomía con una cánula del mismo diámetro. Esto reducirá la resistencia de la vía aérea, el trabajo respiratorio y las presiones pico en la vía aérea.

A. Verdadero
B. Falso

Respuesta: A

Aunque el pequeño radio de las cánulas de traqueostomía puede incrementar la turbulencia del flujo de aire, su corta longitud compensa la turbulencia. Por ejemplo, un tubo endotraqueal 8,5 tiene una resistencia cinco veces más elevada que la correspondiente cánula de traqueostomía (1,2). Un estudio de traqueostomía en *weaning* fallido reiterado en 20 pacientes en ARM mostró una mejoría en el trabajo respiratorio (8,9 $\pm$ 2,9 vs 6,6 $\pm$ 1,4 J/min respectivamente; $p < 0,04$). Los efectos beneficiosos fueron más evidentes al incrementarse la frecuencia respiratoria (3). La presión inspiratoria pico también disminuye luego de realizada la traqueotomía en comparación con las presiones medidas a través de los tubos endotraqueales (pre 33,4 $\pm$ 11,8 vs post 28,6 $\pm$ 9,2 mmHg) (4).

Referencias

1. Habib, MP. Physiological implications of artificial airways. Chest 1989;96(1):180-4.
2. Yung, MW, Snowdon, SL. Respiratory resistance of tracheostomy tubes. Arch Otolaryngol 198; 110(9): 591-5.
3. Davis, K, Jr, Campbell, RS, Johannigman, JA, Valente JF, Branson RD. Changes in respiratory mechanics after tracheostomy. Arch Surg 1999; 134(1):59-62.
4. Lin, MC, Huang, CC, Yang, CT, Tsai YH, Tsao TC. Pulmonary mechanics in patients with prolonged mechanical ventilation requiring tracheostomy. Anaesth Intensive Care 1999; 27(6):581-5.

Pregunta I.5 Un paciente con enfisema severo puede tener mayor riesgo de esta complicación de la traqueostomía percutánea por dilatación (PDT):

A. Fistula traqueo-arterial (arteria innominada)
B. Neumotórax
C. Fractura de anillo traqueal

Respuesta I.5: B

Un paciente con enfisema severo tiene mayor riesgo de neumotórax durante la PDT debido a la hiperinsuflación pulmonar y potencial punción pulmonar durante la traqueocentésis.

La experiencia del equipo, por lo tanto, es muy importante al realizar este procedimiento en pacientes con enfisema severo y pulmones hiperinsuflados. Los operadores deberían ser entrenados para identificar claramente las estructuras de la vía aérea superior y realizar la incisión cutánea, la inserción de la aguja y de la cánula de traqueostomía en medio del espacio intercartilaginoso. Esto evitara la punción inadvertida del pulmón adyacente o de estructuras vasculares.

Además, los operadores deberían ser capaces de rápidamente aspirar secreciones, y de intubar mediante el broncoscopio o colocar un tubo de avenamiento pleural en forma inmediata de ser necesario. Los factores anatómicos relacionados con aumento del riesgo del procedimiento son una arteria innominada de nacimiento alto, el síndrome de vena cava superior, desviación traqueal, tórax *en tonel* e hiperinsuflación pulmonar.

Pregunta I.6 En circunstancias anatómica optimas, ¿qué espacio intercartilaginoso debería elegirse para una traqueostomía percutánea por dilatación (PDT)?

A. Cricoides-1° espacio intercartilginoso
B. 2°-3° espacio intercartilginoso
C. 4°-5° espacio intercartilginoso

Respuesta I.6: B

Idealmente, el sitio de punción traqueal es anterior, en la línea media, y entre los 2°-3° o los 3°-4° anillos traqueales; una colocación más alta de la cánula de traqueostomía podría resultar en estenosis post-traqueostomía. Una colocación más baja (4°-5° espacio) podría elevar el riesgo de fistula traqueo-arterial (arteria innominada), especialmente en aquellos pacientes con una arteria innominada de nacimiento alto.

Para una precisa selección del anillo traqueal, los operadores deberían esforzarse por conseguir una posición optima del paciente (posición supina con el cuello en hiperextensión); Algunos operadores utilizan una o dos toallas enrolladas o almohadas entre las escapulas con este propósito; la cabecera de la cama puede elevarse 20 grados para reducir la ingurgitación venosa.

A continuación, describimos nuestra técnica para realizar una PDT:

Preparamos la mesa y luego se abre el set de traqueostomía. Se revisa la integridad del balón de la cánula con 10-20 ml de aire. Se lubrican los dilatadores #26 (para la cánula Shiley 6) o #28 (para la cánula Shiley 8) y se colocan dentro de su correspondiente cánula de traqueostomía.

El sitio de inserción traqueal, como se mencionó anteriormente, siempre es anterior, en la línea media, entre los 2°-3° o los 3°-4° anillos traqueales; identificamos el sitio de inserción por palpación, luego de localizar el cartílago tiroides, el cricoides y el primer anillo traqueal.

Luego se prepara el sitio de inserción de manera estéril utilizando clorhexidina. Se coloca anestesia local en forma subcutánea en los cuatro cuadrantes utilizando lidocaína al 1% con epinefrina. Existen varias técnicas diferentes para realizar la traqueostomía percutánea. A continuación, se describe una de ellas:

Se procede a realizar una "traqueocentesis" exploradora utilizando una pequeña aguja en el sitio de inserción. Una vez que se confirma mediante broncoscopía que la aguja se encuentra posicionada en el sitio deseado, se introduce la aguja de mayor diámetro o el *angiocath* proporcionados en el kit, utilizando a aguja pequeña como guía, tras lo cual ésta se retira. Luego se introduce el alambre guía: una vez que l aguja de mayor diámetro es claramente visible mediante el broncoscopio, se avanza el alambre guía con la punta orientada caudalmente. Luego, una vez que se encuentra en el interior de la vía aérea, se retira la aguja de mayor diámetro (ver imagen).

La incisión cutánea se realiza 1 cm por encima y 1 cm por debajo del punto de ingreso al tejido subcutáneo; utilizamos el bisturí #11 provisto con el kit. Podría considerarse la utilización de un sistema de

electrocauterio para casos en los que se prevé sangrado: coagulopatías, anticoagulantes, uremia, insuficiencia hepática.

Se realiza a continuación la dilatación del tejido subcutáneo y del espacio intercartilaginoso utilizando un pequeño dilatador azul previamente lubricado. Se dilata el espacio intercartilaginoso, luego se introduce el dilatador cónico sobre el alambre guía; una vez en el interior de la vía aérea, y una vez que se visualiza la línea negra gruesa, se retira el dilatador dejando el alambre guía colocado. Luego, se inserta la cánula de traqueostomía sobre el dilatador en la luz de la tráquea.

Pregunta I.7 Durante una traqueostomía percutánea por dilatación, una vez que el ostoma ha sido dilatado, una cánula Shiley #8 junto con su dilatador 28F son progresados sobre el alambre guía, pero se encuentra una alta resistencia. El paciente se encuentra taquicárdico, hipertenso y la $SatO_2$ es de 90% ($FiO_2 = 1$). ¿Qué debe hacerse a continuación?

A. Ejercer más presión forzando la cánula de traqueostomía en el interior de la vía aérea debido a que esto se ha trasformado en una emergencia.
B. Cambiar por una cánula de traqueostomía Shiley más pequeña (#6), e introducirla con la ayuda del broncoscopio.
C. Retirar el conjunto cánula de traqueostomía/dilatador, y asegurarse de que no hay un espacio entre la punta de la cánula de traqueostomía y el dilatador.

Respuesta I.7: C

El paso más adecuado es reposicionar el dilatador para cerrar la brecha. Los tejidos blandos y el cartílago pueden atorarse en el espacio, y aplicar fuerza puede romper el cartílago, causando estenosis del ostoma. Una vez cerrada la brecha, la cánula de traqueostomía y el dilatador en su interior pueden progresarse sobre el alambre guía. Una vez que el manguito se encuentra completamente dentro de la vía aérea (corroborado por broncoscopía), el alambre guía y el dilatador se retiran en al mismo tiempo. Se coloca la cánula interior dentro de la cánula de traqueostomía, se infla el manguito y se inicia la ventilación a través de la cánula (1).

Referencias

1. Heffner JE, Miller KS, Sahn SA. Tracheostomy in the intensive care unit. Part 1: Indications, technique, management. Chest 1986; 90(2):269-74.

Pregunta I.8 Se realiza una traqueostomía percutánea por dilatación (PDT) en un paciente obeso. Se coloca una cánula de traqueostomía Shiley 6.0. La broncoscopía muestra que el balón ocupa bien el interior de la tráquea, quedando la placa externa de la cánula a nivel de la piel. Cuando el paciente despierta, se escucha una fuga de aire a pesar de inflar el balón. Los volúmenes corrientes se encuentran bajos y el paciente muestra signos de descompensación (taquipnea, taquicardia e hipertensión). ¿Qué debería hacerse a continuación?

A. Utilizar más aire apara sobreinflar en balón de la cánula de traqueostomía
B. Reemplazar la cánula #6 por una extra-larga o de mayor diámetro
C. Aumentar la sedación mientras el paciente este ventilados con presión positiva

Respuesta I.8: B

En este caso, parece que la cánula elegida inicialmente fue demasiado corta debido a que el paciente tuvo una fuga a pesar de la correcta posición de la cánula y de encontrarse bien inflado el balón. Después de su colocación, la cánula de traqueostomía fue probablemente traccionada hacia afuera y es probable que el manguito se encuentre parcialmente en el ostoma en lugar de la tráquea. Una cánula extra-larga (por ejemplo, Shiley XLT) podrá compensar el mayor espacio entre la tráquea y la piel en este paciente obeso.

Las cánulas de traqueostomía se encuentran disponibles en una gran variedad de tamaños y formas de varios fabricantes. El diámetro interno, el diámetro externo, y cualquier otra característica particular (percutánea, extra-larga, fenestrada) se encuentran impresos en la placa externa de la cánula como guía para el clínico (1). Las cánulas de traqueostomía más frecuentemente utilizadas están hechas de cloruro de polivinilo (PVC), silicona o poliuretano. Cuando e elige una cánula de traqueostomía, debe tenerse en cuenta sus diámetros interno y externo, así como su longitud. Si el diámetro interno es muy pequeño, se incrementarán las resistencias a través de la cánula, haciendo más difícil la eliminación de secreciones.

Una cánula de diámetro interno pequeño también posee un diámetro externo menor, lo cual puede elevar la presión necesaria para que el balón produzca un cierre hermético en la tráquea. Si el diámetro externo es muy grande, sin embargo, disminuirá la luz remanente al desinflar el balón, y esto afectará la posibilidad de utilizar la vía aérea superior con el balón desinflado para la fonación. Una cánula con un diámetro externo muy grande también será más difícil de introducir a través del ostoma. Una cánula con 10 mm de diámetro externo para mujeres adulta, y de 11 mm para hombres adultos, son los tamaños apropiados para la colocación inicial de la cánula.

Referencias

1. Hess DR, Altobelli NP. Tracheostomy tubes. Respir Care 2014; 59(6): 956-71; discussion 971-3.

Pregunta I.9 Durante la realización de una traqueostomía percutánea por dilatación, se coloca la cánula de traqueostomía, se cambia la ventilación del tubo endotraqueal a la cánula, y se infla en balón. ¿Cuál es el siguiente paso?

A. El procedimiento ha finalizado. Educar a las enfermeras, los empleados domésticos y la familia en el cuidado de la traqueostomía.
B. Retirar el tubo endotraqueal y confirmar la posición de la cánula de traqueostomía por broncoscopía.
C. Medir la presión del balón de la cánula para asegurarse que sea < 25 mmHg

Respuesta I.9: B

Una vez inflado el balón de la cánula de traqueostomía, se retira el TET y debe confirmarse la posición exacta de la misma por medio de broncoscopía. La laringe se examina durante la extubación para documentar cualquier hallazgo en la vía aérea y medir la distancia desde las cuerdas vocales. Se conecta el adaptador giratorio a la cánula de traqueostomía y se realiza la broncoscopía para eliminar secreciones hemáticas y medir la distancia a la carina desde el extremo distal de la cánula.

Para fijar la cánula de traqueostomía, frecuentemente se colocan cuatro puntos a través de la placa externa de la cánula. También se utiliza una cinta alrededor del cuello, dejando dos dedos de espacio entre ellos. Es necesaria la capacitación del personal de enfermería en cuanto a la posición de la cánula, el cambio de las gasas y el recambio de la cánula.

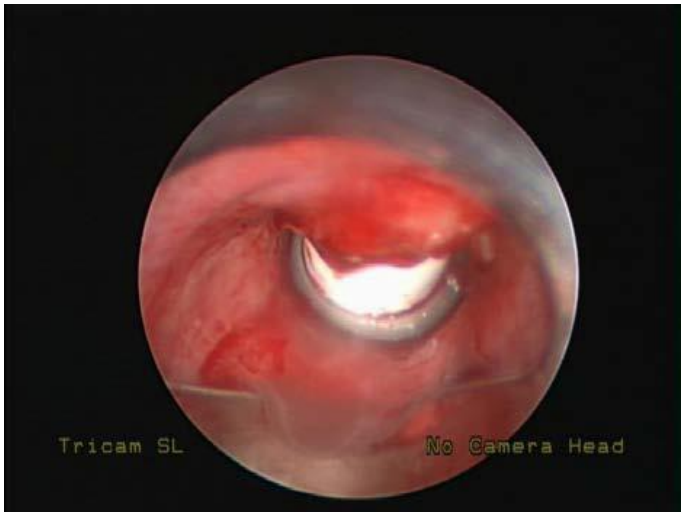

Pregunta I.10 El Ciaglia Blue Rhino® G2, el Ciaglia Blue Dolphin®, y el Portex® Blue Line Ultra son kits de traqueostomía comúnmente utilizados para en traqueostomía percutánea por dilatación (PDT) en los Estados Unidos. En comparación con el Blue Rhino, el Blue Dolphin conlleva:

A. Menor dificultad al insertar la cánula de traqueostomía
B. Menor sangrado de la vía aérea relacionado con el procedimiento
C. Mayor tiempo de colocación

Respuesta I.10: C

La traqueostomía percutánea por dilatación (PDT) es un procedimiento común en las unidades de cuidados intensivos y la identificación de la mejor técnica es muy importante. La traqueostomía por dilatación con balón utilizando el dispositivo Ciaglia Blue Dolphin se ha presentado como una modificación de la técnica Ciaglia. El Ciaglia Blue Dolphin es un sistema de dilatación por balón inflable que reemplaza al dilatador cónico de colocación en un solo paso.

En un estudio, se comparó el nuevo sistema Dolphin con la traqueostomía por dilatación en un solo paso (Ciaglia Blue Rhino) en pacientes en la unidad de cuidados intensivos (UCI) (1). La duración media del procedimiento (minutos entre la punción traqueal y la colocación de la cánula de traqueostomía) fue significativamente menor en el grupo Rhino en comparación con el grupo Dolphin. Los investigadores encontraron un mínimo sangrado, descripto ya sea como "en napa", o como restos hemáticos en la pared traqueal constatados por broncoscopía seis horas después, con una incidencia mayor en el grupo Dolphin. El estudio concluyo que la técnica Ciaglia Blue Dolphin es una opción viable en paciente en la UCI, si bien sus hallazgos alentaban el uso de la técnica Ciaglia Blue Rhino debido a su menor tiempo de ejecución.

Se realizó una revisión sistemática y meta-análisis de estudios randomizados que comparan las diferentes técnicas de PDT (dilatadores múltiples, dilatación en un solo paso, fórceps de dilatación sobre alambre guía, dilatación rotacional, traqueostomía retrograda, y dilatación por balón) en pacientes adultos críticos para investigar si alguna de las técnicas es superior a otra con respecto a complicaciones intra-procedimiento mayores y menores (2). Las diferentes técnicas y dispositivos resultaron equivalentes, con excepción de:

- La traqueostomía retrograda, que se asoció con complicaciones más severas y mayor frecuencia de conversión a otras técnicas, al ser comparada con la dilatación por fórceps sobre alambre guía o las técnicas de dilatación en un solo paso.
- La técnica de dilatación en un solo paso se asoció con menores tasas de fracaso que la dilatación rotacional, y menos complicaciones leves en comparación con la dilatación con balón y la dilatación por fórceps sobre alambre guía.

Los autores de este estudio concluyeron que la técnica de dilatación en un solo paso era la más confiable de entre seis técnicas diferentes en términos de seguridad y tasa de éxito.

Referencias

1. Cianchi G, Zagli G, Bonizzoli M, Batacchi S, Cammelli R, Biondi S, Spina R, Peris A. Comparison between single-step and balloon dilatational tracheostomy in intensive care unit: a singlecenter, randomized controlled study. Br J Anaesth 2010; 104(6): 728-32.
2. Cabrini L, Monti G, Landoni G, Biondi-Zoccai G, Boroli F, Mamo D, Plumari VP, Colombo S, Zangrillo A. Percutaneous tracheostomy, a systematic review. Acta Anaesthesiol Scand 2012;56(3): 270-81.

Pregunta I.11 Los resultados de estudios y meta-análisis sugieren que, en comparación con la traqueostomía quirúrgica, la técnica percutánea por dilatación se asocia a mayores tasas de:

A. Sangrado
B. Mortalidad
C. Infección de la herida quirúrgica
D. Estenosis altas

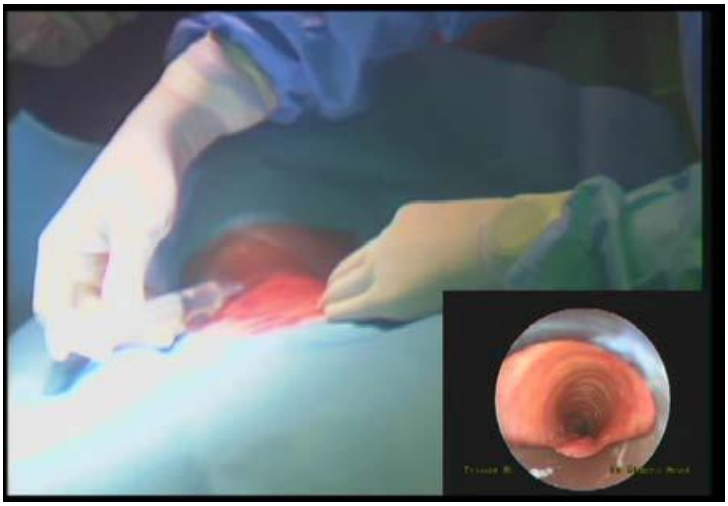

Respuesta I.11: D

En una revisión sistemática y meta-análisis (1), se comparó la traqueostomía percutánea por dilatación (PDT) electiva con la traqueostomía quirúrgica (ST) en pacientes adultos críticos con respecto a la evolución a corto y largo plazo (1). La PDT redujo la incidencia de infección de la herida quirúrgica, y redujo aún más el sangrado clínicamente significativo y la mortalidad, en comparación con la ST realizada en el quirófano. Se llegó a la conclusión de que la PDT, realizada en la UCI, debería ser considerada el procedimiento de elección para traqueostomías electivas en pacientes adultos críticos.

Debido a que las estenosis post-traqueostomía clínicamente significativas a nivel del ostoma dependen principalmente del sitio de punción y de la fractura de cartílagos traqueales durante la PDT, la guía endoscopia durante la PDT es importante (2).

Los cambios subjetivos en la voz y las anormalidades traqueales son comunes luego de la intubación endotraqueal seguida de PDT.

El seguimiento a largo plazo de pacientes críticos hallo un 31% de estenosis traqueales luego de una PDT (definida como un estrechamiento mayor al 10%). Las estenosis sintomáticas, manifestadas como síntomas respiratorios subjetivos posteriores a la decanulación, se encontraron en el 6% de los pacientes (3). En otro

estudio, las estenosis traqueales subclínicas se encontraron en alrededor del 40% de los pacientes luego de una PDT (4).

Referencias

1. Delaney A, Bagshaw SM, Nalos M. Percutaneous dilatational tracheostomy versus surgical tracheostomy in critically ill patients: a systematic review and meta-analysis. Crit Care 2006;10(2): R55.
2. Dollner R, Verch M, Schweiger P, Graf B, Wallner F. Long-term outcome after Griggs tracheostomy. J Otolaryngol 2002; 31(6): 386-9.
3. Norwood S, Vallina VL, Short K, Saigusa M, Fernandez LG, McLarty JW. Incidence of tracheal stenosis and other late complications after percutaneous tracheostomy. Ann Surg 2000;232(2): 233-41.
4. Walz MK, Peitgen K, Thürauf N, Trost HA, Wolfhard U, Sander A, Ahmadi C, Eigler FW. Percutaneous dilatational tracheostomy--early results and long-term outcome of 326 critically ill patients. Intensive Care Med 1998; 24(7): 685-90.

Pregunta I.12 La incidencia de una falsa vía es más alta con la técnica quirúrgica abierta que con la traqueostomía percutánea por dilatación (PDT).

A. Verdadero

B. Falso

Respuesta I.12: B

Se han realizado muchos estudios para caracterizar las diferencias en las complicaciones y la costo-efectividad de la PDT y la traqueostomía quirúrgica (ST). En un meta-análisis, hubo significativamente menos complicaciones en el grupo PDT con respecto a infección de la herida y cicatrización inadecuada (1). No hubo diferencias estadísticamente significativas entre el grupo PDT y el ST para complicaciones por falsa vía, hemorragia menor, hemorragia mayor, estenosis subglótica, muerte, y complicaciones en general. Sin embargo, en la tasa total de complicaciones hubo una tendencia que favoreció a la técnica percutánea. La duración total del procedimiento fue menor con PDT por 4,6 minutos, y los costos se redujeron en aproximadamente U$S456 en comparación con la traqueostomía quirúrgica.

La elección entre la PDT y la ST fue evaluada teniendo en cuenta la calidad de la evidencia en 37 artículos publicados que compraron los dos métodos (2). De estos estudios, 4 eran meta-análisis, 17 eran ensayos clínicos randomizados, 13 estudios comparativos, 2 estudios prospectivos no-randomizados y 1 estudio prospectivo randomizado. Tomando en cuenta la tasa de complicaciones en estos estudios, 7 resultaron a favor de la PDT y 3 a favor de la ST. Dado el bajo nivel de evidencia, sin embargo, los autores concluyeron que las afirmaciones de los clínicos sobre un tratamiento en particular son aun discutibles.

Referencias

1. Higgins KM, Punthakee X. Meta-analysis comparison of open versus percutaneous tracheostomy. Laryngoscope 2007; 117(3): 447-54.
2. Pappas S, Maragoudakis P, Vlastarakos P, Assimakopoulos D, Mandrali T, Kandiloros D, Nikolopoulos TP. Surgical versus percutaneous tracheostomy: an evidence-based approach. Eur Arch Otorhinolaryngol 2011; 268(3): 323-30.

Pregunta I.13 Se prefiere un abordaje quirúrgico en lugar de traqueostomía percutánea por dilatación (PDT) cuando:

A. Se palpan estructuras vasculares sobre el área de la tráquea elegida
B. El paciente tiene obesidad mórbida, con un BMI > 40
C. Hay evidencia de infección en el sitio elegido para la traqueostomía
D. Hay antecedentes de una traqueostomía previa

Respuesta I.13: A

Las complicaciones de la PDT tradicionalmente se dividen en tempranas y tardías. Las complicaciones tempranas incluyen el sangrado, infección, neumotórax, fallos en la técnica, e hipoxemia peri-operatoria debido a la obstrucción de la cánula o decanulación accidental (1). Las complicaciones tardías mas importantes incluyen la aparición de tejido de granulación que conduce a la estenosis de la vía aérea, fallo en la decanulación, u obstrucción de la vía aérea alta con insuficiencia respiratoria luego de la decanulación, fistula traqueo-esofágica, traqueomalacia, estenosis traqueal y fistula traqueo-arterial (FTA) (arteria innominada).

La mayoría de las complicaciones de la PT son complicaciones tardías, principalmente estenosis de la vía aérea y decanulación accidental; En menor medida FTA. La más común de las complicaciones post-operatorias es el sangrado. Las complicaciones intra-operatorias de la traqueostomía por cualquier técnica son infrecuentes. Solamente se han reportado complicaciones fatales de la PDT en un pequeño número de casos, y las complicaciones intra-operatorias fatales de la PDT son aún menos comunes. Casi en su totalidad resultan de lesión vascular. Toda pulsación vascular que se palpe sobre el sitio de la traqueostomía obliga a la realización de ecografía pro-operatoria, o la conversión a traqueostomía quirúrgica abierta.

Referencias

1. Gilbey P. Fatal complications of percutaneous dilatational tracheostomy. Am J Otolaryngol 2012; 33(6): 770-3.

Pregunta I.14 La mayoría de las complicaciones fatales de las traqueostomías percutáneas por dilatación (PDT) suceden después del primer mes post-procedimiento.

A. Verdadero

B. Falso

Respuesta I.14: B

La PDT puede asociarse con complicaciones graves, incluida la muerte. Las causas de las complicaciones fatales debidas a la PDT fueron analizadas en una revisión sistemática (1). La incidencia de complicaciones fatales se calculó en 0,17%. Las causas principales de muerte fueron a hemorragia en un 38% de los pacientes, y las complicaciones de la vía aérea en 29,6% de estos pacientes. En un 31% de los casos, las complicaciones fatales sucedieron durante el procedimiento y en un 49,3% de los casos dentro de los 7 días del procedimiento; El 73,2% de los pacientes tenían factores de riesgo específicos y 25,4% de los pacientes tenían más de un factor de riesgo.

De acuerdo con este análisis, la muerte ocurre en 1 de cada 600 pacientes que son sometidos a una PDT. Es probable que una selección cuidadosa de los pacientes, la utilización de guía broncoscópica, y la fijación de la cánula de traqueostomía con puntos de sutura, disminuyan la tasa de complicaciones.

Referencias

1. Simon M, Metschke M, Braune SA, Püschel K, Kluge S. Death after percutaneous dilatational tracheostomy: a systematic review and analysis of risk factors. Crit Care 2013; 17(5): R258.

Pregunta I.15 La decanulación accidental y la imposibilidad de reposicionar la cánula de traqueostomía conduce a la muerte en la traqueostomía percutánea por dilatación (PDT) pero no en la traqueostomía quirúrgica.

A. Verdadero
B. False

Respuesta I.15: B

Hay un debate acerca de si la traqueostomía percutánea por dilatación (PDT) es mejor que la ST con respecto a la seguridad. La hipótesis de que la PDT podría ser superior a la ST en términos de eficacia, complicaciones peri- y post-operatorias, y seguimiento a largo plazo (> 12 meses) fue evaluada en un estudio (1). La decanulación accidental y la imposibilidad de recolocar la cánula de traqueostomía resulto en una tasa similar de muerte en ambos grupos (ST n=8 y PDT n=9). Además, no se detectaron estenosis traqueales a los 20 meses en ninguno de los grupos.

Referencias

1. Silvester W, Goldsmith D, Uchino S, Bellomo R, Knight S, Seevanayagam S, Brazzale D, McMahon M, Buckmaster J, Hart GK, Opdam H, Pierce RJ, Gutteridge GA. Percutaneous versus surgical tracheostomy: A randomized controlled study with long-term follow-up. Crit Care Med 2006; 34(8): 2145-52.

Pregunta I.16 Un paciente con una traqueostomía realizada 3 semanas a tres tiene una decanulación accidental al girarse en la cama. Su traqueostomía fue realizada por un tumor laríngeo, y actualmente se encuentra recibiendo terapia radiante externa. Un intento de re-introducir la misma cánula de traqueostomía resulto fallido. El paciente tiene una mala mecánica ventilatoria. ¿Cuál de los siguientes pasos es el más indicado a continuación?

A. Intentar introducir una cánula de traqueostomía de menor tamaño
B. Ocluir el ostoma de la traqueostomía y pedir ayuda
C. Administrar oxigeno tanto a raves del ostoma como por mascara facial
D. Proceder a intubar y buscar ayuda médica de emergencia

Respuesta I.16: C

Tres semanas después de la traqueostomía, el ostoma debería haber madurado y la colocación de una cánula de traqueostomía más pequeña podría ser la maniobra más apropiada. Cualquier dificultad encontrada al introducir la cánula, sin embrago, puede indicar obstrucción de la vía aérea a nivel del ostoma por un tumor, tejido de granulación o condritis/malacia. Puede administrarse oxígeno a través del ostoma y por mascara. Puede conseguirse una vía aérea de emergencia mediante re-intubación orotraqueal broncoscópica con un tubo de pequeño tamaño, o introduciendo un tubo endotraqueal a través del ostoma. Sería incorrecto ocluir el ostoma y pedir ayuda, ya que el ostoma de la traqueostomía puede ser la única vía de entrada de aire del paciente, especialmente si la vía aérea por sobre el ostoma se encuentra ocluida por un tumor laríngeo o por inflamación inducida por radioterapia.

Pregunta I.17 Hace seis horas atrás se realizó una traqueotomía percutánea por dilatación (PDT). La enfermera llama para informar sobre un sangrado en el sitio del ostoma. La gasa esta empapada de sangre, pero no hay un origen evidente del sangrado. ¿Qué debería hacerse a continuación?

A. Inyectar lidocaína con epinefrina alrededor del ostoma
B. Sospechar una fistula traqueo-arterial (arteria innominada) y realizar consulta urgente con un cirujano torácico.
C. Solicitar TP, KPTT, hemograma y radiografía de tórax.

Respuesta I.17: A

Si el sangrado ocurre inmediatamente después de realizar la incisión, puede utilizarse hemóstato y electrocauterio. Si ocurre una vez realizada la dilatación, el operador debe introducir la cánula de traqueostomía inmediatamente. Si el sangrado ocurre luego del procedimiento, puede volver a inyectarse lidocaína con epinefrina en los cuatro cuadrantes. Si el sangrado persiste o recurre, debería colocarse Surgicel, y el ostoma deberá ser explorado en busca del origen del sagrado. En la mayoría de los casos el sangrado es lento y de origen venoso, o un sangrado capilar "en napa", y puede cauterizarse o ligarse. La fistula traqueo-arterial (arteria innominada) ocurre frecuentemente después de 3-6 semanas de la colocación, y debe ser tenida en cuenta en caso de sangrado diferido; Debe consultarse de forma inmediata con un cirujano torácico. En el periodo post-procedimiento, la gaza debe recambiarse el primer día. La tubuladura del respirador no debe tironear de la cánula de la traqueostomía. La presión del balón debería medirse a diario. Las suturas pueden ser retiradas 7-14 días post-procedimiento, y a los 14-21 días del recambio de cánula. Muchos especialistas, sin embrago, no colocan puntos de sutura tras la colocación de la cánula de traqueostomía. Si el paciente tolera las tiras de amarre de la cánula, puede consultarse con un fonoaudiólogo para la colocación de una válvula fonatoria Passy Muir. También puede estar indicada la evaluación por un nutricionista.

Pregunta I.18 En una traqueostomía quirúrgica, el primer recambio de cánula se realiza idealmente por:

A. Una enfermera intensivista matriculada
B. Un kinesiólogo respiratorio matriculado
C. Un cirujano otorrinolaringólogo
D. El servicio que realizo el procedimiento

Respuesta I.18: D

El primer recambio de cánula de traqueostomía debería ser realizado por el servicio tratante, o sus designados. Idealmente, dos profesionales de la salud entrenados (un kinesiólogo respiratorio y una enfermera matriculada, por ejemplo) deberían estar presentes en los recambios de la cánula de traqueostomía. En pacientes adultos, un kinesiólogo entrenado cambiara en lo sucesivo la cánula de traqueostomía una vez por semana después del primer recambio. Las tiras de amarre de la traqueostomía y las gasas del ostoma deberían cambiarse al menos una vez cada 48 hs de ser necesario. Los balones de traqueostomía deberían ser llenados con aire o agua destilada. No se recomienda la solución salina. Durante la hospitalización, debería medirse la presión del balón de la traqueostomía por turno. No se recomienda desinflar el balón. Los balones defectuosos deberían ser informados al servicio que realizo el procedimiento.

Pregunta I.19 Previo a la realización de una traqueostomía percutánea por dilatación, ¿cuál de los siguientes resultados es importante examinar cuidadosamente?

A. Medicación utilizada, función renal y coagulograma
B. Medición de CO_2 expirado
C. Medición de la presión del balón del tubo endotraqueal

Respuesta I.19: A

La evaluación inicial previa a la traqueostomía percutánea por dilatación (PDT) debería incluir tres componentes:

Examen físico: infección del sitio, imposibilidad de identificar la anatomía laríngea/traqueal (pacientes con BMI alto, masas tiroideas), limitación de la movilidad cervical (artritis reumatoidea, patología medular cervical, post-radiación) constituyen contraindicaciones para la PDT. La infección del sitio quirúrgico es una contraindicación absoluta ya que puede derivar en infección del ostoma y mediastinitis;

Evaluación de co-morbilidades tales como incremento en la presión intracraneal (PIC), enfermedad pulmonar obstructiva crónica, insuficiencia respiratoria con altos requerimientos de FiO_2 (> 60%) y presión positiva de fin de espiración (PEEP) (> 10 cmH_2O). Otras contraindicaciones incluyen inestabilidad hemodinámica, intubación que se prevé de corta duración, y expectativa de vida limitada.

Presencia de coagulopatía. Por ejemplo, la anticoagulación sistémica y los agentes antiplaquetarios potentes (ej. clopidogrel) deberían ser suspendidos previo a la realización del procedimiento, aunque hay evidencia de que la PDT puede realizarse con seguridad con el uso de clopidogrel y que los pacientes pueden seguir recibiendo aspirina. En general, es deseable mantener un RIN < 1,5 y las plaquetas > 50.000. En pacientes con insuficiencia renal en estadío terminal, el procedimiento debería ser realizado idealmente durante o inmediatamente posterior a la hemodiálisis.

Referencias

1. Abouzgheib W, Meena N, Jagtap P, Schorr C, Boujaoude Z, Bartter T. Percutaneous dilatational tracheostomy in patients receiving antiplatelet therapy: is it safe? J Bronchology Interv Pulmonol 2013; 20(4): 322-5.

Preguntas I.20 ¿Cuál de estos hallazgos clínicos están presentes en el examen físico de los pacientes con enfisema severo?

A. Longitud laríngea acortada (distancia entre el cartílago tiroides y la escotadura supraesternal)
B. Desviación ipsilateral de la tráquea
C. Mayor incidencia de prognatia

Respuesta I.20: A

Los pacientes con enfisema severo pueden tener una longitud laríngea disminuida (distancia entre el cartílago tiroides y la escotadura supraesternal) y, por lo tanto, la tráquea cervical puede estar rodeada de parénquima pulmonar, lo que representa un riesgo aumentado de neumotórax.

Durante el proceso de consentimiento informado, debería informárseles a los pacientes a los pacientes y a sus familias sobre los posibles riesgos de neumotórax, así como de otras posibles complicaciones relacionadas con el procedimiento tales como infección, sangrado, perdida de la vía aérea (intra- o post-operatoria por desplazamiento de la cánula de traqueostomía), fractura de cartílago, estenosis traqueal, disfunción de cuerdas vocales, disfagia, aspiración, y afonía; Estos riesgos deberían documentarse previo al procedimiento.

Pregunta I.21 ¿Cuál de las siguientes afirmaciones referidas a las estenosis post-traqueostomía es verdadera?

A. El monitoreo de las presiones del balón ya no es relevante con el advenimiento de las cánulas de traqueostomía modernas.
B. Las estenosis a nivel del balón de la cánula de traqueostomía pueden ser causadas por isquemia de la mucosa.
C. La incidencia de estenosis del ostoma ha disminuido a raíz del uso de balones de alto volumen-baja presión.

Respuesta I.21: B

Las estenosis a nivel del balón de la cánula de traqueostomía son frecuentemente causadas por daño isquémico de la mucosa, cuando la tensión parietal excede la presión de perfusión capilar de la mucosa (normalmente 20-30 mmHg) (1). Los cambios histológicos inflamatorios suceden dentro de las 24-48 hs. La incidencia ha disminuido diez veces con el uso de balones de alto-volumen-baja presión. Las presiones del balón deben monitorearse constantemente, manteniendo las presiones pico inspiratoria e espiratoria del balón por debajo de 15 mmHg (indudablemente por debajo de 25 mmHg).

Pregunta I.22 ¿Las estenosis que ocurren luego de una traqueostomía percutánea por dilatación, se ubican con mayor frecuencia en cuál de las siguientes regiones?

A. Región supraesternal de la tráquea
B. A nivel del traqueostoma
C. Región subglótica de la tráquea
D. A nivel del balón de la cánula de traqueostomía

Respuesta I.22: C

Las estenosis traqueales inducidas por traqueostomía suceden en 3 regiones: en la región supraesternal, a nivel del balón, y en el sitio del ostoma. Las estenosis causadas por traqueostomía percutánea por dilatación (PDT) pueden suceder más precozmente y son subglótica en comparación con la traqueostomía quirúrgica. La corrección quirúrgica de las estenosis es más dificultosa en el grupo PDT debido a su localización en el área subglótica (1). Por lo tanto, debe utilizarse la línea media de la tráquea al realizar una PDT siempre que sea posible. Una cánula de traqueostomía colocada lateralmente ejerce tensión sobre la pared de la tráquea y puede provocar necrosis cutánea y daño cartilaginoso. Si la incisión cutánea es demasiado pequeña, y la cánula de traqueostomía se atasca durante su inserción, uno debería retirar con cuidado la cánula dejando el alambre guía en la luz traqueal y ampliar la incisión del tejido subcutáneo; Esto evitara ejercer una tensión excesiva en la pared de la tráquea durante la dilatación.

Referencias

1. Raghuraman G, Rajan S, Marzouk JK, Mullhi D, Smith FG. Is tracheal stenosis caused by percutaneous tracheostomy different from that by surgical tracheostomy? Chest 2005;127(3): 879-85.

Pregunta I.23 Lo llaman para asistir a un cirujano torácico en la realización de una traqueostomía percutánea. Después de introducir el broncoscopio, Ud. constata la alteración que se muestra en la imagen a continuación. ¿Cuál es la relevancia de esta alteración?

A. Comúnmente observado en cerdos, peros y camellos
B. Bronquio accesorio que puede encontrarse hasta 6 cm por encima de la carina y, por lo tanto, puede obstruirse con una cánula de traqueostomía larga o un tubo endotraqueal.
C. Frecuentemente asintomático, pero a menudo puede causar bronquitis recurrente, hemoptisis o neumonía.

Respuesta I.23: B

El bronquio traqueal es una variante anatómica cuando un bronquio accesorio se origina directamente desde la tráquea y se dirige al territorio de lóbulo superior. Con frecuencia se lo denomina "bronquio del cerdo", aunque esta nomenclatura se reserva para los casos en los que todo el lóbulo superior (normalmente el derecho) es suministrado por este bronquio. El bronquio traqueal es un hallazgo normal en ovejas, cerdos, cabras y jirafas. En humanos, la prevalencia en del 0,1-2% del lado derecho, y del 0,3-1% del lado izquierdo. Cuando un verdadero bronquio supernumerario se origina del bronquio fuente izquierdo o derecho, comúnmente se lo denomina "bronquio cardiaco" (prevalencia 0,3%).

Si el lóbulo superior se bifurca, el bronquio traqueal se denomina "desplazado". Si el lóbulo superior se trifurca, el bronquio traqueal de denomina "supernumerario" (1). El desarrollo traquebronquial normal ocurre 24-26 días, como un abultamiento medial de la pared ventral de la faringe, desarrollándose en el extremo caudal del surco laringotraqueal. A los 26-28 días, este abultamiento da origen a los esbozos pulmonares, y el desarrollo (incluida la formación de los bronquios segmentarios) normalmente está completa hacia el día 36. Se postulan varias hipótesis para explicar la formación de los bronquios accesorios,

que incluyen la teoría de la reducción (encogimiento de los componentes primitivos), la teoría de la selección (trastornos locales de la morfogénesis), y la teoría de la migración (un crecimiento de ramas secundarias) (2).

El bronquio traqueal puede ser la causa de bronquitis recurrente o neumonía, especialmente cuando está involucrado el lóbulo superior derecho. También debe sospecharse en pacientes con quistes en el lóbulo superior derecho en la radiografía. No se han asociado con aumento de la frecuencia de hemoptisis. Aunque normalmente están situados a nivel de la carina, o hasta 2 cm de la misma, los bronquios traqueales pueden encontrarse hasta 6 cm por encima de la carina y, por lo tanto, ser fácilmente ocluidos por un tubo endotraqueal colocado muy abajo, o una cánula de traqueostomía larga.

Broncograma de un bronquio traqueal

Referencias

1. AJR Am J Roentgenol. 1983 Sep;141(3):623. Clinical significance of tracheal bronchus. Harris JH Jr. PMID: 6603784.
2. Benoit Ghaye, MD, David Szapiro, MD, Jean-Marc Fanchamps, MD, and Robert F. Dondelinger, MDRadiographics 2001;21:105-119.
   DOI: http://dx.doi.org/10.1148/radiographics.21.1.g01ja06105.

Pregunta I.24 Se realiza una traqueostomía quirúrgica de urgencia en la sala de trauma tras intentos fallidos de intubación laríngea. El paciente presento paro respiratorio debido a injuria por inhalación. Poco tiempo después, la enfermera informa que la presión arterial del paciente está descendiendo. En la auscultación se constata disminución del murmullo vesicular del lado derecho. La saturación de oxigeno permanece estable en 90% (FiO_2 = 100). El técnico radiólogo se encuentra cerca de la habitación, por lo que se toma una radiografía de tórax en forma inmediata (se muestra a continuación). ¿Cuál de las siguientes es la causa y el mecanismo <u>más probable</u> de estos hallazgos radiológicos?

A. Barotrauma a causa de la conexión a ventilación mecánica
B. Ingreso de aire a través de la incisión cervical
C. Ruptura espontanea bilateral de bullas subpleurales

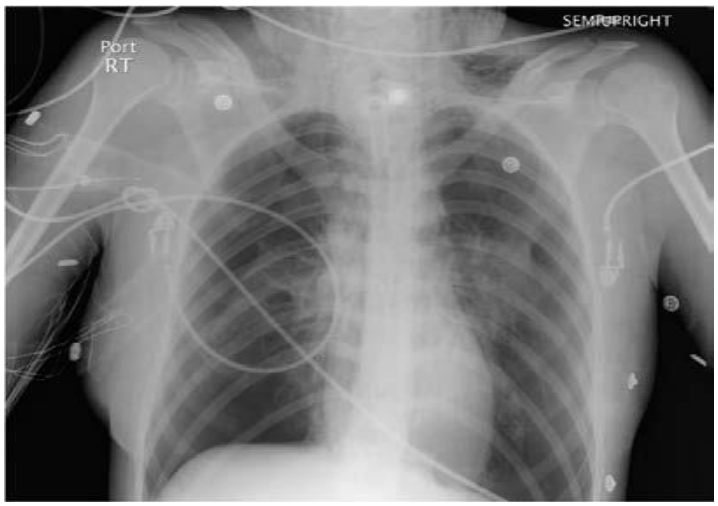

Respuesta I.24: B

El neumotórax sincrónico bilateral es infrecuente, pero es una complicación bien documentada de la traqueostomía quirúrgica (1,2). El mecanismo de producción más probable de esta complicación es el ingreso de aire a través de la incisión cervical, y el pasaje de aire en dirección caudal a lo largo de la pared externa de la tráquea hacia el mediastino, más probablemente durante la inspiración (descenso de la presión plural). Un estudio en animales sugiere que la hiperextensión del cuello ejerce tensión mecánica sobre la pleura mediastinal, lo cual puede provocar la ruptura de bullas subpleurales. Otro mecanismo que potencialmente puede contribuir es la elevada presión negativa intrapleural durante la inspiración forzada en pacientes con obstrucción significativa de la vía aérea superior (3).

Referencias

1. Tokur M, Kürkçüoðlu IC, Kurul C, Demircan S. Synchronous bilateral pneumothorax as a complication of tracheostomy. Turkish Resp J 2006;7:84-85.
2. Jain S., Deshmukh P, Gaurkar S. Bilateral pneumothorax: Perils of emergency tracheostomy. J Laryngol Voice 2014;4:36-38.
3. Padovan IF, Dawson CA, Henschel EO, Lehman RH. Pathogenesis of mediastinal emphysema and pneumothorax following tracheotomy. Chest 1974;66:553-556.

Pregunta I.25 ¿Cuál de las siguientes afirmaciones es más adecuada sobre la broncoscopía flexible en pacientes adultos con crisis aguda de asma (status asmático)?

A. Muchos estudios informan la falta de utilidad de la broncoscopía para ayudar a aliviar el taponamiento mucoso en pacientes críticos bajo ventilación mecánica con asma agudo severo refractario a la medicación.
B. En algunos casos, la broncoscopía con lavados puede ser útil para mejorar la ventilación en pacientes con asma agudo severo refractario a la medicación. Se recomienda un monitoreo cuidadoso de las presiones en la vía aérea, el volumen corriente, los parámetros hemodinámicos y el intercambio gaseoso en todos los casos.
C. La broncoscopía no aumenta particularmente el riesgo de barotrauma e hipoxemia en pacientes ventilados mecánicamente con asma agudo severo.

Respuesta I.25: B

En algunos casos, la broncoscopía puede ser útil en pacientes ventilados mecánicamente con asma agudo severo (1-3), pero los riesgos y beneficios del procedimiento deben ser cuidadosamente considerados (4). La broncoconstricción, el edema de la mucosa, las secreciones espesas, os tapones mucosos y el atrapamiento aéreo incrementan el riesgo de barotrauma, hipoxemia, inestabilidad hemodinámica y de muerte. Os recaudos a tomar incluyen utilizar un broncoscopio de diámetro 2 mm menor al del diámetro interno del tubo endotraqueal para minimizar la auto-presión positiva de fin de espiración (auto-PEEP), y realizar la broncoscopía en breves intervalos entre los cuales el endoscopio es retirado de la vía aérea para permitir la ventilación y oxigenación. Los estudios que reportan sobre el éxito de la broncoscopía en pacientes con status asmático son anecdóticos, o reportes de pequeñas series de casos. No hay guías de tratamiento de asma específicas que recomienden el uso de la broncoscopía en pacientes con asma agudo severo.

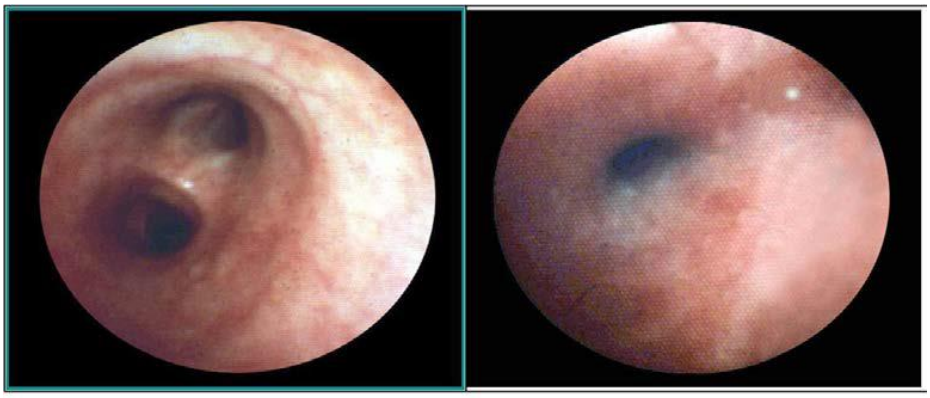

Asma: vía aérea normal Asma: status asmático

Referencias

1. Maggi JC, Nussbaum E, Babbitt C, Maggi FE, Randhawa I. Pediatric fiberoptic bronchoscopy as adjunctive therapy in acute asthma with respiratory failure. Pediatr Pulmonol. 2012;47:1180–1184.
2. Durward A, Forte V, Shemie SD. Resolution of mucus plugging and atelectasis after intratracheal rhDNase therapy in a mechanically ventilated child with refractory status asthmaticus. Crit Care Med. 2000; 28:560–562.
3. Khan MF, Al Otair HA, Elgishy AF, Alzeer AH. Bronchoscopy as a rescue therapy in patients with status asthmaticus: Two case reports and review of literature. Saudi J Anaesth. 2013;7:327–330.
4. Bush A. Primum non nocere: How to cause chaos with a bronchoscope in the ICU. Chest. 2009; 135:2–4.

Pregunta I.26 Un día después de la colocación bilateral de stents de silicona por broncoscopía rígida, un paciente crítico con carcinoma broncogénico y reciente obstrucción de ambos bronquios fuente, refiere disnea progresiva en reposo. ¿Cuál es la causa más probable de sus síntomas?

A. Obstrucción un de stent por secreciones
B. Embolia pulmonar
C. Migración de un stent

Respuesta I.26: A

El diagnóstico más probable del aumento de la disnea tras la colocación de un stent de silicona es la obstrucción por acumulación de secreciones. Esto es más probable que la formación de tejido de granulación o la migración, especialmente en pacientes con stents colocados en los bronquios fuente. Debe realizarse una broncoscopía para inspección en los pacientes con stents y con síntomas nuevos o en aumento, como ser la tos o la disnea. El lavado con solución salina y posterior aspiración ayudara a despejar las secreciones del stent. Deberían enviarse muestras a bacteriología, e iniciarse tratamiento antibiótico si se aíslan gérmenes. De forma anecdótica, la movilización temprana y la nebulización con solución salina ayudan a prevenir la obstrucción. En un estudio de 23 artículos con un total de 501 pacientes, los autores hallaron infección respiratoria asociada al stent en un 20% de los pacientes (1). La infección más común fue la neumonía, y los microorganismos más frecuentes fueron *Staphylococcus aureus* y *Pseudomonas aeruginosa* (2).

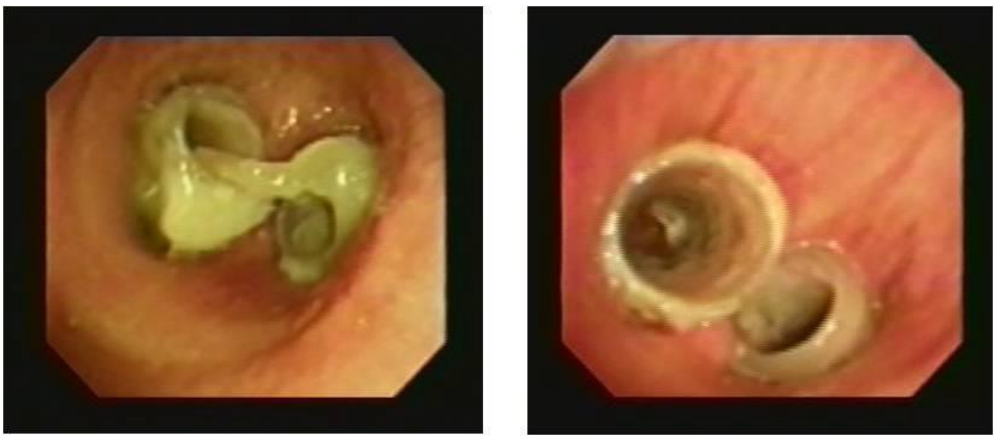

Referencias

1. Agrafiotis M, Siempos I, Falagas ME. Infections related to airway stenting: a systematic review. Respiration. 2009;78(1):69-74.
2. Colt HG, Murgu S. Bronchoscopy in central airway obstruction: A patient-centered approach. Elsevier pub, 2012.

Pregunta I.27 Cuatro semanas después de una traqueostomía, un paciente presenta secreciones sanguinolentas durante la aspiración traqueal. La broncoscopía flexible a través de la cánula de traqueostomía muestra lo que se ve en la imagen a continuación. ¿Cuál debería ser el próximo paso?

A. Mover la cánula de traqueostomía para ver si el tejido de granulación sangrante que protruye por las fenestraciones de la cánula es de naturaleza obstructiva.
B. Derivar al paciente para ablación laser o con electrocauterio para eliminar el tejido de granulación sangrante que obstruye parcialmente la fenestracion de la cánula de traqueostomía.
C. Solicitar a las enfermeras y a los kinesiólogos respiratorios que suspendan la aspiración traqueal porque la sonda de aspiración produce sangrado cada vez que impacta en el tejido de granulación.

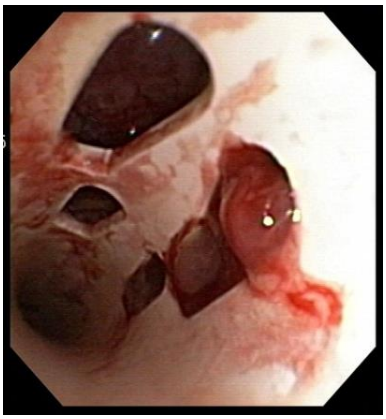

Respuesta I.27: A

Las cánulas de traqueostomía fenestradas se utilizan como paso previo a la decanulación. Permite un periodo de prueba respirando normalmente y expectorando secreciones. También permite la fonación al dejar que el aire pase entre la cánula de traqueostomía y las cuerdas vocales. Puede formarse tejido de granulación a lo largo de la pared posterior de la tráquea, protruyendo por las fenestraciones hacia la luz traqueal. Este tejido es normalmente friable y sangra fácilmente, especialmente con el traumatismo repetitivo provocado por la aspiración frecuente. Al movilizar la cánula (manualmente, pero también durante la deglución), los tejidos pueden entrar y salir de la fenestración. Mover la cánula levemente bajo guía broncoscópica directa) permitirá una mejor evaluación del tamaño y la extensión del tejido de granulación. El cese del traumatismo frecuentemente conduce a la resolución espontanea.

Pregunta I.28 Una mujer de mediana edad con enfermedad pulmonar obstructiva crónica severa (enfisema) fue hospitalizada con insuficiencia respiratoria hipercápnica severa. Requiere ventilación mecánica por 30 días, con varios intentos fallidos de desvinculación. Hay hiperinsuflación significativa. Sus comorbilidades la excluyeron de un trasplante pulmonar. ¿Cuál es el próximo paso más razonable?

A. Informar a la familia del pronóstico ominoso e iniciar la desvinculación de la ventilación mecánica y cuidados paliativos.
B. Consultar con un neumonólogo intervencionista el uso compasivo de la reducción de volumen broncoscópica (colocación de válvulas).
C. Derivar al paciente a un centro de manejo de pacientes ventilados crónicos.
D. Todos los anteriores

Respuesta I.28: D

Todas las respuestas son posiblemente correctas y, por supuesto, el manejo debe ser individualizado en base a los recursos disponibles y las preferencias del paciente. La reducción de volumen broncoscópica se reserva por lo general para pacientes estables, aunque muchos especialistas relatan en forma anecdótica haber utilizado con éxito válvulas en pacientes ventilados mecánicamente con hiperinsuflación severa y volúmenes espiratorios forzados bajos. La reducción de volumen endobronquial (ELVR), empleando válvulas unidireccionales es una técnica mediante la cual la mayor parte del lóbulo enfisematoso queda excluido (1). Los criterios de selección de pacientes incluyen enfisema heterogéneo, cisura completa y ausencia de engrosamiento de las paredes bronquiales. Las válvulas se colocan en uno o más bronquios segmentarios para

bloquear todos los segmentos de del lóbulo comprometido, de manera que el aire pueda salir durante la espiración, pero no pueda ingresar durante la inspiración. La tomografía computada de alta resolución junto con un software especial permite una evaluación precisa del grado, localización y distribución de la hiperinsuflación y de las áreas de destrucción del parénquima (2). Las complicaciones de la colocación de válvulas incluyen: migración (4,7%), hemoptisis (6,1%) y neumotórax (20%) (3, 4).

Colocación de válvulas bronquiales en el lóbulo superior izquierdo con una significativa reducción de volumen (nótese la elevación del hemidiafragma izquierdo)

Referencias

1. Ralf Eberhardt, Daniela Gompelmann, Felix JF Herth, and Maren Schuhmann. Endoscopic bronchial valve treatment: patient selection and special considerations. Int J Chron Obstruct Pulmon Dis. 2015; 10: 2147–2157.
2. Sciurba FC, Ernst A, Herth FJ, et al. A randomized study of endobronchial valves for advanced emphysema. N Engl J Med.2010;363(13):1233–1244
3. Gompelmann D, Eberhardt R, Herth FJ. Endoscopic lung volume reduction. A European perspective. Ann Am Thorac Soc. 2013;10(6):657–666.
4. Valipour A, Slebos DK, Oliveira H, Eberhardt R, Freitag L, Criner G, Herth F. Expert Statement: Pneumothorax Associated with Endoscopic Valve Therapy for Emphysema - Potential Mechanisms, Treatment Algorithm, and Case Examples. Respiration (English Edition), v. 87, p. 513-521, 2014

Pregunta I.29 Una mujer de 62 años con cirrosis y ruptura de un absceso en el pulmón derecho presenta enfisema subcutáneo significativo bajo ventilación mecánica. El paciente no es candidato a cirugía abierta, y las medidas conservadoras para detener la fuga de aire han fracasado reiteradamente. Mediante un balón de Fogarty se aísla el área, la cual aparece estar localizada en el territorio del segmento latero-basal del lóbulo inferior derecho (B9R). ¿Cuál de los siguientes procedimientos broncoscópicos pueden intentarse en este paciente?

A. Colocación broncoscópica de válvulas
B. Aplicación de adhesivo de fibrina
C. Colocación de un tapón de Watanabe
D. Todos los anteriores

Repuesta I.29: D

Muchos pacientes con fuga de aire prolongada y aquellos que experimentan complicaciones relacionadas con neumotórax durante la ventilación mecánica son candidatos la reparación broncoscópica. Aunque estas técnicas no son siempre exitosas, los especialistas reportan un éxito relativo en muchos casos, y varias publicaciones reportan buenas tasas de éxito con las distintas modalidades (teniendo en cuenta, desde luego, que muchos casos con resultados desfavorables pueden no ser publicados). Las válvulas endobronquiales con frecuencia se reservan para pacientes que requieren reducción de volumen pulmonar por vía broncoscópica, pero también han sido utilizadas en casos de neumotórax, así como para controlar sangrados (1-4). El adhesivo de fibrina (cianoacrilato) es una técnica frecuentemente utilizada que en ocasiones es exitosa (5), pero debe terse cuidado en identificar correctamente el territorio segmentario y no dañar el broncoscopio durante la aplicación del pegamento. El tapón de silicona de Watanabe ha sido utilizado con éxito, pero requiere broncoscopía rígida para su colocación (6).

Radiografía de torax tras la colocación de una válvula endobronquial en el segmento látero basal del lóbulo inferior derecho (B9R), identificado mediante aislamiento con un balón de Fogarty (se muestra la válvula en posición cerrada)

Tapón de Watanabe (Novatec)

Referencias

1. Mahajan AK, Verhoef P, Patel SB, et al. A Case Series Describing a Minimally Invasive Approach to Bronchopleural Fistulas in Medical Intensive Care Unit Patients. J Bronchology Interv Pulmonol. 2012 Apr; 19(2): 137–141.
2. Fann JI, Berry GJ, Burdon TA. The use of endobronchial valve device to eliminate air leak. Respiratory Medicine 2006;100 (8):1402–1406.
3. Valle ELT, Oliveira HG, Macedo N, et al. Closure Of Multiple Bronchopleural Fistulas With One-Way Endobronchial Valves: A Minimally Invasive Option For Tuberculosis Complications. American Journal of Respiratory and Critical Care Medicine 2011.A43:1-3.

4. Lalla U1, Allwood BW, Sinha Roy S, et al. Endobronchial Valve Used as Salvage Therapy in Mechanically Ventilated Patient with Intractable Life-Threatening Hemoptysis. Respiration. 2017 Mar 30. doi: 10.1159/000465526. [Epub ahead of print]
5. Chawla RK, Madan A, Bhardwaj PK, et al. Bronchoscopic management of bronchopleural fistula with intrabronchial instillation of glue (N-butyl cyanoacrylate) Lung India. 2012 Jan-Mar; 29(1): 11–14. doi: 10.4103/0970-2113.92350.
6. Watanabe Y, Matsuo K, Tamaoki A, et al. Bronchial Occlusion with Endobronchial Watanabe Spigot. Journal of Bronchology 2003;10(4):264-267.

Pregunta I.30 Un paciente con una estenosis traqueal benigna conocida fue tratada con la colocación de un tubo en T de Montgomery en otro centro. Es trasladado a su unidad de cuidados intensivos por haber presentado episodios recurrentes de hemoptisis. En la broncoscopía flexible se observa la siguiente imagen. ¿Cuál de las siguientes afirmaciones sobre los tubos en T de Montgomery es correcta?

A. Los tubos en T de Montgomery normalmente deben ser dejados cerrados (con el tapón removible) para que los pacientes puedan respirar normalmente a través de su tráquea y laringe.
B. Los tubos en T de Montgomery son fácilmente conectables a un ambú en caso de requerir ventilación asistida.
C. Los tubos en T de Montgomery solo pueden ser retirados bajo anestesia general.

Respuesta I.30: A

Los tubos en T de Montgomery consisten en una rama intratraqueal de extremos romos para minimizar el daño a la mucosa traqueal (1). La rama extratraqueal del tubo en T normalmente tiene un tapón el cual, al estar cerrado, permite a los pacientes respirar a través de su tráquea y laringe. De esta forma es como deben utilizarse normalmente los tubos en T. Cuando están colocados correctamente, los pacientes pueden fonar. Al abrirse, sin embargo, la laringe es excluida y se asegura una vía aérea traqueal.

Los tubos en T de Montgomery se colocan en pacientes con estenosis traqueales benignas, así como en el post-quirúrgico de cirugías traqueolaríngeas (2,3). Debido a la proximidad de su rama proximal con la superficie inferior de las cuerdas vocales, la formación de tejido de granulación puede causar obstrucción o sangrar fácilmente con la fonación, la deglución o a causa del traumatismo con la sonda de aspiración. Los tubos en T deben también ser aspirados a menudo y mantenidos limpios, especialmente si se dejan destapados por periodos prolongados; de lo contrario existe el riesgo de que se obstruyan por secreciones, lo cual puede poner en riesgo la vida. Los tubos en T pueden ser retirados sin anestesia, especialmente en una situación de

emergencia, para restituir la vía aérea traqueal a través del ostoma en caso de que se obstruya parcial o totalmente algunas de las ramas del tubo. Se toma la rama extratraqueal del tubo y se tira del mismo ejerciendo un delicado movimiento giratorio. Idealmente, este procedimiento debe practicarse en modelos. Después de una remoción de emergencia, puede ser necesario colocar una cánula de traqueostomía o un tubo endotraqueal a través del ostoma para garantizar la permeabilidad de la vía aérea y la ventilación.

La obstrucción de los tubos en T de Montgomery puede requerir resección broncoscópica utilizando electrocauterio, argón plasma, crioterapia o laser. Existe el riesgo de que se produzca fuego en el interior de la vía aérea si se utilizan tecnologías con energía térmica (electrocauterio, argón plasma o laser), por lo cual deberían tomarse las precauciones necesarias en cuanto a la técnica de resección y el uso de oxígeno.



Tubo en T de Montgomery obstruido por secreciones.
Tubo en T posicionado en la vía aérea

Referencias

1. Montgomery WW. Manual for care of the Montgomery silicone tracheal T-tube. Ann Otol Rhinol Laryngol 1980; 89:1-7.
2. Carretta A, Casiraghi M, Melloni G, et al. Montgomery T-tube placement in the treatment of benign tracheal lesions. Eur J Cardiothorac Surg. 2009;36(2):352-356.
3. Guha, S. M. Mostafa, J. B. Kendall. TheMontgomery T-tube: anesthetic problems and solutions. Br J Anaesth (2001) 87 (5): 787-790.

FELICITACIONES

Usted acaba de completar el módulo I de *The Essential Intensivist Bronchoscopist*©. La siguiente sección contiene un conjunto de diez preguntas post-examen con sus respuestas.

Los post-examen son de tipo "verdadero o falso". Por favor recuerde que mientras muchos programas educativos consideran al 70% de respuestas correctas una nota de aprobación, el puntaje "objetivo" del estudiante debería ser de 100%.

Por favor envíenos sus opiniones con respecto al material del Proyecto de Educación en Broncoscopía poniéndose en contacto con su asociación nacional de broncoscopía, o escribiéndonos a www.bronchoscopy.org.

The Essential Intensivist Bronchoscopist

Post-examen MÓDULO I

INSTRUCCIONES: Responda VERDADERO o FALSO a cada una de las siguientes DIEZ preguntas.

Pregunta 1: El trabajo respiratorio y las presiones inspiratorias pico disminuyen en los pacientes con traqueostomía en comparación con los tubos endotraqueales.

Pregunta 2: El 4-5 espacio intercartilaginoso es un sitio ideal para la inserción de la cánula de una traqueostomía percutánea.

Pregunta 3: Al menos un estudio randomizado y controlado muestra que la técnica de dilatación en un solo paso es superior a otras técnicas para la traqueostomía percutánea.

Pregunta 4: Las estenosis traqueales (definidas como una disminución de la luz de la vía aérea mayor al 10%) son una complicación esperable en aproximadamente el 30% de los pacientes luego de una traqueostomía percutánea.

Pregunta 5: La infección de la herida quirúrgica parece ocurrir con menor frecuencia luego de una traqueostomía percutánea en comparación con la traqueostomía quirúrgica.

Pregunta 6: El impacto de secreciones, la infección, la migración y la formación de tejido de granulación son complicaciones conocidas tanto de los stents de silicona como de los stents metálicos.

Pregunta 7: La broncoscopía es excepcionalmente requerida para el diagnóstico de complicaciones en pacientes en asistencia respiratoria mecánica o en aquellos con traqueostomía.

Pregunta 8: Los tubos en T de Montgomery requieren seguimiento debido al riesgo de formación de tejido de granulación en la región subglótica y la oclusión por secreciones si la rama del ostoma se deja abierta.

Pregunta 9: Además del riego de desplazamiento, las válvulas endobronquiales pueden causar neumotórax y hemoptisis en pacientes sometidos a reducción de volumen por vía broncoscópica.

Pregunta 10: La obesidad mórbida es una contraindicación bien documentada para la traqueostomía percutánea.

***

Respuestas a las preguntas post-examen del Módulo I de *The Essential Intensivist Bronchoscopist*

RESPUESTAS

1. Verdadero
2. Falso
3. Verdadero
4. Verdadero
5. Verdadero
6. Verdadero
7. Falso
8. Verdadero
9. Verdadero
10. Falso

PUNTAJE FINAL _____/10

MÓDULO II

Treinta preguntas de elección múltiple con respuestas

The Essential Intensivist Bronchoscopist©

The Essential Intensivist Bronchoscopist MÓDULO II

OBJETIVOS DEL APRENDIZAJE

Al finalizar este módulo, el lector debería ser capaz de:

1. Describir al menos tres aplicaciones terapéuticas de la broncoscopia flexible en casos de insuficiencia respiratoria debido a obstrucción de la vía aérea central.
2. Describir las indicaciones y contraindicaciones de realizar una broncoscopía utilizando ventilación mecánica no invasiva (VNI).
3. Identificar y describir el rol de la broncoscopía en casos de atelectasia, neumonía aspirativa, neumonía asociada a la ventilación mecánica, y simuladores de distrés respiratorio.
4. Describir al menos tres técnicas para el manejo de la hemoptisis masiva en la UCI.
5. Enumerar al menos cinco potenciales complicaciones de la broncoscopía en pacientes críticos (incluyendo aquellos con hipertensión endocraneana, hipoxemia severa, hipercarbia, asma, estenosis traqueal y enfisema avanzado).

Pregunta II.1 Los pacientes con incremento de la presión intracraneal (PIC) pueden herniarse durante la fibrobroncoscopía (FBC). Esta afirmación es:

A. Verdadera

B. Falsa

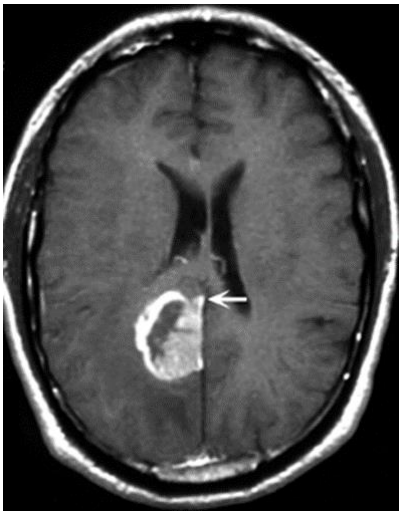

Respuesta II.2: B

Normalmente es seguro realizar broncoscopía en estos pacientes. El aumento de la presión intracraneal (PIC) durante una broncoscopía se acompaña de un incremento en la presión arterial media (PAM), lo que mantiene la presión de perfusión cerebral (PPC).

Se realizó un estudio prospectivo para evaluar los efectos de la broncoscopía en la PIC y la PPC en pacientes con lesión encefálica (1). Tras la introducción del broncoscopio, la PIC media que era de 12,6 mmHg de base se elevó rápidamente en el 81% de los pacientes, alcanzando un máximo de 38,0 mmHg en un caso. Hubo, sin embargo, un aumento concomitante de la PAM, sin cambios sustanciales en la PPC. El tiempo medio de regreso de la PIC a los valores basales fue de 13,9 minutos. Ningún paciente experimento deterioro neurológico secundario a la broncoscopía como lo demuestra el hecho de que ninguna paciente registro aumento sostenido de la PIC o sufrió herniación. Bajwa y cols. evaluaron este riego mediante la revisión de los registros hospitalarios de 29 pacientes con evidencia tomográfica de hipertensión endocraneal (2). Los pacientes fueron divididos en dos grupos: el grupo 1 con 17 pacientes presentaba evidencia de PIC elevada previo a la realización de la broncoscopía, y habían recibido tratamiento durante los 6 días previos para intentar disminuirla; El grupo 2 con 12 pacientes en los cuales no se sospechaba aumento de la PIC al

momento de la broncoscopía y, por lo tanto, no habían recibido tratamiento alguno. No hubo evidencia de complicaciones en ambos grupos durante la primera semana posterior a la broncoscopía.

En otro estudio, se evaluó los efectos de la broncoscopía sobre la hemodinamia cerebral en pacientes con traumatismo de cráneo severo (3). Durante la broncoscopía, los pacientes experimentaron un incremento promedio en los valores de la PIC de 13,5 mmHg por encima de los valores basales. Al alcanzar valores máximos de PIC, la PAM aumento desde un valor basal de 92,3 mmHg (SD +/- 16,1) a 11,5 mmHg (+/- 13,9). La PPC media fue de 83,7 mmHG con valores máximos de PIC (52-121 mmHg, lo que representó un incremento del 14% por encima del basal. La PIC y la MAP regresaron a sus niveles iniciales después de la broncoscopía. Ningún paciente presento aumento significativo de la PIC, o evidencio deterioro según la escala de coma de Glasgow o en el examen neurológico luego de la broncoscopía.

Aunque la broncoscopía produce un aumento de la PIC en pacientes con traumatismo encefálico severo, el aumento concomitante de la PAM mantiene una PPC adecuada. La PIC regresa a los valores iniciales luego del procedimiento. Cuando se realiza adecuadamente, la broncoscopía no afecta de manera adversa el estado neurológico de los pacientes con traumatismo encefálico severo.

Referencias

1. Kerwin AJ, Croce MA, Timmons SD, Maxwell RA, Malhotra AK, Fabian TC. Effects of fiberoptic bronchoscopy on intracranial pressure in patients with brain injury: a prospective clinical study. J Trauma 2000; 48(5): 878-82; discussion 882-3.
2. Bajwa MK, Henein S, Kamholz SL. Fiberoptic bronchoscopy in the presence of spaceoccupying intracranial lesions. Chest 1993; 104(1): 101-3.
3. Peerless JR, Snow N, Likavec MJ, Pinchak AC, Malangoni MA. The effect of fiberoptic bronchoscopy on cerebral hemodynamics in patients with severe head injury. Chest 1995; 108(4): 962-5.

Pregunta II.2 La hipoxemia severa es una contraindicación para la realización de broncoscopía flexible (FBC) en paciente no intubados. Esta afirmación es:

A. Verdadera

B. Falsa

Respuesta II.2: B

La hipoxemia severa no es una contraindicación para la broncoscopía en pacientes no intubados, pero se requieren precauciones. La ventilación no invasiva con presión positiva (VNI) puede mejorar a oxigenación, permitiendo la realización de la broncoscopía en pacientes no intubados con hipoxemia severa.

Antonelli y cols. evaluaron la factibilidad y la eficacia de la VNI mediante mascara facial durante la FBC con lavado bronchoalveolar (BAL) en pacientes inmunosuprimidos con alteraciones del intercambio gaseoso que de otro modo contraindicarían el uso de broncoscopía convencional no asistida (1). Los criterios de inclusión consistían en: PaO_2/FiO_2 de 100 o menor; pH de 7,35 o mayor; y mejoría de a $SatO_2$ durante l VNI previo al inicio de la FBC. Se conectó una máscara facial a u ventilador (Servo 900C; Solna, Suecia) programado para mantener una presión positiva continua en la vía aérea (CAPAP) de 4 cmH_2O, una presión soporte de 17 cmH_2O y una FiO_2 de 1. La máscara se fijó a la cabeza mediante un arnés. La VNI se inició 10 minutos antes de la FBC y se extendió por 90 minutos o más una vez finalizada la misma. La VNI mejoró significativamente la PaO_2/FiO_2 la $SatO_2$. La FBC bajo VNI fue bien tolerada, y ningún paciente requirió intubación endotraqueal.

En otro estudio también realizado por Antonelli y cols., se evaluó la eficacia de la VNI en pacientes con formas menos graves de hipoxemia ($PaO_2/FiO_2 < 200$) comparándola con la oxigenación convencional mediante mascara Venturi (2). Durante la FBC, la PaO_2/FiO_2 media se incrementó en un 82% con VNI y descendió un 10% en el grupo de oxigenación convencional. Sesenta minutos después de la FBC, el grupo VNI tenía una PaO_2/FiO_2 media más alta, una frecuencia cardiaca media más baja, y no presento caída en la presión arterial media en comparación a un 15% de disminución de esta en el grupo control. Un paciente en el grupo VNI y dos pacientes en el grupo control requirieron intubación electiva. Los autores consideraron que la intubación fue debida a la progresión de la patología.

Se comparó la tolerancia a la FBC con y sin CPAP (administrado por medio de una máscara facial) en pacientes severamente hipoxémicos ($PaO_2 < 125$ mmHg con FiO_2 por medio de mascara con un flujo de O_2 de 10 L/min) (3). Participaron de este estudio 30 pacientes divididos en dos grupos iguales. Durante las 6 horas posteriores a la BFC, 8 pacientes requirieron asistencia ventilatorio mecánico invasiva; 7 en el grupo sin CPAP, y un paciente en el grupo con CPAPA. Cinco pacientes en el grupo sin CPAP, pero ninguno en

el grupo con CPAP, presentaron a la insuficiencia respiratoria atribuible a la FBC en las 6 horas posteriores a su realización y requirieron ventilación mecánica.

En conclusión, mientras pueda garantizarse una $SatO_2$ > 92%, la hipoxemia por sí sola no es una contraindicación para la FBC diagnostica. La VNI mejora la mecánica pulmonar, a oxigenación, y puede evitar a intubación en estos pacientes de alto riesgo.

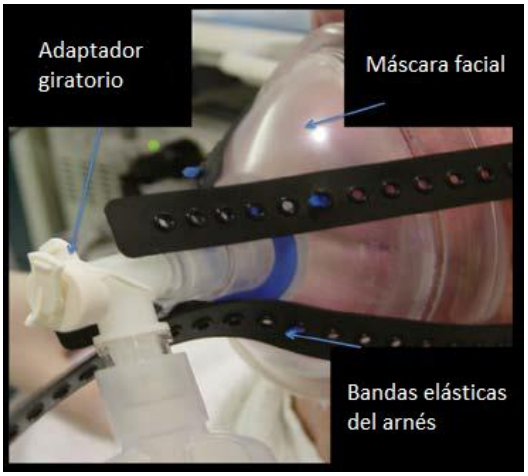

Referencias

1. Antonelli M, Conti G, Riccioni L, Meduri GU. Noninvasive positive-pressure ventilation via face mask during bronchoscopy with BAL in high-risk hypoxemic patients. Chest 1996; 110(3):724-8.
2. Antonelli M, Conti G, Rocco M, Arcangeli A, Cavaliere F, Proietti R, Meduri GU. Noninvasive positive-pressure ventilation vs. conventional oxygen supplementation in hypoxemic patients undergoing diagnostic bronchoscopy. Chest 2002; 121(4): 1149-54.
3. Maitre B, Jaber S, Maggiore SM, Bergot E, Richard JC, Bakthiari H, Housset B, Boussignac G, Brochard L. Continuous positive airway pressure during fiberoptic bronchoscopy in hypoxemic patients. A randomized double-blind study using a new device. Am J Respir Crit Care Med 2000; 162(3 Pt 1): 1063-7.

Pregunta II.3 Un paciente con enfisema severo presento una atelectasia completa del pulmón derecho por taponamiento mucoso a causa de una neumonía adquirida en la comunidad (NAC). Tiene antecedentes de insuficiencia cardiaca congestiva, retención crónica de CO_2, y se encuentra vigil, con leve excitación, obedece órdenes, y se encuentra utilizando una máscara con reservorio con una $SatO_2$ de 97%. Las maniobras kinesiológicas, la aspiración, los broncodilatadores y mucolíticos no pudieron mejorar la radiografía. Se considera la realización de una broncoscopía para aspiración terapéutica de secreciones. ¿Qué debería hacerse a continuación?

A. Intubar para el procedimiento
B. Colocar al paciente en BiPAP y proceder con la broncoscopía
C. Continuar con el manejo conservador

Respuesta II.3: B

La ventilación no invasiva con presión positiva (NVI) es una alternativa satisfactoria a la intubación orotraqueal en muchos pacientes con hipoxemia severa refractaria, EPOC severo, insuficiencia respiratoria postoperatoria, o apneas del sueño obstructivas severas con síndrome obesidad-hipoventilación que requieren broncoscopía flexible con propósitos diagnósticos o terapéuticos (1). La VNI mejora el intercambio gaseoso y el trabajo respiratorio al reducir el *shunt* intrapulmonar y la alteración de la relación ventilación/perfusión. Estos efectos se deben principalmente al reclutamiento de alveolos colapsados mediante la presión positiva de fin de espiración.

Un estudio evaluó la viabilidad y la seguridad de la VNI por medio de mascara facial durante la broncoscopía flexible (FBC) en pacientes con EPOC severo, frecuentemente considerado una contraindicación relativa para la FBC ventilado espontáneamente (2). Los criterios de inclusión fueron: PaO2 < 70 mmHg a pesar de la administración de oxígeno por cánula nasal a 3 Lt/min, PaCo2 > 50 mmHg, y mejoría de la SpO2 con

VNI previo a la FBC. Los pacientes no tenían evidencia de insuficiencia respiratoria aguda, fueron internados en la unidad de cuidados intensivos por neumonía, y requerían la realización de lavado bronchoalveolar (BAL). Ningún paciente requirió intubación endotraqueal en las 24 horas posteriores, y no hubo muertes. La utilización de VNI durante la FBC es considerada una técnica segura para mantener un adecuado intercambio gaseoso en pacientes hipoxémicos e hipercápnicos que no presentan insuficiencia respiratoria aguda. Una vez concluido el procedimiento, se requiere un monitoreo estricto en la unidad de cuidados intensivos.

Referencias

1. Murgu SD, Pecson J, Colt HG. Flexible bronchoscopy assisted by noninvasive positive pressure ventilation. Crit Care Nurse 2011; 31(3): 70-6.
2. Da Conceiçao M, Genco G, Favier JC, Bidallier I, Pitti R. [Fiberoptic bronchoscopy during noninvasive positive-pressure ventilation in patients with chronic obstructive lung disease with hypoxemia and hypercapnia]. Ann Fr Anesth Reanim 2000; 19(4): 231-6.

Pregunta II.4: Un paciente con antecedentes alejados de accidente cerebrovascular, sufre un episodio de broncoaspiración aguda. El paciente evoluciona con insuficiencia respiratoria hipoxémica y requiere asistencia respiratoria mecánica (ARM); FiO2 80%; PEEP 12 cmH2O. El equipo de médicos de la UCI lo llama para realizar una broncoscopía tan pronto como sea posible. Ud. debería:

A. Realizarla

B. No realizarla

Respuesta II.4: A

Un estudio de cohorte retrospectivo evaluó el rol terapéutico de la broncoscopía temprana en los pacientes con neumonía aspirativa bajo ventilación mecánica (1). Aquellos pacientes a los que se les realizo broncoscopía dentro de las 24 horas de la intubación fueron categorizados como pertenecientes al grupo de broncoscopía temprana (n=93), y los restantes como pertenecientes al grupo de broncoscopía tardía. De los 154 pacientes incluidos en el estudio, los del grupo de broncoscopía temprana tuvieron una mortalidad en la UCI y a los 90 días significativamente menor (UCI: 4,9% vs 24,6%; 90 días: 11,8 vs 32,8%), independientemente del tratamiento antibiótico empírico de inicio. Además, el *score* de evaluación de falla orgánica secuencial (SOFA) al séptimo día mostro una tendencia a disminuir más rápidamente. Entre los sobrevivientes, los pacientes en el grupo de broncoscopía temprana fueron extubados más precozmente y con una tasa de éxito mayor, tuvieron una menor duración de ventilación mecánica y tiempo de permanencia en la UCI más corto. Como conclusión, la broncoscopía temprana podría beneficiar la evolución clinica de los pacientes ventilados mecánicamente con neumonía aspirativa.

Referencias

1. Lee HW, Min J, Park J, Lee YJ, Kim SJ, Park JS, Yoon HI, Lee JH, Lee CT, Cho YJ. Clinical impact of early bronchoscopy in mechanically ventilated patients with aspiration pneumonia. Respirology 2015; 20(7): 1115-22.

Pregunta II.5 Las intervenciones broncoscópicas para el diagnóstico de neumonía asociada a la ventilación mecánica (NAV) en pacientes inmunocompetentes mejora los resultados. Esta afirmación es:

A. Verdadera

B. Falsa

Respuesta II.5: B

La NAV es común en las unidades de cuidados intensivos (UCIs). En una revisión sistemática se evaluó la eficacia de los cultivos cuantitativos de secreciones respiratorias y las estrategias invasivas para reducir la mortalidad en pacientes inmunocompetentes con VAN, en comparación con los cultivos cualitativos y las estrategias no-invasivas (1). Cinco estudios randomizados controlados (1367 pacientes) compararon muestras respiratorias procesadas cuantitativa y cualitativamente, obtenidas por métodos invasivo y no-invasivos en pacientes inmunocompetentes con VAN; Los autores analizaron el impacto de estos métodos en el uso de antibióticos y las tasas de mortalidad. Los estudios que compararon cultivos cuantitativos y cualitativos (1240 pacientes), no mostraron diferencias estadísticamente significativas en las tasas de mortalidad. El análisis de los 5 estudios no mostro evidencia de reducción en la mortalidad en el grupo de procedimientos invasivos vs el grupo de procedimientos no-invasivos. No hubo diferencias significativas entre las intervenciones con respecto al número de días de ventilación mecánica, tiempo de permanencia en la UCI o modificación del esquema antibiótico. No hubo evidencia de que el uso de cultivos cuantitativos de secreciones respiratorias resultase en menor mortalidad, menor tiempo de permanencia en la UCI o bajo ventilación mecánica, o tasas más elevadas de cambios en el antibiótico al compararse con los cultivos cualitativos en pacientes con NAV. Se observaron resultados similares al comparar las estrategias invasivas con las no-invasivas. Por lo tanto, la broncoscopía con lavado broncoalveolar (BAL) no puede recomendarse rutinariamente para diagnosticas NAV.

Referencias

1. Berton DC, Kalil AC, Teixeira PJ. Quantitative versus qualitative cultures of respiratory secretions for clinical outcomes in patients with ventilator-associated pneumonia. Cochrane Database Syst Rev 2014; 10: CD006482.

Pregunta II.6 Un paciente con neumonía asociada a la ventilación mecánica (NAV) (Pseudomonas Aeruginosa en cultivos) presento una atelectasia nueva del lóbulo inferior izquierdo al séptimo día del inicio de la ventilación mecánica (ARM). Los requerimientos de O_2 han aumentado, la PEEP se incrementó de 8 a 12 y la FiO_2 de 0,4 a 0,6. Lo llaman para realizar una broncoscopía para aspiración de secreciones. Ud. debería:

A. Realizarla
B. No realizarla

Respuesta II.6: B

Si bien una de las indicaciones más comunes para la broncoscopía en la presencia de secreciones retenidas y las atelectasias, existe poca investigación respecto a su seguridad y utilidad en esta situación clinica. Las atelectasias son una complicación frecuente en la UCI, pudiendo empeorar la hipoxemia y predisponer al paciente a una neumonía nosocomial sobreimpuesta. Tradicionalmente, el tratamiento de las atelectasias en pacientes críticos se ha enfocado en la aspiración de secreciones y terapias adyuvantes como la kinesiología respiratoria y la broncoscopía.

En numerosas series de casos, la broncoscopía demostró ser moderadamente efectiva para remover secciones retenidas y mejorar las atelectasias, con un amplio rango de tasas de éxito (19 a 89%), dependiendo de las características de los subgrupos analizados (1). La insuflación con oxígeno puede ser un beneficio adicional la broncoscopía. Las series de casos de insuflación sumada a la broncoscopía han reportado mejoría en las atelectasias de un 70-80% con presiones de 30-40 cm H_2O a través de una llave de tres vías.

Para evaluar la utilidad de la broncoscopía en el tratamiento de atelectasias lobares agudas, en un estudio 31 pacientes fueron randomizados a realizarse broncoscopía seguida de kinesiología respiratoria cada 4 horas por 48 hs (n=14), o a realizarse kinesiología respiratoria solamente (n=17) cada 4 horas, seguido de broncoscopía a las 24 hs si la atelectasia no había resuelto (2). No se encontraron diferencias significativas en la tasa de resolución de las atelectasias con broncoscopía vs. Kinesioterapia tanto a las 24 como a las 48 hs. La mejoría evidenciada inmediatamente después del broncoscopía fue la misma que la observada con la terapia de percusión torácica inicial. Para ambos grupos, aproximadamente el 80/5 de la perdida de volumen constatada en la radiografía de tórax se encontraba resuelta a las 24 hs. Estos resultados sugieren que la broncoscopía no aporto beneficios a la kinesioterapia respiratoria en el tratamiento inicial de atelectasias lobares agudas. Si la kinesioterapia falla, y el paciente continúa con hipoxemia, debe considerarse la broncoscopía terapéutica para la remoción de secreciones.

Referencias

1. Kreider ME, Lipson DA. Bronchoscopy for atelectasis in the ICU: a case report and review of the literature. Chest 2003; 124(1): 344-50.
2. Marini JJ, Pierson DJ, Hudson LD. Acute lobar atelectasis: a prospective comparison of fiberoptic bronchoscopy and respiratory therapy. Am Rev Respir Dis 1979; 119(6): 971-8.

Pregunta II.7 Un hombre de 66 años con el antecedente de neumonectomía derecha por cáncer de pulmón de no células pequeñas (NSCLC), presenta insuficiencia respiratoria aguda que requiere intubación debido a una nueva obstrucción distal del bronquio fuente izquierdo. ¿Qué debe hacerse a continuación?

A. Repermeabilización con laser
B. Colocación de un stent en la vía aérea
C. Radioterapia externa
D. Cuidados paliativos

Respuesta II.7: A

En un estudio se evaluó la eficacia de las nuevas intervenciones por broncoscopía rígida, incluyendo la resección por láser Nd:YAG y la colocación de stents, y la necesidad de ventilación mecánica continua o internación un unidad de cuidados críticos en pacientes con insuficiencia respiratoria aguda por obstrucción benigna o maligna de la vía aérea central (1). La resección con láser o la colocación de stents puede afectar favorablemente la utilización de recursos hospitalarios en pacientes con insuficiencia respiratoria por obstrucción de la vía aérea central. El tratamiento puede salvar la vida y permite la desvinculación exitosa de la ventilación mecánica, hospitalización en un nivel de atención de menor complejidad, alivio de los síntomas y aumento de la sobrevida en estos pacientes críticos.

En pacientes con cáncer localmente avanzado, este procedimiento proporciona alivio y mejora el estado general que permite el inicio de terapia sistémica. En general, la obstrucción maligna inoperable tiene un mal pronóstico, pero pueden mejorarse la función pulmonar y la calidad de vida utilizando modalidades de tratamiento endobronquial.

Referencias

1. Colt HG, Harrell JH. Therapeutic rigid bronchoscopy allows level of care changes in patients with acute respiratory failure from central airways obstruction. Chest 1997; 112(1): 202-6.

Pregunta II.8 Una mujer asiática de 59 años con el antecedente alejado de tuberculosis, presenta sibilancias y disnea refractarios al tratamiento para asma y corticoides por vía oral. Tiene estridor y se la interna en UCI. Una broncoscopía flexible muestra la imagen a continuación. El diagnóstico más probable es estenosis traqueal complicada por:

A. Traqueítis tuberculosa
B. Traqueítis por Aspergillus

Respuesta II.8: B

A decir verdad, cualquiera de estas dos patologías puede provocar las alteraciones que se observan en la imagen anterior, pero este fue un caso de infección severa por Aspergillus en una paciente con antecedentes conocidos de tuberculosis. La traqueítis por Aspergillus comprende el 7% de las aspergilosis pulmonares. Puede ser obstructiva, ulcerativa y seudomembranosa, como se observa en la imagen a continuación (1). En la broncoscopía frecuentemente se observa una inflamación difusa con formación de pseudomembranas que recubren la mucosa que contiene las especies de Aspergillus. En las biopsias y lavados pueden observarse hifas tabicadas con ramificaciones. Para el tratamiento, se utilizan antifúngicos sistémicos e inhalatorios, así como el debridamiento broncoscópico. Los pacientes son comúnmente tratados con antifúngicos como la anfotericina B (convencional y nebulizada), anfotericina liposomal o voriconazol. También se ha utilizado el itraconzol en pacientes inmunocompetentes como tratamiento complementario. El debridamiento broncoscópico puede estar indicado en algunos pacientes con obstrucción por traqueobronquitis pseudomembranosa por Aspergillus.

La traqueobronquitis por Aspergillus (TBA) se considera una forma infrecuente de aspergilosis invasiva y tiene mal pronóstico. En un estudio prospectivo de aspergilosis broncopulmonar invasiva en una población de pacientes con EPOC es estado crítico, de los 153 pacientes internados en la UCI, 8 casos presentaron TBA [23.,5% de las aspergilosis invasivas (8 de 34); y 5,2% de los pacientes con EPOC (8 de 153)] (2). La

tasa de mortalidad global fue de 72,7%; El 77,8% recibieron corticoides sistémicos, y el 33,3% corticoides inhalados previo al diagnóstico de TBA).

La traqueítis tuberculosa también puede tener una presentación similar. Las formas de tuberculosis endobronquial (TBEB) pueden clasificarse en siete subtipos según los hallazgos broncoscópicos: caseificación activa, edema-hiperemia, tumoral, granular, ulcerativa y bronquitis inespecífica. El subtipo caseificación activa (43%) es la forma más frecuente (3). La TBEB es altamente contagiosa, y puede observarse en aproximadamente el 6% de las TB pulmonares; el 50% de las muestras de esputo son positivas para BAAR, y el 65% de los pacientes con tuberculosis caseificante activa pueden desarrollar fibroestenosis durante los 3 primeros meses de tratamiento.

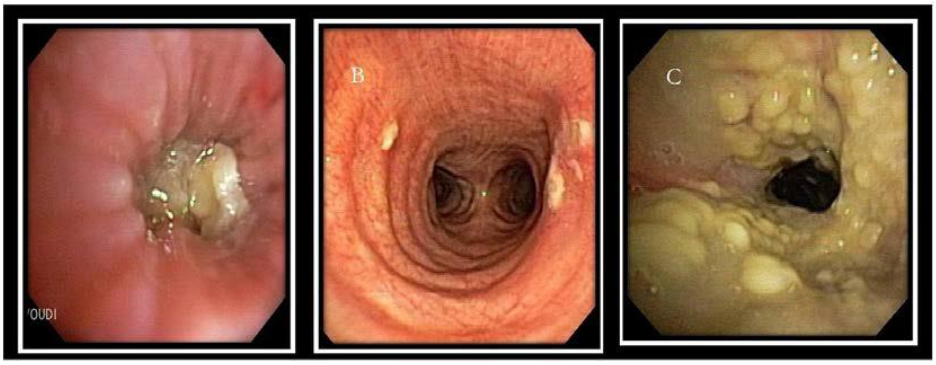

(A) Obstructiva (B) Ulcerativa (C) Pseudomembranosa

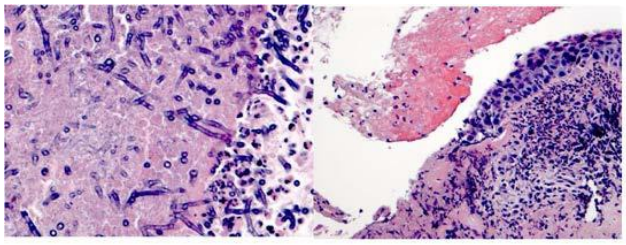

Lavado bronquial y biopsia: hifas tabicadas con ramificaciones y necrosis

Referencias

1. Karnak D, Avery RK, Gildea TR, Sahoo D, Mehta AC. Endobronchial fungal disease: an underrecognized entity. Respiration 2007; 74(1): 88-104.
2. He H, Jiang S, Zhang L, Sun B, Li F, Zhan Q, Wang C. Aspergillus tracheobronchitis in critically ill patients with chronic obstructive pulmonary diseases. Mycoses 2014; 57(8): 473-82.
3. Chung HS, Lee JH. Bronchoscopic assessment of the evolution of endobronchial tuberculosis. Chest 2000; 117(2): 385-92.

Pregunta II.9 Una mujer de 43 años con asma refractaria a la medicación presenta insuficiencia respiratoria aguda. La broncoscopia muestra colapso concéntrico de la vía aérea. La imagen a continuación corresponde a la región subglótica. ¿Cuál es el diagnostico?

A. Policondritis recidivante
B. Granulomatosis con poliangeítis
C. Amiloidosis traqueal
D. Sarcoidosis

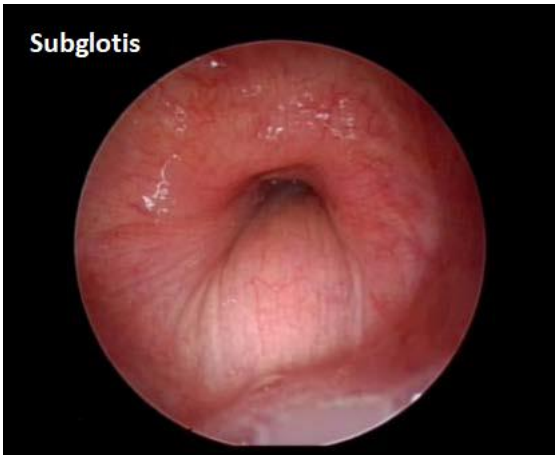

Respuesta II.9: A

La policondritis recidivante es una enfermedad sistémica poco frecuente que puede resultar mortal y es de difícil diagnostico (1). En promedio, el diagnostico se realiza a los 3 años del comienzo de los primeros síntomas. Su etiología es desconocida y se caracteriza por episodios recurrentes y potencialmente severos de inflamación del tejido cartilaginoso. Todos los tipos de cartílago pueden ser afectados. Dado que no se dispone de herramientas de diagnóstico específicas, la policondritis recidivante se diagnostica en base a los hallazgos clínicos. Los criterios para el diagnóstico empírico propuestos por McAdam y cols. exigen 3 la presencia de 3 o más hallazgos clínicos, aun en ausencia de confirmación por biopsia (2, 3). Estos incluyen: condritis recurrente de ambos pabellones auriculares; poliartritis inflamatoria no-erosiva; condritis del cartílago nasal; inflamación de estructuras oculares (queratitis, escleritis o uveítis); condritis de las vías respiratorias (compromiso del cartílago laríngeo o traqueal); daño coclear o vestibular que conduce a la hipoacusia, acufenos o vértigo.

La broncoscopia frecuentemente es informativa, pero acarrea el riesgo de exacerbar la inflamación de la vía aérea. La intubación por cualquier motivo suele ser dificultosa debido a la disminución de la luz de la glotis

y la subglotis causada por el edema y la destrucción del cartílago (malacia). En los pacientes sin compromiso laríngeo, el traumatismo provocado al momento de la inserción del tubo endotraqueal puede provocar la aparición de enfermedad localizada. Debido a la inflamación de uno o más cartílagos costo-esternales, la condritis puede dificultar aún más la respiración. La afectación de las estructuras cartilaginosas del tracto respiratorio es una de las complicaciones más severas de la policondritis recidivante, y representa del 10 al 50% de las muertes atribuibles a la esta enfermedad. Una vez presente la malacia, los corticoides no modifican el curso de la enfermedad (2); el 50% de las muertes es debido a insuficiencia respiratoria. La patogénesis está relacionada con una respuesta inmune de tipo humoral y celular contra el colágeno tipo II, IX y XI (30-70% de los casos). El diagnostico puede retrasarse 3 años debido a que simula la presentación clinica del asma; más del 50% de los pacientes tienen compromiso de la vía aérea, y un 14% tienen síntomas respiratorios como presentación inicial. Un 26% de los pacientes presentan estenosis subglótica y un 48% desarrolla traqueobroncomalacia (TBM). La sobrevida a 5 años es del 45%. Los tratamientos de la TBM causada por esta enfermedad incluyen la colocación de stents, la traqueostomía y el uso de CPAP.

Referencias

1. Trentham DE, Le CH. Relapsing polychondritis. Ann Intern Med 1998129(2)114-22.
2. McAdam LP, O'Hanlan MA, Bluestone R, Pearson CM. Relapsing polychondritis: prospective study of 23 patients and a review of the literature. Medicine (Baltimore) 197655(3): 193-215.
3. Drosos AA. Relapsing polychondritis. Orphanet, 2004: https://www.orpha.net/data/patho/GB/uk-RP.pdf

Pregunta II.11 ¿Cuál de las siguientes es considerada la causa más común de hemoptisis masiva?

A. Tuberculosis

B. Cáncer de pulmón

C. Micetoma

D. Bronquiectasias

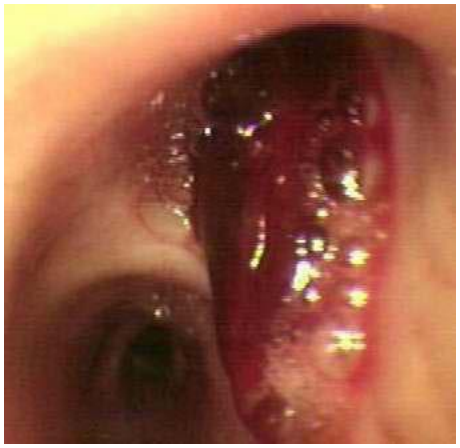

Respuesta II.11: D

Hoy en día, las bronquiectasias, la tuberculosis, los micetomas, la neumonía necrotizante y el carcinoma broncogénico son las principales causas de hemoptisis masiva (1). En los estudios más recientes, las bronquiectasias fueron responsables de la mayoría de los casos de hemoptisis masiva. Aunque la hemoptisis es un síntoma frecuente, la hemoptisis masiva es considerada un suceso potencialmente letal (1).

La hemoptisis masiva puede requerir transfusiones e intubación endotraqueal; sin embargo, los coágulos de sangre pueden producir obstrucción de la vía aérea, hipoxemia y muerte. La morbilidad relacionada con el sangrado de la vía aérea puede explicarse basándose en las consecuencias fisiológicas de este: ocupación del espacio muerto anatómico (150 ml), obstrucción de la vía aérea por la formación de coágulos, taquipnea e hipoxemia subsiguientes, taquicardia, bradicardia, hipotensión, insuficiencia respiratoria, arritmias y paro cardiaco. En un pulmón con patología preexistente (ej. neumonectomía), en pacientes críticos o con comorbilidades significativas, la insuficiencia respiratoria puede ocurrir en ausencia de un gran volumen de sangrado. La tasa de mortalidad por hemoptisis masiva varía entre 9 al 38%.

La fistula bronco-vascular es una entidad infrecuente mayormente observada en pacientes con necrosis isquémica o infecciosa de la anastomosis bronquial asociada al trasplante, los aneurismas de Rasmussen, la biopsia transbronquial, la braquiterapia o terapia fotodinámica endobronquial, la ablación con radiofrecuencia o el cáncer. Los factores de mal pronóstico en la hemoptisis masiva son: tasa de sangrado de

al menos 1.000 ml en 24 hs., el volcado de sangre al pulmón contralateral, sangrado masivo que requiere ventilación selectiva del pulmón sano, el cáncer de pulmón, y el sangrado recidivante tras la embolización de una arteria bronquial.

Referencias

1. Sakr L, Dutau H. Massive hemoptysis: an update on the role of bronchoscopy in diagnosis and management. Respiration 2010; 80(1): 38-58.

Pregunta II.11 ¿Cuál de las siguientes modalidades diagnosticas tiene mayor sensibilidad para identificar la causa de una hemoptisis masiva?

A. Radiografía de tórax
B. Broncoscopia flexible
C. Tomografía computada de tórax

Respuesta II.11: C

El objetivo de las estrategias diagnosticas de hemoptisis masiva es detectar la causa subyacente y la localización del sitio de sangrado. La radiografía de tórax detecta la causa en un 35% de los casos. La tomografía computada de tórax (TC) detecta la causa en un 60-70% de los casos; su sensibilidad para la localización del sitio de sangrado es del 70-88,5%. La broncoscopia identifica el sitio de sangrado en un 73 al 93% de los casos, pero su sensibilidad para identificar la causa del sangrado es solo del 2,5 al 8%. Los estudios radiológicos (radiografía y TC de tórax) brindan buena información para dirigir el abordaje de la embolización de la arteria bronquial, y puede evitar la necesidad de broncoscopia en pacientes con hemoptisis de causa conocida que no requieran instrumentación urgente de la vía aérea (1).

Referencias

1. Hsiao EI, Kirsch CM, Kagawa FT, Wehner JH, Jensen WA, Baxter RB. Utility of fiberoptic bronchoscopy before bronchial artery embolization for massive hemoptysis. AJR Am Roentgenol 2001; 177(4): 861-7.

Pregunta II.12 Un paciente con antecedentes de tuberculosis presenta hemoptisis masiva supuestamente de una gran cavidad en el lóbulo superior derecho (evidenciada en una TC sin contraste). El paciente es internado en la UCI, donde se lleva a cabo intubación selectica del bronquio fuente izquierdo. La oxigenación se mantiene en una SpO_2 de 92-94% mediante una FiO_2 de 0,7. No presenta inestabilidad hemodinámica. ¿Cuál de las siguientes opciones es recomendable antes de enviar al paciente a hemodinamia para embolización selectiva de arteria bronquial?

A. Proceder a la embolización de la arteria bronquial
B. Realizar broncoscopia flexible de urgencia
C. Realizar una angiografía tomográfica computada multidetector

Respuesta II.12: C

La angiografía tomográfica computada multidetector (ATCMD) es un método preciso para distinguir el origen pulmonar o bronquial del sangrado. Los signos de la hemoptisis arterial que se pueden observar en la ATCMD incluyen el seudoaneurisma de la arteria pulmonar, el aneurisma de la arteria pulmonar y la presencia de una arteria pulmonar en la pared interna de una cavidad. La evidencia en la ATCMD de la presencia concomitante de hipertrofia de la arteria bronquial predice la necesidad de embolización simultanea de la arteria bronquial y pulmonar (1).

La broncoscopía es útil en casos de opacidades pulmonares bilaterales (para localizar la fuente del sangrado) y para resolución endoscópica de situaciones de emergencia. La probabilidad de visualizar el sitio de sangrado es significativamente mas alta si la broncoscopia se realiza en forma inmediata en comparación con la realización diferida, pero aparentemente el momento de realización del procedimiento no modifica las decisiones terapéuticas o la evolución clinica en los casos de hemoptisis no masiva (2).

En este paciente con hemoptisis no masiva, oxigenación preservada y estabilidad hemodinámica, y una TC de tórax que evidencia un probable origen del sangrado, la broncoscopia probablemente no aportara información de utilidad. La distinción entre un origen arterial o pulmonar del sangrado, en cambio, afecta las decisiones terapéuticas.

Referencias

1. Khalil A, Parrot A, Nedelcu C, Fartoukh M, Marsault C, Carette MF. Severe hemoptysis of pulmonary arterial origin: signs and role of multidetector row CT angiography. Chest 2008; 133(1): 212-9.
2. Gong H Jr, Salvatierra C. Clinical efficacy of early and delayed fiberoptic bronchoscopy in patients with hemoptysis. Am Rev Respir Dis 1981; 124(3): 221-5.

Pregunta II.13 ¿Cuál de los siguientes NO es una complicación de la colocación de un balón endobronquial?

A. Granuloma de cuerda vocal
B. Migración del catéter
C. Neumonía lobar
D. Insuficiencia respiratoria

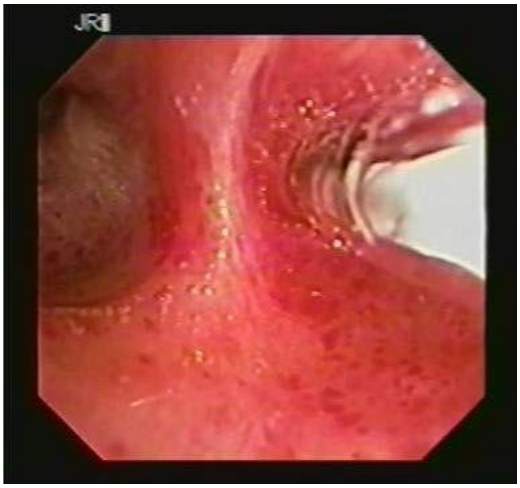

Respuesta II.13: D

El tratamiento del sangrado de la vía aérea depende de un abordaje estructurado, aunque flexible, por un equipo multidisciplinario que incluye a las especialidades de anestesia, cirugía torácica, neumonología intervencionista y radiología intervencionista (1). La estrategia puede dividirse en 3 pasos: estabilización, seguridad de la vía aérea y control del sangrado. Las opciones para el control del sangrado incluyen la broncoscopía flexible o rígida, los métodos endoluminales y la cirugía. Un método para el control del sangrado es la colocación de un balón endobronquial (frecuentemente utilizado para facilitar la ventilación selectiva) a través del tubo endotraqueal bajo guía broncoscópica. Otra alternativa es introducirlo a través de las cuerdas vocales, a lo largo y por fuera del tuvo endobronquial. Maniobrar el balón por fuera del tubo endobronquial es más dificultoso que hacerlo en el interior del tubo, y puede lesionar las cuerdas vocales provocando granulomas. Como ventaja, sin embargo, permite dejar el tubo endotraqueal libre para la remoción broncoscópica de coágulos y otros procedimientos. Los balones bronquiales de gran tamaño pueden en teoría desplazarse hacia la tráquea y provocar asfixia, aunque, hasta donde sabemos, no hay reportes publicados de esta complicación.

El sangrado de un bronquio segmentario puede detenerse por bloqueo mediante un catéter de Fogarty, un catéter arterial pulmonar standard, u otros catéteres de diseño específico. Si se deja colocado por mucho

tiempo, deben tomarse las precauciones necesarias para minimizar la necrosis de la mucosa, tales como inflar en balón lo menos posible y desinflarlo periódicamente.

Estos dispositivos pueden dejarse colocados por varios días hasta realizar una terapéutica más definitiva. Sin embargo, durante este periodo puede presentarse neumonía post-obstructiva. Los efectos adversos de los balones endobronquiales incluyen, por lo tanto, la neumonía lobar, disfonía transitoria por la formación de granulomas en las cuerdas vocales, y desplazamiento del catéter. La insuficiencia respiratoria no ha sido reportada como complicación de este procedimiento.

Referencias

1. Yendamuri S. Massive Airway Hemorrhage. Thorac Surg Clin 2015; 25(3): 255-60.

Pregunta II.14 Un paciente presento hemoptisis masiva debido a un absceso en el lóbulo medio. Se ha formado un coagulo en el bronquio del lóbulo medio tras la instilación de 200 ml de solución salina fría. Se han aspirado las secreciones hemáticas del resto del árbol bronquial. La saturación del paciente se encuentra estable en 95% con una máscara facial con una FiO_2 de 0,3. ¿Cuál de las siguientes conductas debería tomarse a continuación?

A. Remover el coagulo para reestablecer la permeabilidad del lóbulo medio.
B. No remover el coagulo y derivar al paciente a hemodinamia para embolización selectiva de la arteria bronquial.
C. Intubar selectivamente el bronquio fuente izquierdo con un tubo endotraqueal.

Respuesta II.14: B

La inmediata administración de grandes alícuotas de solución salina helada a través del broncoscopio enclavado o parcialmente enclavado, la aspiración continua o intermitente, y la formación de coágulos facilitados por el decúbito detienen la mayoría de los sangrados. Los coágulos recientemente formados no deben ser removidos (1). Una vez formado el coagulo, es importante NO removerlo una vez que ha cesado el sangrado. Puede realizarse una inspección con o sin remoción del coagulo al día siguiente. Lo coágulos de gran tamaño adquieren la forma de un molde de la vía aérea distal (ver imagen). Deben evitarse todo efecto adverso sobre los parámetros de oxigenación y hemodinámicos. Los ansiolíticos y los narcóticos tienen efectos adversos sobre la respiración. En el caso de un sangrado, el empleo de sedación endovenosa puede conducir a efectos adversos como la insuficiencia respiratoria, hipoxemia, hipercapnia, hipotensión y neumonía por aspiración. Debe haber disponibilidad de agentes de reversión. Si se requiere sedación o ansiólisis adicional, la intubación endotraqueal podría estar indicada una vez que se ha controlado el sangrado.

En este caso, debe considerarse la intubación con un tubo endotraqueal grande. La intubación es normalmente posible con un tubo de un solo lumen introducido sobre el broncoscopio. La intubación unilateral selectiva solo es posible si se utiliza el acceso a través de la cavidad oral. Siempre debe utilizarse un mordillo para evitar que los pacientes muerdan el broncoscopio (independientemente del nivel de sedación) previamente a la inserción del tubo sobre el broncoscopio.

Coágulo como molde bronquial (cortesía de L. Oto)

Referencias

1. Sakr L, Dutau H. Massive hemoptysis: an update on the role of bronchoscopy in diagnosis and management. Respiration 2010; 80(1): 38-58.

Pregunta II.15 La mayor parte de la evidencia sobre el tratamiento broncoscópico de la hemoptisis masiva se refiere a:

A. Instalación de ácido tranexámico
B. Instilación de solución salina fría
C. Colocación de balón

Respuesta II.15: C

Si bien las tres técnicas son opciones válidas para el tratamiento de la hemoptisis masiva, la mayoría de la evidencia es a favor de la colocación de balones, tal como se ilustra en una revisión de la literatura (1). El ácido tranexámico (A) es un antifibrinolítico que se administra por vía oral o endovenosa. Se utiliza ampliamente para el tratamiento o la prevención del sangrado de mucosas en pacientes con trastornos de la coagulación, o posterior a una cirugía mayor (1). Varios reportes de casos se han publicado documentando su eficacia para controlar la hemoptisis severa en pacientes con fibrosis quística. La administración tópica de AT en el interior del árbol bronquial ha sido descripta solo recientemente. El primer caso de irrigación endobronquial de solución salina fría para el tratamiento temprano de la hemoptisis fue reportado en 1980 (1). El lavado con solución salina normal a 4°C en alícuotas de 50 ml (volumen promedio de 500 ml, rango 300-750 ml) detuvo el sangrado en 23 pacientes con hemoptisis masiva (600 ml/24 hs), haciendo innecesaria la toracotomía de emergencia. Se utilizo un broncoscopio rígido durante el procedimiento, que se introdujo de manera alternativa del lado no sangrante para aislar el pulmón y permitir el intercambio gaseoso, a continuación del lado sangrante para evacuar los coágulos y los grandes volúmenes de sangre, así como para la instilación local. Un paciente experimento bradicardia sinusal transitoria durante el procedimiento. Solo 2 pacientes sufrieron de episodios subsiguientes de sangrado masivo en los 3 a 10 días posteriores. Ambos requirieron lavados adicionales.

La utilización exitosa de un catéter de Fogarty para el taponamiento endobronquial en hemoptisis con riesgo de vida fue descripto por primera vez en 1974. Fue colocado a través de un broncoscopio flexible en el bronquio fuente derecho, inflado y posicionado en su sitio como medida de emergencia en un paciente hemodinámicamente inestable a causa de a bocanadas de hemoptisis severa. Freitag y cols. desarrollaron un balón para taponamiento bronquial de doble lumen, que normalmente se coloca a través del canal de trabajo del broncoscopio (1). Kato y cols. describieron una técnica broncoscópica de taponamiento bronquial modificada: se introduce un alambre guía de catéter de angiografía con el extremo en "J" a través del canal de trabajo de un broncoscopio flexible; a continuación de retira el broncoscopio y se introduce un catéter-balón (7 Fr) sobre el alambre guía hasta el interior de un bronquio segmentario (1). Otra técnica de bloqueo con balón consiste en utilizar un catéter de arteria pulmonar. El catéter es introducido adosado a un

broncoscopio flexible, guiado a través del árbol bronquial, es inflado en el bronquio segmentario o subsegmentario.

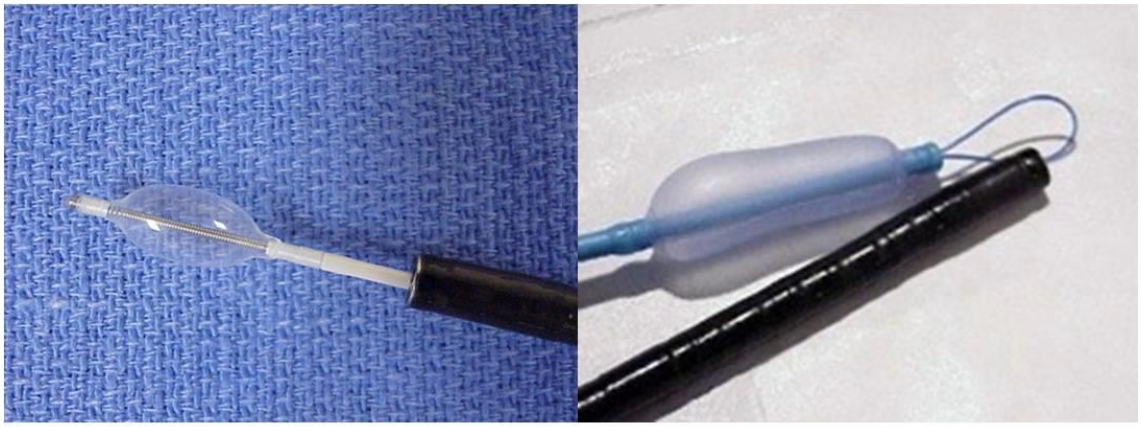

Ejemplos de dispositivos utilizados para taponamiento con balón

Panel izquierdo: Un catéter de Fogarty puede ser colocado en un bronquio segmentario sangrante. **Panel derecho:** El bloqueador endobronquial de Arndt puede ser introducido a través del tubo endotraqueal o por fuera del mismo. Puede permanecer colocado en su lugar entre 15 minutos y 1 semana, y solamente es necesario desinflarlo durante unos pocos minutos tres veces al día para preservar la vitalidad de la mucosa y verificar la persistencia del sangrado.

Referencias

1. Sakr L, Dutau H. Massive hemoptysis: an update on the role of bronchoscopy in diagnosis and management. Respiration 2010; 80(1): 38-58.

Pregunta II.16 Un paciente ingresa a la UCI con hemoptisis recurrente e insuficiencia respiratoria inminente. La broncoscopía flexible muestra un tumor traqueal de gran tamaño con sagrado activo y destrucción del cartílago que obstruye la mayor parte de la luz traqueal. ¿Cuál de las siguientes técnicas intervencionistas es menos adecuada para reestablecer la permeabilidad de la vía a área y controlar a hemoptisis en este caso?

A. Fotocoagulación con laser
B. Electrocauterio de contacto
C. Coagulación con argón-plasma
D. Terapia fotodinámica

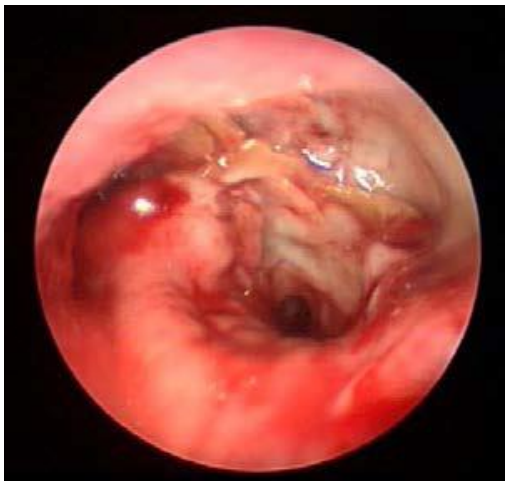

Respuesta II.16: D

La coagulación con láser Nd:YAG es una opción de tratamiento efectiva para la hemoptisis cuando el origen del sangrado es visible endobronquialmente. Se observo una mejoría de la hemoptisis en el 94% de los pacientes con cáncer que fueron tratados con láser Nd:YAG, con remisión completa del sangrado 74% (1). La coagulación con argón-plasma (APC) debe utilizarse solamente cuando la fuente del sangrado es accesible por broncoscopia, como en el caso de la fotocoagulación con láser. Proporciona un fácil acceso a las lesiones ubicadas lateralmente o por detrás de estructuras anatómicas. En un estudio retrospectivo llevado a cabo por Morice y cols., 31 pacientes con hemoptisis (25 pacientes con obstrucción concomitante de la vía aérea) fueron tratados con APC endobronquial (1). La hemorragia de la vía aérea se detuvo inmediatamente después del procedimiento en todos los pacientes con una fuente de sangrado endoluminal. No se observó recurrencia del sangrado tras un periodo de seguimiento promedio de 97 días.

La electrocauterización por contacto también puede utilizarse para el control de la hemoptisis. En un estudio de 56 pacientes con cáncer de pulmón avanzado o tumores benignos, se consiguió el control de la hemoptisis utilizando electrocauterización endobronquial en el 75% de los casos (1).

La terapia fotodinámica (PDT) puede utilizarse para facilitar el tratamiento mínimamente invasivo de los tumores endobronquiales, y para paliar los efectos obstructivos y hemorrágicos de los tumores endobronquiales avanzados (2). La PDT es, sin embargo, una terapéutica de efecto retardado. La muerte celular y necrosis del tumor ocurre aproximadamente 48 hs después de la fase de Iluminación. Por lo tanto, es una técnica subóptima para situaciones de emergencia como la obstrucción aguda por tumor o la hemoptisis masiva por masas endobronquiales.

Referencias

1. Sakr L, Dutau H. Massive hemoptysis: an update on the role of bronchoscopy in diagnosis and management. Respiration 2010; 80(1): 38-58.
2. Kidane B, Hirpara D, Yasufuku K. Photodynamic Therapy in Non-Gastrointestinal Thoracic Malignancies. Int J Mol Sci 2016; 17(1). pii: E135.

Pregunta II.17 La biopsia transbronquial de pulmón esta contraindicada en pacientes bajo ventilación mecánica debido al alto riesgo de sangrado y neumotórax. Esta afirmación es:

A. Verdadera

B. Falsa

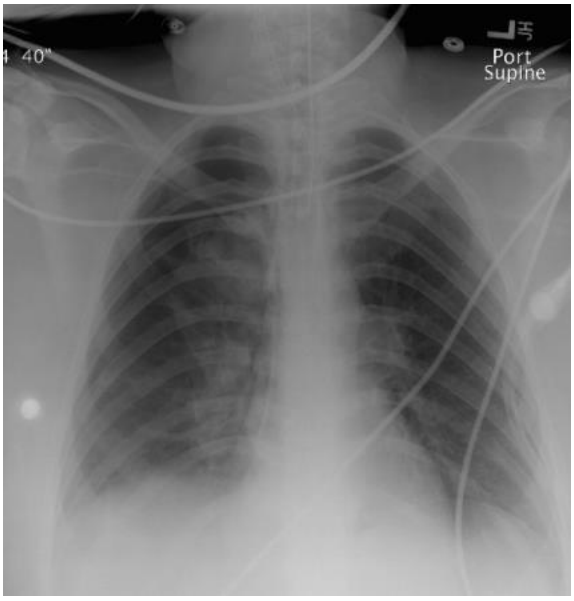

Respuesta II.17: B

No está contraindicado realizar una biopsia transbronquial, pero los riesgos deben ser cuidadosamente considerados y el procedimiento ser realizado solo si los resultados realmente modifican la conducta terapéutica en el paciente. Bupta y cols. evaluaron la seguridad y el rendimiento diagnóstico del lavado broncoalveolar (BAL) en combinación con la biopsia transbronquial (TBLB) para determinar la etiología de infiltrados pulmonares en pacientes bajo asistencia respiratoria mecánica (1=. Los pacientes fueron divididos en dos grupos: inmunocompetentes (grupo 1, con y sin SDRA) e inmunocomprometidos (grupo 2). La presión positiva de fin de espiración (PEEP) se mantuvo □ 5 cmH_2O. El 23,6% de los pacientes presentaron neumotórax (incluidos 4 de 11 pacientes con SDRA), el sangrado en 10,5% (< 35 ml), e hipotensión transitoria en 5% de los pacientes. Ninguna de las muertes se atribuyó al procedimiento. No se requirieron transfusiones de sangre. El análisis por subgrupos mostro una tasa más elevada de neumotórax en la fase tardía del SDRA, y con recuentos de plaquetas < 72.000.

En otro estudio, se realizaron 25 procedimientos broncoscópicos con TBLB en 24 pacientes inmunocomprometidos con trombocitopenia severa (recuento plaquetario medio de 30.000/mm^3, rango 7.000/mm^3 a 60.000/mm^3) durante la evaluación diagnostica de infiltrados pulmonares (2). Tres pacientes

presentaron sangrado endobronquial autolimitado. Una única muerte fue atribuida a hemorragia masiva tras la biopsia transbronquial y el cepillado. Se establecieron diagnósticos etiológicos específicos por broncoscopía solamente en 9 casos.

Referencias

1. Bulpa PA, Dive AM, Mertens L, Delos MA, Jamart J, Evrard PA, Gonzalez MR, Installé EJ. Combined bronchoalveolar lavage and transbronchial lung biopsy: safety and yield in ventilated patients. Eur Respir J 2003; 21(3): 489-94.
2. Papin TA, Lynch JP 3rd, Weg JG. Transbronchial biopsy in the thrombocytopenic patient. Chest 1985; 88(4): 549-52.

Pregunta II.18 Un hombre de 22 años sufrió un accidente con traumatismo mientras practicaba snowboard. Tiene un pequeño neumotórax asintomático en la tomografía de tórax inicial. Se encuentra ahora en ARM en el postoperatorio de una fractura de humero derecho. ¿Qué debería hacerse a continuación?

A. Colocar un tubo de avenamiento 32F por toracotomía abierta.
B. Colocar un tubo de avenamiento 20F mediante la técnica de Seldinger
C. Monitoreo clínico y radiológico

Respuesta II.18: C

Un grupo de adultos con neumotórax traumático oculto (NTO) (5% de los pacientes hospitalizados por traumatismos) y que requerían ventilación con presión positiva (VPP) fue randomizado a drenaje pleural u observación (1). El objetivo principal era una combinación de insuficiencia respiratoria (IR) (necesidad de drenaje pleural urgente, elevación de los requerimientos de O_2 en forma aguda y sostenida, asincronía paciente-respirador y/o documentación de un evento adverso respiratorio. Se reclutó un total de 90 pacientes (50 tenían tubos pleurales; 40 fueron observados). El riesgo de IR fue similar entre los grupos de observación y tubo por toracostomía (RR 0,71; IC [0,40-1,27]). No hubo diferencias entre los grupos en cuanto a mortalidad, necesidad de UCI, ventilación mecánica o días de internación. En el grupo de observación, un 20% requirió drenaje pleural subsiguiente (40% por progresión del NTX, 60% por derrame pleural, y 20% por otras causas). Un paciente del grupo de observación (2%) tratado con VPP al momento del reclutamiento tuvo un NTX a tensión, el cual fue tratado mediante la colocación de un tubo por toracostomía en forma urgente y sin secuelas. Ocurrieron complicaciones en el 15% de los pacientes en el grupo de drenaje pleural, mientras que en un 15% adicional se constató una colocación subóptima del tubo. Hubo tres veces más fracasos y una mayor tasa de IR ($p = 0,01$) entre los aquellos observados con NTO con necesidad de VPP prolongada en comparación con aquellos que solo la requirieron en el postquirúrgico; este riesgo se triplica tras una semana en la ICU ($p = 0,07$).

Referencias

1. Kirkpatrick AW, Rizoli S, Ouellet JF JF, Roberts DJ, Sirois M, Ball CG, Xiao ZJ, Tiruta C, Meade M, Trottier V, Zhu G, Chagnon F, Tien H. Canadian Trauma Trials Collaborative and the Research Committee of the Trauma Association of Canada. Occult pneumothoraces in critical care: a prospective multicenter randomized controlled trial of pleural drainage for mechanically ventilated trauma patients with occult pneumothoraces. J Trauma Acute Care Surg 2013; 74(3): 747-54.

Pregunta II.19 La evidencia sugiere que, comparado con niveles bajos de PEEP, una estrategia ventilatoria con PEEP elevada produce:

A. Mayor mortalidad y requerimientos de vasopresores
B. Mayor incidencia de neumotórax
C. Fuga aérea más prolongada luego de una biopsia pulmonar

Respuesta II.19: C

Un meta-análisis evaluó el impacto en la evolución de los pacientes con niveles de PEEP elevados vs. Bajos en adultos con injuria pulmonar aguda o SDRA bajo asistencia respiratoria mecánica con volúmenes corrientes bajos (1). Fueron analizados datos de 2299 pacientes individuales en 3 ensayos clínicos utilizando definiciones de objetivos uniformes. Ambos grupos estaban ventilados con volúmenes corrientes bajos. La tasa de mortalidad fue de 32,9% en el grupo de PEEP alta y de 35,2% en el grupo de PEEP bajo. La tasa de neumotórax y vasopresores fueron similares. Se concluyo que el tratamiento con PEEP elevadas vs. PEEP bajas no estaba asociado con una mejoría en la sobrevida durante la internación.

Un realizo un estudio retrospectivo de 53 pacientes con SDRA sometidos a biopsia de pulmón a cielo abierto. Un 30% de los pacientes presentaron fuga de aire durante mas de 7 días, o murieron con una fuga de aire (2). La fuga de aire persistente (FAP) estuvo inversamente relacionada con niveles bajos de presiones pico en la vía aérea y de volumen corriente, y el uso de ventilación controlada por presión. La presión pico en la vía aérea persistió como un factor predictor significativo de FAP en el análisis multivariado. El riesgo de FAP se redujo un 42% por cada reducción de 5 cm H_2O en la presión pico en la vía aérea. Es de resaltar que la PEEP y la presión inspiratoria pico son diferentes y no siempre se relacionan.

Referencias

1. Briel M, Meade M, Mercat A, Brower RG, Talmor D, Walter SD, Slutsky AS, Pullenayegum E, Zhou Q, Cook D, Brochard L, Richard JC, Lamontagne F, Bhatnagar N, Stewart TE, Guyatt G. Higher vs lower positive end-expiratory pressure in patients with acute lung injury and acute respiratory distress syndrome: systematic review and meta-analysis. JAMA 2010; 303(9): 865-73.
2. Cho MH, Malhotra A, Donahue DM, Wain JC, Harris RS, Karmpaliotis D, Patel SR. Mechanical ventilation and air leaks after lung biopsy for acute respiratory distress syndrome. Ann Thorac Surg 2006; 82(1): 261-6.

Pregunta II.20 Ante una hemoptisis masiva, la prioridad consiste en:

A. Trasfundir sangre tan pronto como sea posible
B. Establecer y mantener una vía aérea permeable
C. Detener el sangrado

Respuesta II.20: B

Cuando se atiende pacientes con hemoptisis masiva, los objetivos del tratamiento son: 1) establecer y mantener la permeabilidad de la vía aérea; 2) detener el sangrado; y, 3) prevenir o tratar las complicaciones respiratorias, cardiacas y hemodinámicas (1).

La permeabilidad de la vía aérea en pacientes con sangrado activo se logra mediante una o más de las siguientes medidas: 1) Aspiración a través del broncoscopio y de una sonda de aspiración en la orofaringe en pacientes no intubados; 2) La posición de seguridad en decúbito lateral (con el lado que sangra hacia abajo) permite un contacto cara a cara con el paciente si el operador se encuentra trabajando de frente o lateral al mismo, permite a la sangre y las secreciones fluir desde la laringe y ser expulsadas por la comisura de la boca, evita el colapso de la laringe y la obstrucción de la misma por la lengua o la inflamación de la vía aérea superior y permite una fácil aspiración de la cavidad oral. Colocar al paciente en posición de seguridad (con el lado sangrante hacia abajo) también protege el pulmón contralateral en un paciente con hemoptisis; 3) Identificar el sitio de sangrado y recordar como regresar al mismo, ya que provocar el colapso del segmento mediante la aspiración continua a través del broncoscopio puede ser suficiente para detener el sangrado, tal como suele suceder luego de una biopsia transbronquial; 4) Puede requerirse intubación selectiva si el sangrado persiste.

El sagrado puede controlarse utilizando varias estrategias: 1) Taponamiento (aspiración a través del broncoscopio, broncoscopia rígida, gasa o tampones) 2) Agentes vasoconstrictores como la epinefrina, la solución salina fría, y la vasopresina endovenosa (0,2-0,4 unidades/min), que provocan vasoconstricción de las arterias bronquiales. La epinefrina y la vasopresina se desaconsejan en pacientes con enfermedad coronaria e hipertensión. Estos agentes también pueden provocar arritmias, y no hay evidencia de que la epinefrina sea superior a la instilación de solución salina fría; 3) Favorecer la formación del coagulo mediante la colocación del paciente en decúbito lateral. Si un catéter de Fogarty u otro tipo de balón es colocado en el bronquio segmentario sangrante, su posición debe ser corroborada por broncoscopia y radiografía de tórax. Los balones pueden dejarse colocados por varios días de ser necesario. Deben asimismo ser lo suficientemente grandes como para detener un sangrado a nivel de un bronquio segmentario o subsegmentario. Si se utiliza un catéter de Forgarty, el operador y sus asistentes deben verificar que sea de diámetro suficiente para ocupar un bronquio segmentario, y que el catéter pase a través del canal de trabajo del broncoscopio. El bloqueador

endobronquial de Arndt (Cook), de ser necesario, puede colocarse a través de un tubo endotraqueal o por fuera del mismo. El dispositivo puede dejarse colocado desde 15 minutos hasta una semana, y solo desinflarse durante unos pocos minutos tres veces al día para preservar la vitalidad de la mucosa y corroborar la persistencia del sangrado.

En pacientes con hemoptisis pueden presentarse complicaciones respiratorias, cardiacas y hemodinámicas. Pueden requerirse transfusiones e intubación endotraqueal, y deben realizarse en forma precoz en el algoritmo de tratamiento. Los coágulos de sangre también pueden obstruir la vía aérea, provocando hipoxemia y hasta la muerte. El proceso de toma de decisiones incluye determinar si se remueve o no el coagulo, y la necesidad de realizar broncoscopia de inspección en forma frecuente. La morbilidad asociada al sangrado de la vía aérea es atribuible a las consecuencias fisiológicas del llenado del espacio muerto con sangre (espacio muerto anatómico = 150 ml), la obstrucción por la formación de coágulos, y la subsiguiente hipoxemia con hipotensión y bradicardia que conduce a la insuficiencia respiratoria y paro cardiaco. La insuficiencia respiratoria puede presentarse incluso en ausencia de sangrados de gran volumen en pacientes con antecedentes de neumonectomía, en estado crítico o con comorbilidades significativas. La mortalidad por hemoptisis varia entre el 9% al 38%. La fistula broncovascular es una situación infrecuente, mayormente observada en pacientes trasplantados con necrosis isquémica o infecciosa a nivel de la anastomosis, aneurismas de Rasmussen, como complicación de una biopsia transbronquial, la braquiterapia, la terapia fotodinámica o la ablación por radiofrecuencia en pacientes con cáncer.

Los factores de mal pronóstico en hemoptisis masiva son una tasa de sangrado de al menos 1.000 ml en 24 hs, el volcado de sangre en el pulmón contralateral, la hemoptisis masiva que requiere ventilación selectiva, el sangrado causado por tumores, y la recurrencia del sangrado luego de la embolización selectiva de la arteria bronquial.

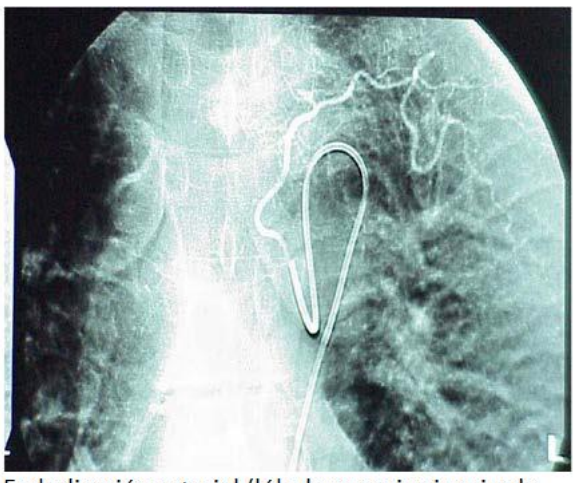

Embolización arterial (lóbulo superior izquierdo a nivel de D5)

Referencias

1. Sakr L, Dutau H. Massive hemoptysis: an update on the role of bronchoscopy in diagnosis and management. Respiration 2010; 80(1): 38-58.

Pregunta II.21 Un hombre de 50 años con el antecedente alejado de trauma torácico, presentó insuficiencia respiratoria que requirió intubación y asistencia respiratoria mecánica por dos semanas. Posteriormente a la extubación, presentó sibilancias y disnea. Al examen físico se constata hipoventilación alveolar en hemitórax derecho y sibilancias audibles. La broncoscopia flexible evidencia la imagen que se muestra a continuación. El diagnostico más probable es:

A. Traqueítis asociada a la ventilación mecánica
B. Rinoescleroma
C. Traqueítis por aspergillus
D. Traqueítis tuberculosa

Respuesta II.21: A

La traqueítis asociada a ventilación mecánica puede ocurrir en pacientes inmunocomprometidos que reciben cefalosporinas, y puede provocar obstrucción de la vía aérea. Deben utilizarse antibióticos adecuados y, a veces, se recomienda la traqueostomía. La traqueobronquitis obstructiva bacteriana es infrecuente. El *Staphylococcus aureus* es el microorganismo más comúnmente implicado, aislado de la vía respiratoria en el 55,8% de los casos de traqueítis bacteriana (1). La traqueítis necrotizante por MRSA puede ser fulminante (2).

Otras causas infecciosas de traqueítis pueden presentarse, sin embargo, con un patrón similar. Por ejemplo, la traqueítis tuberculosa puede tener una apariencia caseosa, edematosa-hiperémica o fibroestenótica. La variante con caseosis activa en la forma más frecuente (43%) y es altamente contagiosa (ver imagen a continuación) (3, 4).

La aspergilosis traqueal puede tener apariencias diversas, incluyendo un aspecto similar a la primera imagen. Pueden formarse gruesas placas blanquecinas sobreelevadas que a veces se desprenden produciendo un leve sangrado de la mucosa subyacente (5).

Klebsiella rhinoscleroma es una subespecie de *Klebsiella pneumoniae* que tiene afinidad por la mucosa nasal y también puede causar obstrucción de la vía aérea superior. Puede limitarse a las narinas, pero el compromiso laríngeo se ve en un 15-80% de los casos, y la tasa de recurrencia llega hasta el 25% en el seguimiento a 10 años (6).

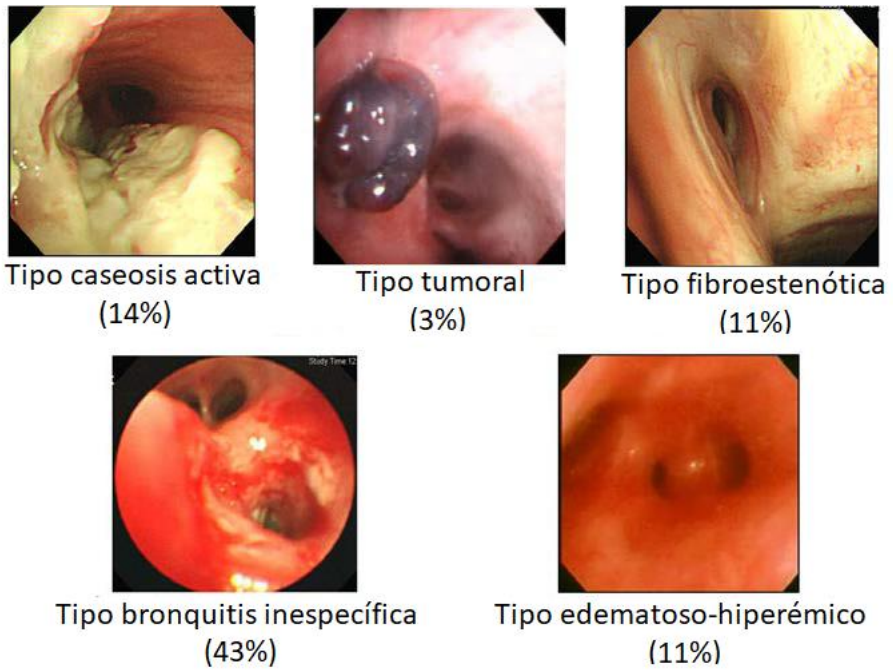

Formas de tuberculosis endobronquial (porcentajes de Chung y Lee, Chest 2000)

Referencias

1. Tebruegge M, Pantazidou A, Thorburn K, Riordan A, Round J, De Munter C, Walters S, Curtis N. Bacterial tracheitis: a multi-center perspective. Scand J Infect Dis 2009; 41(8): 548-57.
2. Namba Y, Mihara N, Tanaka M. [Fulminant tracheobronchitis caused by methicillin-resistant Staphylococcus aureus (MRSA)]. Nihon Kyobu Shikkan Gakkai Zasshi 1997; 35(9): 969-73.
3. Chung HS, Lee JH. Bronchoscopic assessment of the evolution of endobronchial tuberculosis. Chest 2000; 117(2): 385-92.
4. Chung HS. Endobronchial tuberculosis. From Tuberculosis, pages 328-348, M Madkour, Eds. Springer-Verlag, Berlin 2003.

5. Karnak D, Avery RK, Gildea TR, Sahoo D, Mehta AC. Endobronchial fungal disease: an underrecognized entity. Respiration 2007; 74(1): 88-104.
6. Gaafar HA, Gaafar AH, Nour YA. Rhinoscleroma: an updated experience through the last 10 years. Acta Otolaryngol 2011; 131(4): 440-6.

Pregunta II.22 La tomografía que se muestra a continuación pertenece a un paciente con hemoptisis. Durante su primera noche en la UCI, expectoró un total de 150 cc de sangre roja rutilante en un recipiente. Esta cantidad de hemoptisis puede clasificarse como:

A. Hemoptisis moderada
B. Hemoptisis severa
C. Hemoptisis mayor
D. Hemoptisis masiva

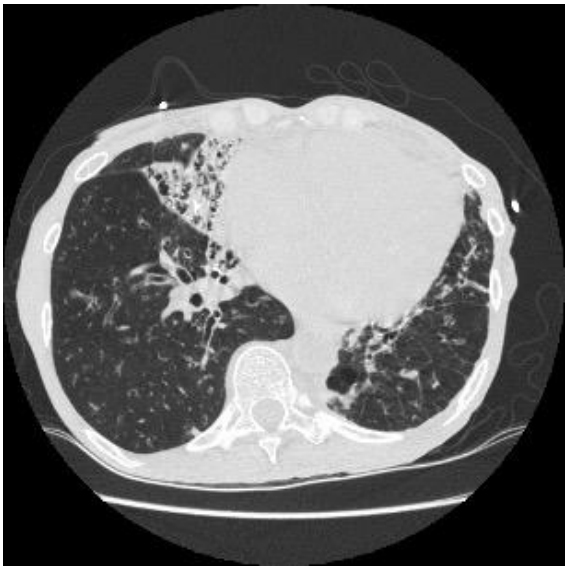

Respuesta II.22: B

El volumen de sangre expectorada ha sido con frecuencia utilizado para definir los episodios de hemoptisis. Se han propuesto cantidades de sangre expectorada que van desde 100 ml/24 hs hasta más de 1.000 ml/24 hs para definir "hemoptisis masiva". Otros términos como hemoptisis "mayor" (200 ml/24 hs), hemoptisis severa (150 ml/12 hs y 400 ml/24 hs), y hemoptisis "exsanguinante" (1.000 ml en total o 150 ml/h) también se utilizan para describir la magnitud del sangrado. La dificultad para cuantificar la hemoptisis, desde luego, radica en que frecuentemente la sangre se encuentra mezclada con secreciones. No obstante, un sangrado de cualquier tipo es causante de ansiedad extrema tanto para los pacientes como para los médicos. Cualquier sangrado puede ser una advertencia de un episodio subsiguiente fatal y, por lo tanto, debería ser tomado con seriedad. Usualmente está indicada la observación en la UCI, dejando un tubo endotraqueal disponible cerca del paciente, e informando al equipo de emergencias, a los anestesiólogos y a los cirujanos torácicos del ingreso del paciente.

La tomografía de tórax frecuentemente evidenciará el sitio de sangrado y puede preceder a un intento de embolización si estuviese indicado. El sangrado normalmente se origina en la circulación bronquial de alta presión (90%). Las arterias pulmonares representan el origen del sangrado en un porcentaje de pacientes (5%) que padecen infecciones pulmonares necrotizantes, abscesos pulmonares, tumores cavitados, linfoma de Hodgkin, vasculitis, lesión de una arteria pulmonar por catéter de Swan-Ganz y malformaciones arteriovenosas.

Pregunta II.23 Un paciente con un carcinoma escamoso broncogénico es internado en la UCI con paro respiratorio inminente (ver radiografía). ¿Cuál de las siguientes afirmaciones en relación con las obstrucciones malignas de la vía aérea central es correcta?

A. El tratamiento paliativo depende en gran medida del método broncoscópico empleado para reestablecer la permeabilidad de la vía aérea.
B. A pesar de reestablecer la permeabilidad de la vía aérea, la mayoría de los pacientes con obstrucción de causa maligna mueren dentro de los 30 días.
C. La internación en la UCI y la derivación para una eventual broncoscopia intervencionista está justificada en la mayoría de los pacientes con obstrucción de causa maligna de la vía aérea central.

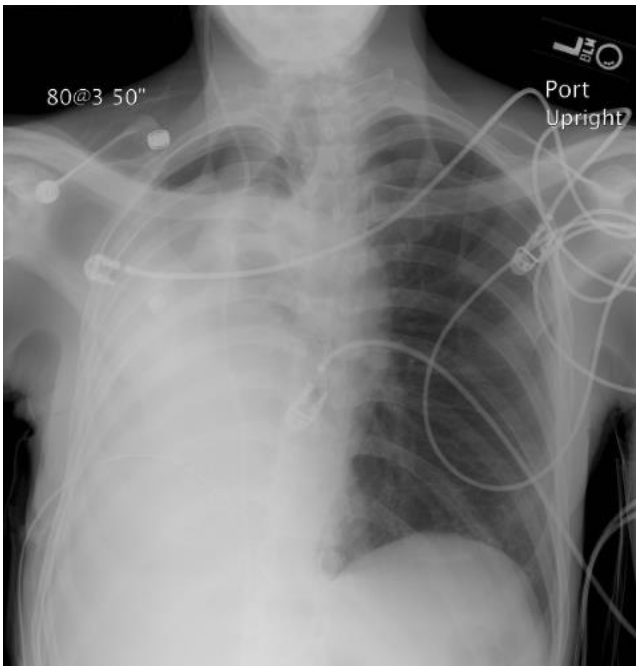

Respuesta II.23: C

Para determinar la estrategia de tratamiento más efectiva para la obstrucción de la vía aérea de causa maligna e inoperable, fueron comparados en un estudio (1) la braquiterapia de alta dosis (HDR), la HDB en combinación con láser Nd:YAG, la colocación de stents, el láser Nd:YAG por sí solo, y la terapia fotodinámica(PDT). La mayoría de los pacientes tratados con HDR, laser Nd:YAG, o HDR más laser Nd:YAG experimentaron un notable mejoría en el corto plazo, lo que sugiere que el restablecimiento de la permeabilidad de la vía aérea conduce a mejores resultados, independientemente de la modalidad utilizada. En otro estudio, los pacientes intubados por insuficiencia respiratoria causada por obstrucción de la vía aérea central (VAC) provocada por tumores de células no-pequeñas (NSCLC) fueron rápida y exitosamente

desvinculados de la ventilación mecánica después de intervenciones broncoscópicas destinadas a reestablecer la permeabilidad de la vía aérea (2). Una expectativa de vida superior a 10 meses justifica el ingreso a la UCI y la derivación para broncoscopia intervencionista (la radiografía de tórax muestra reexpansión del pulmón derecho tras la remoción de la obstrucción de la vía aérea central).

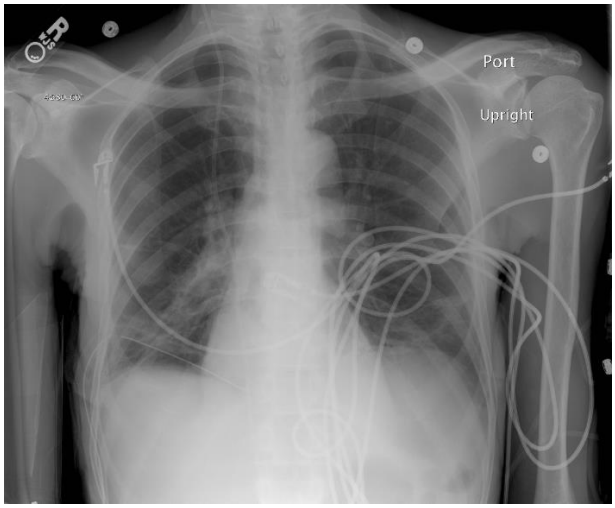

Referencias

1. Morris CD, Budde JM, Godette KD, Kerwin TL, Miller JI Jr. Palliative management of malignant airway obstruction. Ann Thorac Surg 2002; 74(6): 1928-32; discussion 1932-3.
2. Murgu S, Langer S, Colt H. Bronchoscopic intervention obviates the need for continued mechanical ventilation in patients with airway obstruction and respiratory failure from inoperable non-small-cell lung cancer. Respiration 2012; 84(1): 55-61.

Pregunta II.24 La siguiente imagen es compatible con:

A. Granulomatosis con poliangeítis (ex granulomatosis de Wegener)
B. Amiloidosis traqueal
C. Sarcoidosis

Respuesta II.24: B

La amiloidosis es causada por una sobreexpresión y deposito extracelular de proteínas especificas (1). La amiloidosis traqueal es una patología infrecuente caracterizada por el deposito de material amiloide en forma de placas submucosas y/o tumoraciones polipoides. Existen dos formas de amiloidosis traqueal: una forma nodular o unifocal, y una forma submucosa difusa. El compromiso e la vía aérea en la amiloidosis puede observarse en el tipo AL, en el cual los depósitos de proteínas específicas están constituidos por las cadenas livianas kappa y lambda de inmunoglobulinas monoclonales. El tratamiento de la afectación de la vía aérea consiste en radioterapia de haz externo (EBRT, 20 Gy en 10 sesiones) y resecciones con láser periódicas (~5/año).

La granulomatosis con poliangeítis, previamente denominada granulomatosis de Wegener, afecta la vía aérea en aproximadamente el 60% de los pacientes (2). El 16% de los pacientes presenta estenosis subglótica. Aproximadamente el 60% de los pacientes con enfermedad limitada tienen ANCA positivos. Para el tratamiento se utilizan corticoides y mitomicina C intralesionales. El 75-80% de los pacientes con estenosis subglótica requieren broncoscopía intervencionista ya que no responden al tratamiento con corticoides. La principal estrategia de tratamiento consiste en sucesivas dilataciones broncoscópicas, minimizando el traumatismo y la inflamación a nivel de la lesión. La sobrevida a 10 años es de 75%. Los hallazgos

broncoscópicos pueden también incluir túneles submucosos, edema de la mucosa y placas eritematosas y amarillentas que pueden fácilmente confundirse con amiloidosis localizada. La estenosis bronquial puede ser bilateral. Puede persistir cierto grado de estrechamiento de la vía aérea (con o sin inflamación residual) incluso meses después del tratamiento broncoscópico (ver imagen a continuación).

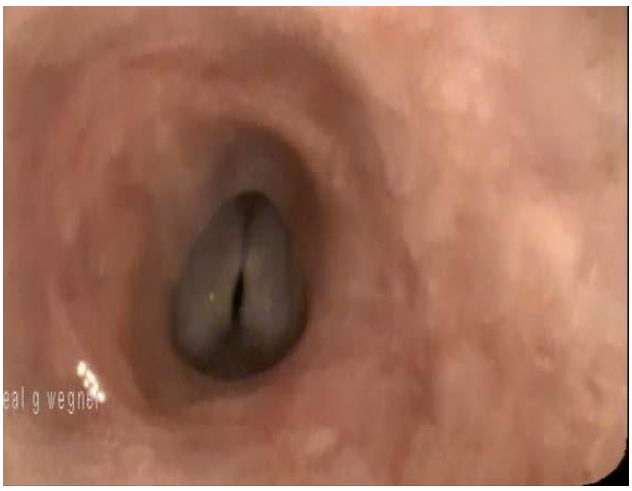

Referencias

1. Lebovics RS, Hoffman GS, Leavitt RY, et al. The management of subglottic stenosis in patients with Wegener's granulomatosis. Laryngoscope 1992; 102:1341-1345.
2. Kurrus JA, Hayes JK, Hoidal JR, et al. Radiation therapy for tracheobronchial amyloidosis. Chest 1998; 114(5): 1489-1492.

Pregunta II.25 Un paciente de 25 años ingresa con disnea progresiva y ensanchamiento mediastinal en la radiografía de tórax. La tomografía computada evidencia adenomegalias bilaterales y una carina ensanchada. Al examen físico presenta sibilancias ocasionales. El paciente es fumador y tiene antecedentes familiares de cáncer de pulmón a temprana edad (su padre murió a los 50 años, su madre a los 48, ambos de carcinoma broncogénico). El paciente es hospitalizado durante la noche en la UCI y se le solicita inspección por broncoscopía y EBUS-TBNA en la mañana. Basándose en la imagen a continuación, ¿cuál de los siguientes es el diagnóstico más probable?

A. Sarcoidosis
B. Cáncer de próstata metastásico
C. Carcinoma broncogénico con compromiso de ganglios mediastinales

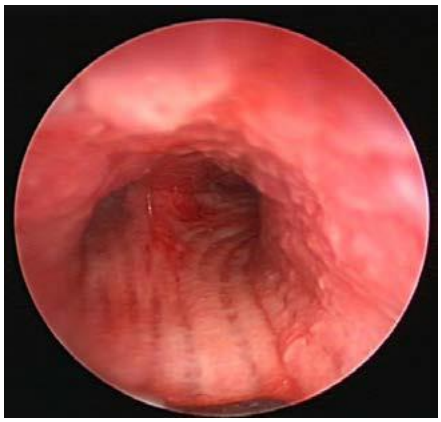

Respuesta II.25: A

La sarcoidosis es una enfermedad granulomatosa sistémica de causa desconocida que comúnmente afecta al árbol bronquial (1). En el estadio 4 de la sarcoidosis, el compromiso bronquial frecuentemente conduce a el estrechamiento bronquial por lesiones fibróticas endo- y/o peribronquiales, o por compresión extrínseca por ganglios linfáticos fibróticos y calcificados. En los estadios 1-3 de la sarcoidosis, los mecanismos que conducen a la estenosis endoluminal de los bronquios proximales son diferentes. De una cohorte de 2.500 pacientes con sarcoidosis, solo 18 pacientes tenían estenosis bronquial (1). El principal síntoma era la tos. La mucosa bronquial se encontraba engrosada y edematosa a nivel de la estenosis en todos los casos. La mucosa de los sectores no estenóticos presentaba signos de inflamación en todos los pacientes, con granulaciones finas y nódulos en el 50% de los mismos. La estenosis traqueal por sarcoidosis es extremadamente infrecuente. Se ha reportado el engrosamiento de la carina por compresión extrínseca de las adenomegalias. La sarcoidosis laríngea se presenta en el 1,2% de los pacientes que padecen esta enfermedad.

Tradicionalmente, el tratamiento ha consistido en corticoides sistémicos y en inyecciones intralesionales, resección quirúrgica, ablación por láser de dióxido de carbono, e incluso radioterapia de haz externo.

Referencias

1. Chambellan A, Turbie P, Nunes H, Brauner M, Battesti JP, Valeyre D. Endoluminal stenosis of proximal bronchi in sarcoidosis: bronchoscopy, function, and evolution. Chest 2005; 127(2): 472-81.

Pregunta II.26 Cuál de las siguientes afirmaciones acerca del neumotórax iatrogénico en la ICU es correcta?

A. El neumotórax iatrogénico puede presentarse hasta en un 3% de los pacientes en la ICU en los primeros 30 días de internación.
B. La tasa de mortalidad en pacientes críticos con neumotórax iatrogénico en la ICU es inferior al 10%.
C. La obesidad mórbida es un factor de riesgo conocido para el neumotórax iatrogénico.

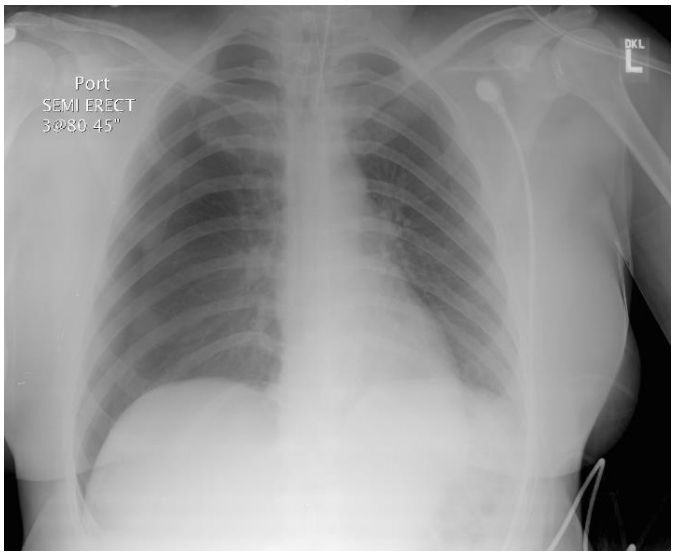

Respuesta II.26: A

En un estudio prospectivo que incluyó a 3.430 pacientes, se investigó la incidencia, los factores de riesgo, la morbilidad y la mortalidad del neumotórax iatrogénico (NI) (1). De estos pacientes, 94 de ellos (2,7%) presentaron al menos un episodio de neumotórax en los primeros 30 días (42 debido a barotrauma y 52 debido a procedimientos invasivos). La incidencia de NI fue de 1,4% a los 5 días y de 3% a los treinta días. Los factores de riesgo para NI fueron: peso menor a 80 kg, antecedentes de inmunocompromiso, diagnóstico de edema pulmonar cardiogénico al ingreso, diagnóstico de SDRA al ingreso, colocación de un catéter venoso central o un catéter en la arteria pulmonar durante las primeras 24 hs de internación, uso de drogas vasoactivas durante las primeras 24 hs. El NI se asoció con tiempo de permanencia en la UCI más prolongado (7 vs 17,5 días), y tiempo de permanencia en el hospital (18 vs 31 días). Las tasas de mortalidad en la UCI y en el hospital también resultaron más elevadas en los pacientes con NI (22 vs 45% y 28 vs 51%, respectivamente). Cabe destacar que 10 de los 94 pacientes con NI (10,6%) murieron el mismo día o el día siguiente al episodio a causa de paro cardíaco.

Referencias

1. de Lassence A, Timsit JF, Tafflet M, Azoulay E, Jamali S, Vincent F, Cohen Y, Garrouste-Orgeas M, Alberti C, Dreyfuss D; OUTCOMEREA Study Group. Pneumothorax in the intensive care unit: incidence, risk factors, and outcome. Anesthesiology 2006; 104(1): 5-13.

Pregunta II.27 En cuál de las siguientes situaciones es más probable que haya ocurrido el daño al broncoscopio que se muestra en la imagen a continuación?

A. Cuando se colocaba el broncoscopio en la bandeja de lavado.
B. Cuando se colocaba el broncoscopio en su estuche protector
C. Cuando el broncoscopio se introdujo a través de un tubo orotraqueal en un paciente sin la protección de un mordillo.

Respuesta II.27: C

Puede ser muy frustrante darse cuenta de que su paciente ha mordido su broncoscopio flexible, lo que se muestra en la imagen anterior. Es sucede frecuentemente cuando la broncoscopia se realiza a través de un tubo orotraqueal sin la protección de un mordillo. Siempre debe colocarse un mordillo u otro dispositivo de protección cuando se realiza una broncoscopia a través de la cavidad oral, aun en pacientes sedados. Los mordillos deberían asegurarse en su lugar utilizando tiras que rodeen el cuello e, idealmente, se le puede solicitar a un asistente que lo sostenga firmemente en su lugar como medida de precaución adicional. Los pacientes pueden empujar el mordillo de manera accidental o intencional utilizando la lengua, o quitárselo utilizando las manos, o expulsarlo con la tos. El tipo de daño que se muestra en la imagen también ocurre cuando los broncoscopios son golpeados dentro de los cajones o contra la mesa de procedimientos. Mas frustrante aún es cuando el broncoscopio se daña al cerrar la tapa del estuche no habiendo colocado el broncoscopio adecuadamente en la espuma protectora del interior de este.

Pregunta II.28 Se realiza una broncoscopía flexible en un candidato a donante de pulmón (politraumatismo y muerte cerebral por accidente automovilístico) como parte de la evaluación pre-trasplante. ¿Qué pasos de los que se enumeran a continuación deberían tomarse en base a la radiografía de tórax y la broncoscopia que se muestra a continuación?

A. Comunicarle al equipo de trasplante que puede seguir adelante con la ablación y posterior trasplante de ambos pulmones del donante.
B. Proceder a realizar lavado bronquial y remitir las muestras para análisis microbiológico, incluidos hongos y BAAR. Comunicar los resultados al equipo de trasplante.
C. Solicitar una TC para evaluar la extensión del compromiso pulmonar y obtener un lavado bronquial. Enviar las muestras de lavado bronquial para análisis microbiológico, incluidos hongos y BAAR.

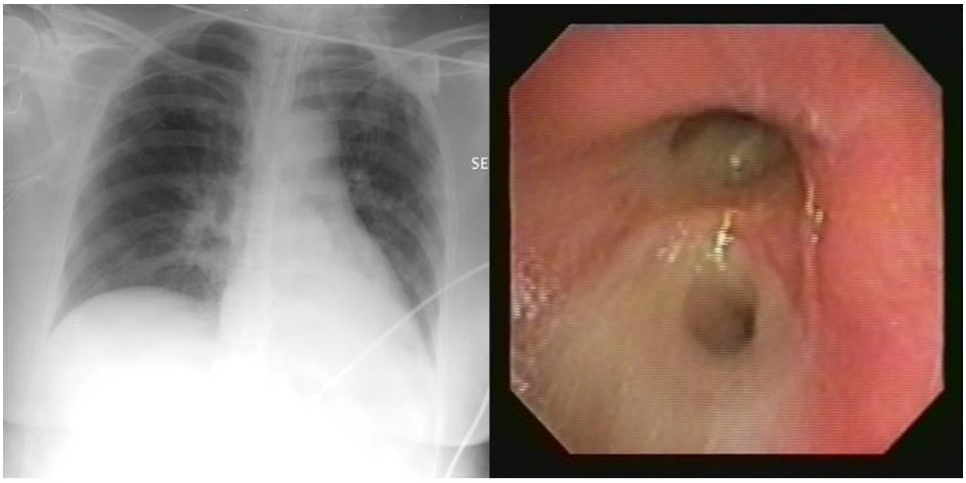

Evaluación pre-trasplante: Pulmones del donante

Respuesta II.28: C

La radiografía de tórax tiene relativamente baja sensibilidad en comparación con la TC para la detección de alteraciones pulmonares en candidatos a donantes de pulmón, aunque la mayoría de los equipos de trasplante no considera a la TC de rutina en la evaluación de los donantes de pulmón (1). La TC probablemente sea adecuada en donantes con antecedentes de tabaquismo (para descartar neoplasias de pulmón o si existe duda acerca de la presencia de enfisema), en donantes con antecedentes de traumatismo penetrante para evaluar la extensión de las contusiones pulmonares y descartar ruptura diafragmática o laceraciones pulmonares, en donantes con antecedentes de aspiración o consolidación lobar, y en pacientes mayores de 70 años (debido al incremento en la frecuencia de patología pulmonar).

Las indicaciones para la realización de broncoscopia en candidatos a donantes de pulmón incluyen: evidencia radiográfica de colapso segmentario o lobar, aspiración de cantidades significativas de secreciones por el tubo endotraqueal, evaluación de infiltrados pulmonares (espacialmente si estos son unilaterales), antecedentes de aspiración, aspiración de cuerpo extraño, traumatismo de la vía aérea o patología endobronquial. La broncoscopía también se realiza en donantes con niveles de PO_2 inesperadamente bajos. La broncoscopía puede ser normal hasta en un 50% de los candidatos a donante de pulmón. Los hallazgos comprenden mucosidad, coágulos, secreciones bronquiales purulentas, y anormalidades endobronquiales tales como masas o hallazgos compatibles con infección o patología endobronquial. Durante el procedimiento se obtienen muestras que pueden adecuar la selección de antibióticos posteriormente al trasplante. Además de verificar la ubicación del tubo endotraqueal, los broncoscopistas deberían examinar la vía aérea en busca de variaciones anatómicas (particularmente la presencia de un LSD con bronquio traqueal), evaluar la extensión de la inflamación de la vía aérea (edema o eritema), la extensión y la localización de secreciones, cuerpos extraños, coágulos, tumores y otras anormalidades endobronquiales. Se aspiran las secreciones y se realizan lavados utilizando pequeñas alícuotas de solución salina (5-20 cc). Las muestras se envían al laboratorio microbiológico para su análisis, incluidos hongos y cepas de BAAR.

Referencias

1. Guidelines for lung donor bronchoscopy and CT Chest. ATCA-TSANZ Guidelines, 1/2015. Version 1.0.

Pregunta II.29 Durante una emergencia respiratoria con intubación dificultosa y parcialmente a ciegas, se introduce el broncoscopio a través de la cavidad oral y se observa la siguiente imagen. El mejor plan de acción es:

A. Proceder a intubar bajo guía broncoscópica. Iniciar ventilación con AMBU y fijar el tubo endotraqueal en su posición.
B. Transmitir al equipo que se ha realizado una intubación esofágica/gástrica. Rápidamente retirar el broncoscopio y repetir el intento de intubación.
C. Lentamente retirar el broncoscopio bajo visión continua para ver claramente la laringe y las cuerdas vocales durante la maniobra. Introducir el broncoscopio y el tubo endotraqueal a través de las cuerdas en la tráquea.

Respuesta II.29: C

La imagen muestra que el broncoscopio no se encuentra en la tráquea. Se observan tanto pliegues gástricos como jugos gástricos. Debido a que hubo dificultad para visualizar la anatomía de la vía aérea (intubación parcialmente a ciegas), el broncoscopio debe ser retirado lentamente. De ser necesario, puede insuflarse aire a través del canal de trabajo del broncoscopio para evitar el colapso de la pared esofágica y de la laringe mientras se retira el broncoscopio. Al sacar el broncoscopio el esfínter esofágico superior, debe flexionarse levemente hacia adelante para poder visualizar las aritenoides y la apertura glótica (cuerdas vocales). Entonces puede avanzarse inmediatamente el broncoscopio al interior de la tráquea y progresar el tubo endotraqueal sobre el broncoscopio en la vía aérea.

Pregunta II.30 Ud. ha realizado una intubación de emergencia guiada por broncoscopía en forma exitosa en el área de emergencia previo a su traslado a la UCI. A continuación, se muestra la radiografía de tórax portátil del paciente. ¿Cuál de los siguientes pasos es el más apropiado?

A. Repetir la broncoscopía flexible a través del tubo endobronquial y posicionar el tubo en forma segura por encima de la carina bajo visión directa. Simultáneamente, el equipo debería prepararse para la colocación e un tubo de avenamiento pleural dado el neumotórax izquierdo que presenta el paciente.
B. Liberar el tubo y retirarlo al menos 2 cm para posicionarlo adecuadamente en la tráquea. Fijar nuevamente el tubo y realizar una radiografía de tórax confirmatoria.
C. Iniciar ventilación mecánica y trasladar de urgencia a la UCI una vez garantizada una adecuada oxigenación del paciente. Prepararse para la colocación del tubo de avenamiento pleural en la UCI.

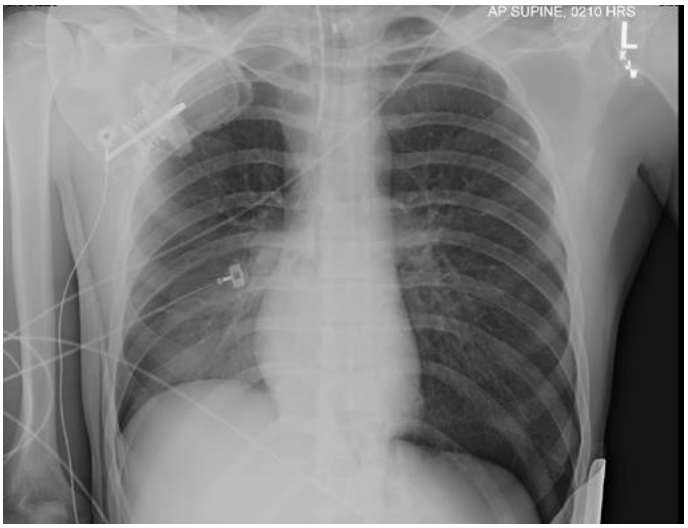

Respuesta II.30: A

Cuando se realizan procedimientos de emergencia tales como una intubación, aun cuando esta se realiza bajo guía broncoscópica, siempre es necesario revisar cuidadosamente las radiografías post-procedimiento para asegurarse de que el tubo se encuentra correctamente colocado, así como detectar cualquier otra complicación. Este paciente tiene un neumotórax izquierdo que probablemente requiera evacuación debido a que se encuentra bajo asistencia respiratoria mecánica. En la mayoría de los casos, es preferible estabilizar al paciente antes de iniciar el traslado, particularmente debido a que el barotrauma persistente puede derivar en mayor compromiso cardiopulmonar (o neumotórax a tensión) mientras se ventila al paciente (a mano o mecánicamente) durante su traslado a la UCI.

Tubo endotraqueal por encima de la carina.

***

FELICITACIONES

Usted acaba de completar el módulo II de *The Essential Intensivist Bronchoscopist*©. La siguiente sección contiene un conjunto de diez preguntas post-examen con sus respuestas.

Los post-examen son de tipo "verdadero o falso". Por favor recuerde que mientras muchos programas educativos consideran al 70% de respuestas correctas una nota de aprobación, el puntaje "objetivo" del estudiante debería ser de 100%.

Por favor envíenos sus opiniones con respecto al material del Proyecto de Educación en Broncoscopía poniéndose en contacto con su asociación nacional de broncoscopía, o escribiéndonos a www.bronchoscopy.org.

The Essential Intensivist Bronchoscopist

Post-examen MÓDULO II

INSTRUCCIONES: Responda VERDADERO o FALSO a cada una de las siguientes DIEZ preguntas.

Pregunta 1: La ventilación no invasiva con presión positiva (NPPV) mejora la mecánica pulmonar y la oxigenación en pacientes con hipoxemia.

Pregunta 2: La broncoscopia realizada en forma temprana influye en la mortalidad y en el tiempo de permanencia en la UCI de los pacientes intubados con sospecha de neumonía aspirativa.

Pregunta 3: Los resultados de los cultivos cuantitativos obtenidos mediante lavado broncoalveolar en pacientes con neumonía asociada a la ventilación mecánica facetan favorablemente la mortalidad y el tiempo de permanencia en la ICU.

Pregunta 4: La broncoscopía es mejor que la kinesiología respiratoria para resolver atelectasias lobares en pacientes críticos.

Pregunta 5: La broncoscopia intervencionista terapéutica tiene poco efecto en el tiempo de permanencia o la mortalidad en pacientes con obstrucción maligna de la vía aérea central.

Pregunta 6: La tuberculosis caseosa activa es la forma más frecuente de tuberculosis endobronquial y más del 50% de los pacientes tiene un examen directo de extendido positivo para BAAR.

Pregunta 7: Siempre debería utilizarse un mordillo para proteger el broncoscopio flexible cuando es introducido por un tubo orotraqueal, aun en pacientes completamente sedados.

Pregunta 8: La probabilidad de identificar el sitio de sangrado es mayor si la broncoscopía se realiza en forma temprana en vez de tardía en pacientes con hemoptisis.

Pregunta 9: La hipoxemia y la exanguinación son las causas de muerte más comunes en pacientes con hemoptisis masiva.

Pregunta 10: La traqueítis necrotizante es una complicación conocida de la intubación y de la ventilación mecánica. Se necesita una broncoscopía con cultivos para distinguir las diferentes causas de infección.

***

Respuestas a las preguntas post-examen del Módulo II de *The Essential Intensivist Bronchoscopist*

RESPUESTAS

1. Verdadero
2. Verdadero
3. Falso
4. Falso
5. Falso
6. Verdadero
7. Verdadero
8. Verdadero
9. Falso
10. Verdadero

PUNTAJE FINAL _____/10

MÓDULO III

Treinta preguntas de elección múltiple con respuestas

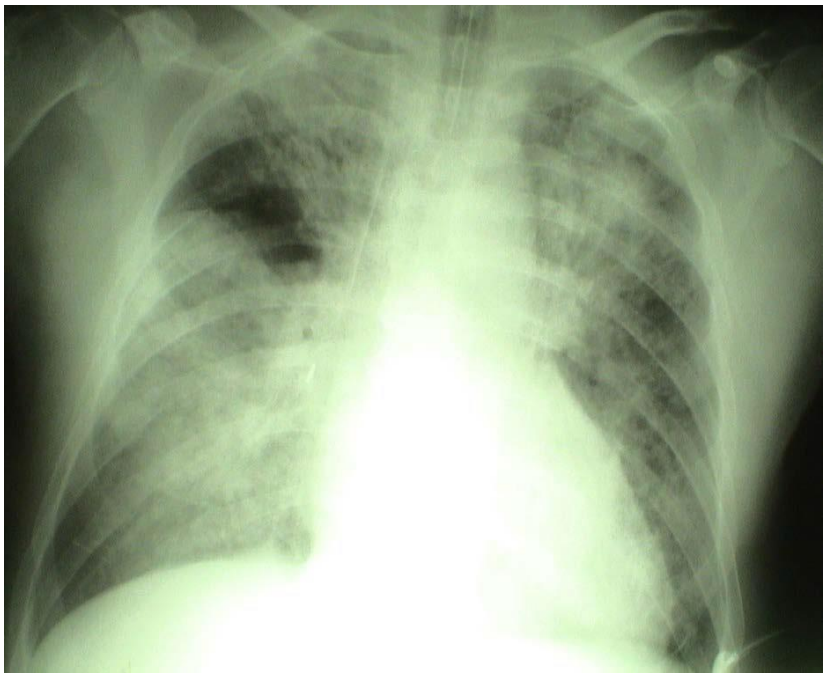

The Essential Intensivist Bronchoscopist MÓDULO III

OBJETIVOS DEL APRENDIZAJE

Al finalizar este módulo, el lector debería ser capaz de:

1. Mencionar las estrategias diagnósticas broncoscópicas en pacientes con neutropenia febril.
2. Describir los resultados de al menos tres pruebas de broncoscopia utilizadas para diagnosticar neumonía fúngica en pacientes en estado crítico.
3. Enumerar los hallazgos del lavado broncoalveolar en los casos imitadores de SDRA, incluidos los pacientes con hemorragia alveolar difusa, neumonía eosinofílica aguda y neumonitis idiopática aguda.
4. Describir el papel de la broncoscopia en pacientes de UCI con infección por VIH, neumonía por aspiración, post trasplante de pulmón, lesión por quemadura y trauma torácico.
5. Enumerar al menos tres estrategias diagnósticas y preventivas para las complicaciones relacionadas con la broncoscopia que podrían llevar al ingreso a la UCI (incluida sobresedación, toxicidad por lidocaína, sangrado, metahemoglobinemia y la embolia aérea cerebral).
6. Describir las ventajas y desventajas de al menos tres agentes farmacológicos utilizados para la sedación y/o anestesia en pacientes sometidos a broncoscopia en la unidad de cuidados intensivos.

Pregunta III.1 Un paciente con neutropenia febril en tratamiento con quimioterapia por una neumonía linfocítica presenta fiebre e hipoxemia que requiere mascara con FiO_2 de 0,5. El paciente fue trasladado a la UCI. La tomografía computada de tórax muestra infiltrados pulmonares bilaterales con un patrón nodular, y varios nódulos cavitados. Unos pocos nódulos presentan el signo del halo. Se sospecha aspergilosis invasiva (AI) y el servicio de infectología solicita una broncoscopía diagnóstica. ¿Cuál de las siguientes determinaciones tiene mayor sensibilidad y el mejor perfil de seguridad para el diagnóstico de AI?

C. Antígeno de galactomanano (GM) en lavado broncoalveolar (BAL)
D. Broncoscopía con biopsia transbronquial (TBLB)
E. Directo y cultivo para hongos en lavado broncoalveolar (BAL)
F. Antígeno de galactomanano (GM) en suero

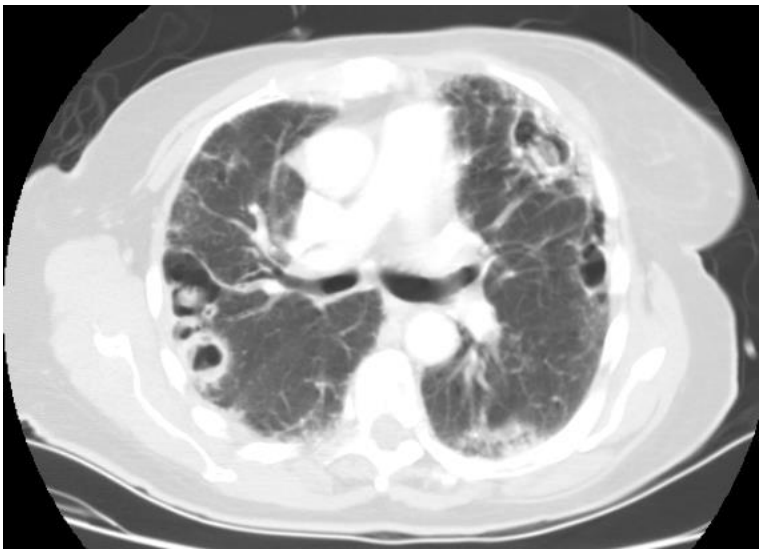

Respuesta III.1: A

El uso rutinario de BAL para la evaluación de infiltrados pulmonares en pacientes neutropénicos está avalado por su perfil de seguridad favorable, su alto rédito diagnóstico y el impacto de sus resultados en la conducta terapéutica. El BAL debe combinarse con el análisis de esputo seriado, pero la TBLB es de poco valor adicional en esta población de pacientes.

La TBLB puede evitarse en pacientes inmunocomprometidos con AI si la determinación de GM en BAL se encuentra disponible, debido a la alta sensibilidad y especificidad de esta última y al riego inherente a la TBLB. Un estudio retrospectivo evaluó la efectividad de los GM en BAL para el diagnóstico de AI (1). Tomando como referencia GM en BAL □ 0,5 (punto de corte en suero) y □ 0,85 (punto de corte óptimo determinado por el análisis ROC), la sensibilidad para el diagnóstico de AI posible o probable fue de 73% y

76% respectivamente, y una especificidad de 89% y 95% respectivamente. Los valores predictivos negativos y positivos fueron 73% y 83% (para el corte de 0,5) y 89% y 87% (para el corte de 0,85) respectivamente. EL GM en BAL fue más sensible que la citología (0%), el cultivo de BAL (27%), la TBLB (40%) o los GM en suero (67%) para el diagnóstico de AI.

Los GM en BAL resultaron □ 0,85 y □ 0,5 en 86% y 100% de los pacientes con AI confirmada o probable que recibieron antifúngicos durante 3 días o menos. Por lo tanto, mientras más pronto de realice la broncoscopía, mayor será el rédito del procedimiento. Mas aun, los GM en BAL tuvieron una sensibilidad mayor que los GM en suero y otras técnicas broncoscópicas para el diagnóstico de la AI y no fue afectada por los cursos ortos de antifúngicos (1).

La seguridad, el redito diagnóstico y las implicancias terapéuticas de la broncoscopía flexible con BAL y TBLB en pacientes con neutropenia febril e infiltrados pulmonares fueron evaluados en otro estudio (2). El rédito diagnóstico global fue de 49%. El redito diagnostico combinado del BAL y el análisis de esputo fue de 63%. La TBLB, al ser combinada con el BAL, no incrementó el rendimiento diagnóstico. Los hallazgos broncoscópicos llevaron a cambios en la conducta en 51% de los pacientes. La mortalidad a 28 días fue de 26%, siendo más elevada en aquellos pacientes que requirieron asistencia ventilatoria mecánica previo a la broncoscopía.

Referencias

1. Nguyen MH, Leather H, Clancy CJ, Cline C, Jantz MA, Kulkarni V, Wheat LJ, Wingard JR. Galactomannan testing in bronchoalveolar lavage fluid facilitates the diagnosis of invasive pulmonary aspergillosis in patients with hematologic malignancies and stem cell transplant recipients. Biol Blood Marrow Transplant 2011; 17(7): 1043-50.
2. Peikert T, Rana S, Edell ES. Safety, diagnostic yield, and therapeutic implications of flexible bronchoscopy in patients with febrile neutropenia and pulmonary infiltrates. Mayo Clin Proc 2005; 80(11): 1414-20.

Pregunta III.2 Un paciente de 52 años con linfoma no-Hodgkin presenta insuficiencia respiratoria aguda tras el segundo ciclo de quimioterapia. La radiografía previa a la intubación muestra infiltrados alveolares difusos bilaterales. Una vez intubado, el paciente requiere ventilación mecánica con FiO_2 de 0,7 y PEEP de 15 cmH_2O. ¿Qué debería hacerse a continuación?

A. Broncoscopía con lavado broncoalveolar (BAL) para citología, cultivos para bacterias, virus, hongos y galactomanano (GM).
B. Broncoscopía con biopsia transbronquial (BTB) y cepillados para cultivos para bacterias, virus y hongos.
C. No realizar broncoscopía. Comenzar con antibióticos de amplio espectro y antifúngicos, cubriendo aspergilosis y mucormicosis.
D. No realizar broncoscopía. Realizar estudios por imágenes y cultivos de sangre, orina, esputo y aspirado nasofaríngeo. Comenzar con un tratamiento antimicrobiano apropiado tan pronto como sea posible.

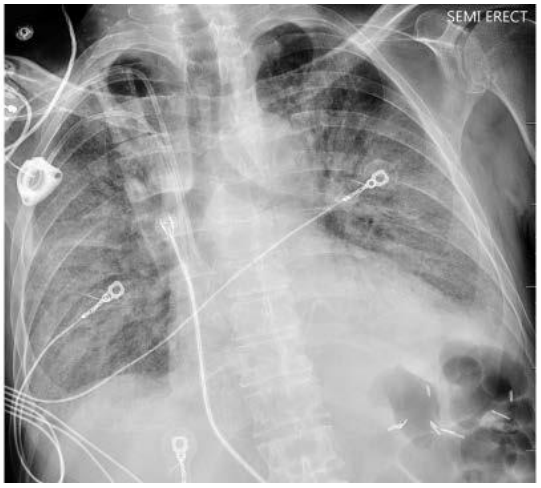

Respuesta III.2: D

La broncoscopia flexible diagnóstica con BAL puede conducir a insuficiencia respiratoria aguda (IRA) y deterioro clínico en pacientes con enfermedad hematología y oncología. Una estrategia de diagnóstico que no incluya la broncoscopia puede ser tan efectiva como la broncoscopia.

Los estudios muestran que la IRA puede ocurrir en un 10 a 50% de los pacientes con tumores sólidos o neoplasias malignas hematológicas durante el curso de su enfermedad. Un estudio prospectivo multicéntrico de pacientes oncológicos con IRA evaluó los rendimientos diagnósticos de pruebas no invasivas (estudios microbiológicos de sangre, orina, esputo y aspirados nasofaríngeos) con y sin broncoscopia y BAL (1).

En general, las pruebas de diagnóstico no invasivas tuvieron un rendimiento diagnóstico del 66,7% y el BAL del 50,5%. El BAL, sin embargo, fue la única investigación que proporcionó un diagnóstico en el 33,7% de los

pacientes. La mortalidad no fue significativamente diferente entre los grupos con y sin BAL; o dentro del grupo BAL, entre los pacientes con y sin diagnóstico.

En otro ensayo controlado aleatorizado multicéntrico, las pruebas no invasivas solas se compararon con las pruebas no invasivas más BAL en pacientes con cáncer que no estaban recibiendo asistencia ventilatoria en su ingreso a la unidad de cuidados intensivos (2). La necesidad de ventilación mecánica posterior no fue significativamente mayor en el grupo de BAL que en el grupo no invasivo (35.4 vs. 38.7%; P = 0.62). La proporción de pacientes sin diagnóstico no fue menor en el grupo no invasivo (21.7 vs. 20.4%; diferencia, -1.3% [-10.4 a 7.7]). El BAL realizado en la UCI no aumentó significativamente los requisitos de intubación en pacientes críticamente enfermos con cáncer e IRA. En este estudio, las pruebas no invasivas por sí solas no fueron inferiores a las pruebas no invasivas más BAL para identificar la causa de la IRA.

Según los resultados de estos estudios, en pacientes oncológicos hipoxémicos con IRA, una estrategia no invasiva puede proporcionar un diagnóstico en un número significativo de casos y la broncoscopia no debe ser la primera prueba diagnóstica en esta población de alto riesgo. El BAL puede tener un papel importante en el de diagnóstico de pacientes críticamente enfermos con cáncer, pero debe realizarse solo después de un análisis detallado de sus riesgos y beneficios y luego de realizar una estrategia exhaustiva no invasiva.

Referencias

1. Azoulay E, Mokart D, Rabbat A, Pene F, Kouatchet A, Bruneel F, Vincent F, Hamidfar R, Moreau D, Mohammedi I, Epinette G, Beduneau G, Castelain V, de Lassence A, Gruson D, Lemiale V, Renard B, Chevret S, Schlemmer B. Diagnostic bronchoscopy in hematology and oncology patients with acute respiratory failure: prospective multicenter data. Crit Care Med 2008; 36(1): 100-7.
2. Azoulay E, Mokart D, Lambert J, Lemiale V, Rabbat A, Kouatchet A, Vincent F, Gruson D, Bruneel F, Epinette-Branche G, Lafabrie A, Hamidfar-Roy R, Cracco C, Renard B, Tonnelier JM, Blot F, Chevret S, Schlemmer B. Diagnostic strategy for hematology and oncology patients with acute respiratory failure: randomized controlled trial. Am J Respir Crit Care Med 2010; 182(8): 1038-46.

Pregunta III.3 Un paciente inmunocomprometido con neutropenia y neumonía es admitido en la unidad de cuidados intensivos con la siguiente radiografía de tórax. El lavado broncoalveolar (BAL) se debe realizar de forma rutinaria en estos pacientes porque afecta la elección del tratamiento antimicrobiano. Esta declaración es:

A. Verdadera

B. Falsa

Respuesta III.3: B

Un estudio retrospectivamente evaluó el impacto de la broncoscopia diagnóstica con BAL en el tratamiento y la evolución en pacientes con neumonía con y sin neutropenia (1).

El BAL reveló resultados bacterianos positivos en el 67% de los casos. No hubo diferencias estadísticamente significativas entre los pacientes neutropénicos (57%) y no neutropénicos (79%) ($p = 0,076$). Se encontraron cultivos positivos de hongos en el 59% de los casos. Del mismo modo, no hubo diferencias significativas entre los pacientes neutropénicos y no neutropénicos ($p = 0,9$).

Los resultados del BAL llevaron a un cambio del tratamiento en el 11% de los pacientes (7% neutropénico y 14% no neutropénico). La mortalidad global relacionada con la neumonía fue del 16% en este estudio. No hubo diferencias significativas en la mortalidad entre los pacientes neutropénicos y no neutropénicos ($p = 0,8$). Tampoco hubo diferencias en la tasa de mortalidad en los casos con resultados de BAL positivos o negativos ($p = 0,3$). En esta población de pacientes, el rendimiento de BAL rara vez tuvo una influencia significativa en el tratamiento y la evolución de la neumonía. Los autores concluyeron así que el BAL tuvo un bajo impacto en la elección del tratamiento antimicrobiano.

Otro estudio prospectivo, evaluó el impacto de la broncoscopia y el BAL en la orientación del tratamiento y el resultado clínico de los pacientes neutropénicos con infiltrados pulmonares en UCI (2). Los pacientes se clasificaron

en dos grupos según la causa de la neutropenia (debido a altas dosis de quimioterapia o trasplante de células madre (SCT). El BAL en esta población neutropénica tuvo un rendimiento diagnóstico general aceptable (49%), con un rendimiento significativamente mejor en los pacientes con neutropenia inducida por quimioterapia a altas dosis (63%). Aquellos pacientes con un BAL diagnóstico que cambió la terapéutica no sobrevivieron más tiempo que los pacientes que tenían una BAL que no cambió la terapéutica. Los autores concluyeron que el uso del diagnóstico de rutina del BAL en los pacientes neutropénicos con infiltrados pulmonares en la UCI fue difícil de establecer, incluso si el BAL fue útil en el tratamiento de estos pacientes críticamente enfermos. Aunque el BAL tenía una baja tasa de complicaciones, con poca frecuencia produjo un cambio en el tratamiento y no se asoció con una mejoría de la supervivencia en la UCI.

Referencias

1. Kuehnhardt D, Hannemann M, Schmidt B, Heider U, Possinger K, Eucker J. Therapeutic implication of BAL in patients with neutropenia. Ann Hematol 2009; 88(12): 1249-56.
2. Gruson D, Hilbert G, Valentino R, Vargas F, Chene G, Bebear C, Allery A, Pigneux A, Gbikpi- Benissan G, Cardinaud JP. Utility of fiberoptic bronchoscopy in neutropenic patients admitted to the intensive care unit with pulmonary infiltrates. Crit Care Med 2000; 28(7): 2224-30.

Pregunta III.4 En un paciente con síndrome de dificultad respiratoria aguda (SDRA) y sospecha de blastomicosis pulmonar según datos epidemiológicos, el lavado bronquial mediante broncoscopía tiene un mayor rendimiento diagnóstico que la biopsia pulmonar broncoscópica (BLB):

A. Verdadera

B. Falsa

Respuesta III.4: A

La blastomicosis es una micosis endémica que ocurre predominantemente en América del Norte y afecta principalmente a los pulmones. El diagnóstico definitivo se realiza mediante aislamiento de B. dermatitidis en cultivo. En pacientes con blastomicosis pulmonar, el rendimiento diagnóstico es alto tanto para las muestras mediante broncoscopia como de esputo (1). La visualización directa de B. dermatitidis en líquidos o tejidos puede llevar a un diagnóstico presuntivo rápido de blastomicosis y al inicio de un tratamiento antifúngico.

La blastomicosis se asocia con un espectro de enfermedades que van desde la infección subclínica hasta la neumonía aguda o crónica; un subgrupo de individuos con blastomicosis pulmonar aguda puede progresar a neumonía multilobar fulminante y SDRA (2).

Los infiltrados pulmonares difusos asociados a SDRA ocurren con poca frecuencia, pero se asocian con una alta tasa de mortalidad. La blastomicosis pulmonar a menudo imita la neumonía bacteriana, lo que puede resultar en el retraso del tratamiento antifúngico o en la realización de procedimientos diagnósticos innecesarios.

El Blastomyces dermatitidis se puede aislar de las secreciones respiratorias en la mayoría de los pacientes con infección pulmonar. En un estudio, la broncoscopia fue diagnóstica en el 92% de los pacientes (3).

Los cultivos de muestras de lavados bronquiales y BAL fueron positivos en el 100% y el 67% de los casos, respectivamente. Los resultados de muestras patológicas de biopsia pulmonar broncoscópica (BLB), cepillados bronquiales y aspiración con aguja mediante broncoscopia fueron positivos en 22%, 50% y 0% de las muestras,

respectivamente. Estos datos sugieren que las muestras de esputo y los lavados bronquiales deben ser las pruebas iniciales en pacientes con sospecha de blastomicosis.

Referencias

1. Castillo CG, Kauffman CA, Miceli MH. Blastomycosis. Infect Dis Clin North Am 2015 pii: S0891-5520(15)00091-4.
2. Chapman SW, Dismukes WE, Proia LA, Bradsher RW, Pappas PG, Threlkeld MG, Kauffman CA; Infectious Diseases Society of America. Clinical practice guidelines for the management of Blastomycosis: 2008 update by the Infectious Diseases Society of America. Clin Infect Dis 2008; 46(12): 1801-12.
3. Martynowicz MA, Prakash UB. Pulmonary Blastomycosis: an appraisal of diagnostic techniques. Chest 2002; 121(3): 768-73.

Pregunta III.5 Un paciente inmunocompetente de 67 años de edad desarrolla fiebre y un nuevo infiltrado en el lóbulo inferior derecho luego de cuatro días de ser intubado por una lesión torácica traumática y sangrado intracerebral. Se sospecha diagnóstico de neumonía asociada a ventilador (VAP). ¿Cuál de las siguientes estrategias debería usarse?

A. Broncoscopia con cepillados y BAL con cultivos cuantitativos.
B. Análisis no cuantitativo de aspirado endotraqueal.
C. Broncoscopia con biopsia pulmonar transbronquial. (BTB)

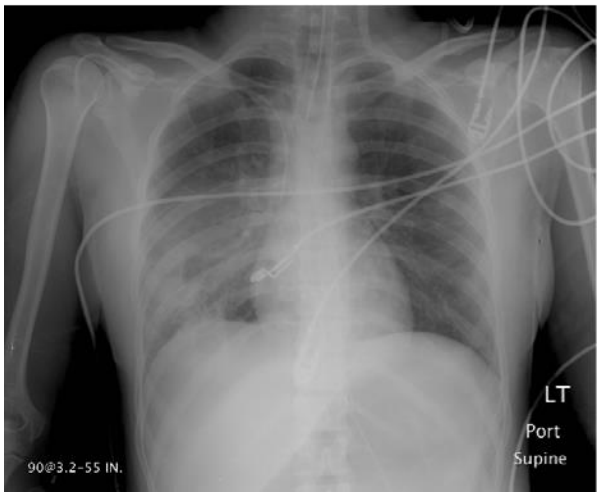

Respuesta III.5: B

Varios estudios originales y revisiones sistemáticas, evaluaron dos estrategias de diagnóstico para neumonía asociada a ventilación mecánica (VAP). Las mismas se dividieron en invasivas y no invasivas, evaluando sus efectos sobre la evolución clínica y el uso de antibióticos (1-3).

La estrategia de manejo invasivo incluía las muestras tomadas mediante de cepillados bronquial protegido o lavado broncoalveolar y sus cultivos cuantitativos.

La estrategia de manejo no invasiva ("clínica") se basaba en criterios clínicos y en el posible aislamiento de microorganismos por análisis no cuantitativo de aspirados traqueales.

En un meta-análisis (3), los autores informan los resultados de cuatro ensayos aleatorios donde comparan el muestreo del tracto respiratorio inferior y el cultivo cuantitativo con los criterios clínicos para el diagnóstico de neumonía asociada a ventilador.

Señalan que la probabilidad de modificar la terapia antimicrobiana inicial en el grupo de muestreo fue casi tres veces mayor que en el grupo de criterios clínicos. También afirman que, en las poblaciones de pacientes con una baja prevalencia de infección o colonización con bacterias resistentes a los antibióticos, el uso de la aspiración traqueal

debería ser suficiente, ya que no se requiere de un tratamiento empírico inicial con agentes antimicrobianos de amplio espectro. Además de enfatizar la importancia de la selección apropiada de antibióticos, insisten en la responsabilidad del médico para disminuir la resistencia a los mismos, mediante el uso de una estrategia de reducción escalonada (tratamiento adecuado y de corta duración).

Otro estudio controlado aleatorizado de referencia comparó las dos estrategias (4). Los pacientes que recibieron tratamiento invasivo tuvieron una mortalidad reducida en el día 14 (16.2% y 25.8%; P = 0.022), disminuyeron los puntajes del SOFA relacionada con la sepsis en el día 3 (6.1 +/- 4.0 y 7.0 +/- 4.3; P = 0.033) y el día 7 (4.9 +/- 4.0 y 5.8 +/- 4.4; P = 0.043), y redujo el uso de antibióticos (número promedio de días sin antibióticos, 5.0 +/- 5.1 y 2.2 +/- 3.5; P < 0.001).

A los 28 días, el grupo de manejo invasivo tuvo significativamente más días sin antibióticos (11.5 +/- 9.0 en comparación con 7.5 +/- 7.6; P <0.001), y solo el análisis multivariado mostró una diferencia significativa en la mortalidad (índice de riesgo, 1.54 [CI, 1,10 a 2,16]; P = 0,01).

En comparación con una estrategia de manejo no invasiva, una estrategia de manejo invasiva se asoció con una cantidad significativamente menor de muertes a los 14 días, una atenuación más temprana de la disfunción del órgano y un menor uso de antibióticos en pacientes con sospecha de neumonía asociada al ventilador.

Esta estrategia aumenta la probabilidad de que se identifiquen los patógenos verdaderos al tiempo que se minimiza la terapia antimicrobiana innecesaria. Sin embargo, estudios posteriores demostraron que dos estrategias de diagnóstico para VAP (BAL con cultivo cuantitativo y aspiración traqueal con cultivo no cuantitativo) se asocian con resultados clínicos similares y uso similar de los antimicrobianos. (3)

Referencias

1. Shorr AF, Sherner JH, Jackson WL, Kollef MH. Invasive approaches to the diagnosis of ventilator-associated pneumonia: a meta-analysis. Crit Care Med 2005; 33(1): 46-53.
2. Berton DC, Kalil AC, Teixeira PJ. Quantitative versus qualitative cultures of respiratory secretions for clinical outcomes in patients with ventilator-associated pneumonia. Cochrane Database Syst Rev 2014; 10: CD006482.
3. Canadian Critical Care Trials Group. A randomized trial of diagnostic techniques for ventilator-associated pneumonia. N Engl J Med 2006; 355(25): 2619-30.
4. Fagon JY, Chastre J, Wolff M, Gervais C, Parer-Aubas S, Stéphan F, Similowski T, Mercat A, Diehl JL, Sollet JP, Tenaillon A. Invasive and noninvasive strategies for management of suspected ventilator-associated pneumonia. A randomized trial. Ann Intern Med 2000; 132(8): 621-30.

Pregunta III.6 Además del diagnóstico de posible estenosis, existen múltiples indicaciones para la broncoscopia en pacientes con trasplante de pulmón. ¿Cuál de las siguientes afirmaciones es correcta con respecto a la broncoscopia en los receptores de trasplantes admitidos en la Unidad de Cuidados Intensivos?

A. La biopsia de pulmón transbronquial debe evitarse en los receptores de trasplantes debido al mayor riesgo de neumotórax.
B. La broncoscopia ayuda en la evaluación y diagnóstico de la disfunción primaria del injerto, así como de la infección y el rechazo.
C. Se ha demostrado repetidamente que la broncoscopia indicada por sospecha clínica es de mayor beneficio para el diagnóstico de rechazo pulmonar, que la broncoscopia de vigilancia, programada de forma rutinaria en los receptores de trasplante de pulmón.

Estenosis de bronquio fuente izquierdo luego de trasplante pulmonar.

Respuesta III.6: B

Existe la preocupación por la seguridad de la broncoscopia en pacientes críticos trasplantados, ya que puede causar hemorragia, neumotórax, hipoxemia prolongada y neumonía. Sin embargo, la broncoscopia agrega valor en esta población y puede cambiar el tratamiento en una proporción significativa de pacientes.

Los pacientes con trasplante de pulmón pueden ser ingresados en la UCI por disfunción primaria del injerto (PGD), infecciones pulmonares por inmunosupresión o por otras complicaciones relacionadas con la cirugía. La prevención y la detección temprana del rechazo y la infección después del trasplante son relevantes para lograr la supervivencia a largo plazo.

La broncoscopia puede ser útil en estos pacientes, debido a que estas complicaciones pueden detectarse potencialmente mediante la inspección endoscópica, el lavado broncoalveolar (BAL) y la biopsia pulmonar transbronquial (TBLB).

La vigilancia de la broncoscopia posterior al trasplante (BS) se realiza en muchos centros. En este sentido, su utilidad clínica se evaluó comparándola con la broncoscopia indicada clínicamente (BIC) en un estudio retrospectivo (1).

En el mismo no hubo diferencias significativas en la positividad para TBLB/BAL y las tasas de intervención entre BS y la BIC.

En cuanto a las complicaciones asociadas con la BS, se observó hemorragia moderada en el 11% de los pacientes y neumotórax en el 1% de los pacientes. Ningún paciente requirió transfusión. Un paciente fue sometido a cirugía por fuga de aire prolongada después de BS. Los autores concluyeron que la BS detectó rechazo, infección y colonización de las vías respiratorias con mínimas complicaciones, especialmente dentro de los 12 meses posteriores al trasplante de pulmón.

En otro estudio retrospectivo con una cohorte de 76 receptores de trasplante de pulmón que se sometieron a broncoscopia y fueron ingresados en la unidad de cuidados intensivos, la broncoscopia fue útil para la evaluación y el tratamiento de las complicaciones de la vía aérea [aclaramiento de la secreción (18% de los procedimientos endoscópicos), estenosis/dehiscencia (8% pacientes)] y para optimizar el tratamiento de las infecciones del tracto respiratorio inferior. El aislamiento de organismos gramnegativos resistentes, virus respiratorios adquiridos en la comunidad y hongos condujo a la modificación de la terapia antimicrobiana en el 35% de los casos (2). A los que se le realizó biopsia transbronquial se observó un hallazgo inespecífico de lesión pulmonar aguda en la histopatológica en el 70% de los pacientes. Hipoxia (3%) e hipotensión (3%), pero no se informó mortalidad en esta serie.

Referencias

1. Inoue M, Minami M, Wada N, Nakagiri T, Funaki S, Kawamura T, Shintani Y, Okumura M. Results of surveillance bronchoscopy after cadaveric lung transplantation: a Japanese single- institution study. Transplant Proc 2014; 46(3): 944-7.
2. Mohanka MR, Mehta AC, Budev MM, Machuzak MS, Gildea TR. Impact of bedside bronchoscopy in critically ill lung transplant recipients. J Bronchology Interv Pulmonol 2014; 21(3): 199-207.

Pregunta III.7 ¿En pacientes con leucemia mieloide aguda (LMA) ingresados en la unidad de cuidados intensivos por insuficiencia respiratoria, debe realizarse de manera rutinaria el lavado broncoalveolar?

A. Si

B. No

Respuesta III.7: B

En un estudio que abordó esta pregunta, se realizaron lavado broncoalveolar en 121 pacientes con neoplasia hematológica ingresados en la UCI, (1). Los autores informaron complicaciones potencialmente mortales en el 10% de los pacientes. El rendimiento diagnóstico general de BAL fue del 47% en pacientes con LMA y del 50% en neoplasia linfoide (LM), incluido el linfoma no Hodgkin, linfoma de Hodgkin, leucemia linfoide crónica y pacientes con mieloma múltiple. Se aislaron microorganismo de BAL en el 23% de los pacientes con LMA y en el 41% de los pacientes con LM (P <0,005). El BAL dio lugar a cambios terapéuticos significativos en el 17% de los pacientes con LMA frente al 35% de los pacientes con LM (P = 0,039). Este estudio sugiere un bajo rendimiento diagnóstico de BAL para las infecciones y una baja tasa de cambios terapéuticos en pacientes con LMA no seleccionados con IRA ingresados en la UCI. En contraste, se encontró que el BAL era más útil en pacientes con malignidad linfoide (LM).

Otro estudio evaluó retrospectivamente la factibilidad y la importancia diagnóstica de las muestras de BAL de pacientes febriles con neoplasias malignas hematológicas que incluyen leucemia aguda (n = 103), linfoma maligno (n = 84) y otras neoplasias malignas o neutropenia crónica (n = 12) e infiltrados pulmonares durante y fuera de neutropenia (2); El 30% de las muestras de BAL no mostraron organismos infecciosos; El 22% mostró hallazgos clasificados como contaminación o colonización, pero el 48% mostró resultados microbiológicos positivos, incluidas bacterias y hongos clasificados como patógenos verdaderos. Se produjeron tres complicaciones no letales (hemorragia, arritmia) que provocaron la terminación temprana de la broncoscopia. En el 38,2% de los pacientes, el tratamiento con antibióticos se modificó como resultado de los hallazgos microbiológicos de las muestras de BAL. Por lo tanto, este estudio demostró que el BAL es una herramienta de diagnóstico valiosa con tasas de complicaciones relativamente bajas en pacientes febriles con neoplasias malignas hematológicas e infiltrados pulmonares.

Referencias

1. Rabbat A, Chaoui D, Lefebvre A, Roche N, Legrand O, Lorut C, Rio B, Marie JP, Huchon G. Is BAL useful in patients with acute myeloid leukemia admitted in ICU for severe respiratory complications? Leukemia 2008; 22(7): 1361-7.

2. Hummel M, Rudert S, Hof H, Hehlmann R, Buchheidt D. Diagnostic yield of bronchoscopy with bronchoalveolar lavage in febrile patients with hematologic malignancies and pulmonary infiltrates. Ann Hematol 2008; 87(4): 291-7.

Pregunta III.8 La broncoscopia diagnóstica de rutina en el paciente crítico ingresado en la UCI es menos útil para:

A. Neumonía

B. Hemoptisis

C. Traumatismo torácico

D. Atelectasia

Respuesta III.8: D

Las indicaciones de broncoscopia en la UCI se pueden clasificar en diagnósticas y terapéuticas (1). Las indicaciones diagnósticas primarias incluyen neumonía, hemoptisis, traumatismo torácico (por una posible lesión traqueal o bronquial), obstrucción de las vías respiratorias, lesión por inhalación y evaluación de la función de las cuerdas vocales.

Hay circunstancias obvias en las que el examen de la vía aérea tiene múltiples propósitos. Estos incluyen hemoptisis en un paciente con obstrucción bronquial causada por un objeto extraño aspirado o tumor endobronquial; En tales casos, la intervención terapéutica puede ofrecerse como parte del procedimiento.

Otras indicaciones terapéuticas importantes para realizar una broncoscopia en pacientes críticos incluyen intubación endotraqueal, atelectasia (que produce anormalidades en el intercambio de gases y medidas refractarias a la higiene pulmonar), obstrucción traqueobronquial, extirpación de cuerpo extraño, hemoptisis y guía de la traqueostomía percutánea.

En general, las contraindicaciones absolutas de la broncoscopia incluyen 1) falta de cooperación o rechazo por parte del paciente; 2) un broncoscopista sin experiencia, falta de instalaciones o equipos adecuados; y 3) incapacidad para mantener una oxigenación adecuada durante el procedimiento (SpO_2 <90% a pesar de la suplementación con oxígeno) (2). Todos los pacientes deben ser monitorizados mediante oximetría de pulso continua durante la broncoscopia. La suplementación con oxígeno se debe usar de forma rutinaria y la FiO_2 o el flujo aumentan cuando

la desaturación es significativa (SpO2> 4% de cambio, o SpO2 <90%) y prolongada (> 1 min) para reducir el riesgo de complicaciones relacionadas con la hipoxemia.

Independientemente de las indicaciones o circunstancias para la broncoscopia en la unidad de cuidados intensivos, se debe obtener el consentimiento informado del paciente y/o miembros de la familia. Idealmente, los médicos que realizan el procedimiento obtienen el consentimiento informado. Los riesgos y beneficios, las alternativas a la realización del procedimiento, incluidas las consecuencias de no realizar el procedimiento, deben cubrirse de manera comprensible para el paciente y los miembros de la familia.

Referencias

1. Guerreiro da Cunha Fragoso E, Gonçalves JM. Role of fiberoptic bronchoscopy in intensive care unit: current practice. J Bronchology Interv Pulmonol 2011; 18(1): 69-83.
2. Du Rand IA, Blaikley J, Booton R, Chaudhuri N, Gupta V, Khalid S, Mandal S, Martin J, Mills J,Navani N, Rahman NM, Wrightson JM, Munavvar M; British Thoracic Society Bronchoscopy Guideline Group. British Thoracic Society guideline for diagnostic flexible bronchoscopy in adults: accredited by NICE. Thorax 2013; 68 Suppl: i1-i44.
3. Informed Consent synopsis (Free download), https://www.bronchoscopy.org/wp-content/uploads/INFORMED-CONSENT-SYNOPSIS.pdf

Pregunta III.9: Un paciente de sexo masculino de 70 años con enfermedad de Alzheimer fue ingresado en la unidad de cuidados intensivos (UCI) con un diagnóstico de neumonía por aspiración después de una intubación de emergencia. Inmediatamente desarrolló fiebre e hipoxemia. Se observó un nuevo infiltrado en el lóbulo inferior derecho en la radiografía de tórax posterior a la intubación. La broncoscopia temprana podría mejorar el resultado de este paciente:

A. Verdadero

B. Falso

Respuesta III.9: A

La broncoscopia diagnóstica con lavado broncoalveolar (BAL) podría ser útil para los pacientes con lesión pulmonar inducida por aspiración con el fin de revelar posibles organismos causantes y posteriormente determinar la duración apropiada del tratamiento con antibióticos. La administración inicial de antibióticos apropiados puede disminuir la tasa de mortalidad en estos pacientes.

Un estudio de cohorte retrospectivo analizó el papel de la broncoscopia en pacientes con aspiración que requirieron ventilación mecánica en una UCI médica (1). Los pacientes se dividieron en grupos de broncoscopia temprana (EB) (broncoscopia 24 horas después de la intubación) y broncoscopia tardía (LB) (broncoscopia> 24 horas después de la intubación). La EB mostró una mortalidad significativamente menor en la UCI y en 90 días (en la UCI: 4,9% frente a 24,6%; 90 días: 11,8 frente a 32,8%) independientemente de los antibióticos empíricos iniciales. Además, su puntaje en la evaluación secuencial de la falla orgánica (SOFA) en el día 7 tendió a disminuir más rápidamente. Entre los sobrevivientes, los pacientes en el grupo EB fueron extubados antes con una mayor tasa de éxito, tuvieron ventilación mecánica y estadía en UCI más corta. La broncoscopia temprana se asoció con una menor mortalidad a los 90 días en el análisis multivariado (odds ratio: 0.412; intervalo de confianza del 95%: 0.192–0.883). Además de realizar un diagnóstico mediante el BAL, la broncoscopia temprana podría beneficiar a los pacientes con neumonía aspirativa y ventilación mecánica, al permitir extraer el material aspirado.

Referencias

1. Lee HW, Min J, Park J, Lee YJ, Kim SJ, Park JS, Yoon HI, Lee JH, Lee CT, Cho YJ. Clinical impact of early bronchoscopy in mechanically ventilated patients with aspiration pneumonia. Respirology 2015; 20(7): 1115-22.

Pregunta III.10 Una mujer de 30 años ingresó a la unidad de cuidados intensivos (UCI) con hipoxemia, fue intubada de inmediato y colocada en ventilación mecánica. Se observaron opacidades difusas bilaterales en la radiografía de tórax (ver Figura). Los familiares de la paciente le dijeron al equipo de la UCI que tenía fiebre y dolor de pecho pleurítico durante una semana antes del ingreso. Se realizó broncoscopia con lavado broncoalveolar (BAL). Se detectó eosinofilia (> 25%) en el recuento diferencial de glóbulos blancos en el BAL. ¿Cuál de las siguientes enfermedades es el diagnóstico más probable en este paciente?

A. Neumonía intersticial aguda.
B. Neumonitis por hipersensibilidad.
C. Neumonía eosinofílica aguda.
D. Síndrome de dificultad respiratoria aguda.

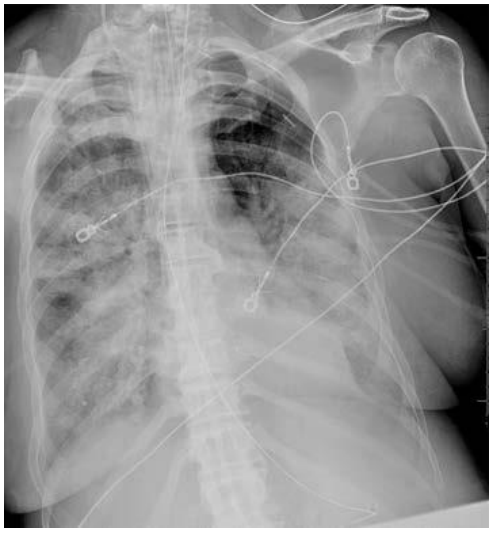

Respuesta III.10: C

La neumonía eosinofílica aguda (AEP) es una enfermedad pulmonar grave y rápidamente progresiva que puede causar insuficiencia respiratoria (1). La AEP puede simular otras enfermedades que causan el síndrome de dificultad respiratoria aguda o una neumonía grave adquirida en la comunidad, por lo que el diagnóstico podría retrasarse. La causa de esta enfermedad en la mayoría de los pacientes es desconocida, aunque algunos casos pueden deberse a la inhalación de humo, polvo inhalado o drogas.

Los pacientes con AEP presentan un inicio rápido con tos, taquipnea y disnea en individuos por lo general sanos. Los síntomas progresan desde una disnea leve hasta una insuficiencia respiratoria potencialmente mortal en solo unas pocas horas. La fiebre suele estar presente en más de 38 grados centígrados. El dolor de pecho pleurítico y las

mialgias son síntomas comunes. El diagnóstico se establece mediante lavado broncoalveolar. La AEP muestra un aumento de eosinófilos en el fluido BAL de un porcentaje promedio de 37% a 54% de eosinófilos en el recuento diferencial de células, con cultivos bacterianos estériles.

La radiografía de tórax muestra un patrón compatible con edema pulmonar, con opacidades extensas del espacio aéreo, engrosamiento del tabique interlobular e incluso derrames pleurales. Los infiltrados son difusos y no tienen una base periférica, como en la neumonía eosinofílica crónica. Los pacientes con neumonía eosinofílica aguda tienen una respuesta rápida y muy buena a los corticosteroides. Contrariamente a la neumonía eosinofílica crónica, un curso relativamente corto de esteroides de 2 semanas suele ser suficiente y no se produce un rebote después de la interrupción del tratamiento (como se observa en la enfermedad crónica).

Referencias

1. Sohn JW. Neumonía eosinofílica aguda. Tuberc Respir Dis (Seúl) 2013; 74 (2): 51-5.

Pregunta III.11 Un hombre de 68 años de edad (75 kg de peso corporal) fue hospitalizado por disnea más infiltrado del lóbulo inferior derecho (LID) que no responde a dos ciclos de antibióticos de amplio espectro. El paciente no tenía condiciones cardíacas, pulmonares, hepáticas o neurológicas previas. La tomografía computarizada PET se realizó por sospecha de malignidad y mostró una captación intensa de fluorodeoxiglucosa (FDG) en el infiltrado del LID pero no otras anomalías. La broncoscopia flexible se realizó bajo sedación moderada con un total de 2 mg de midazolam, 25 microgramos de fentanilo y 200 mg de lidocaína al 1%. Se realizo biopsia pulmonar transbronquial (BTB) en el segmento lateral del LID. Inmediatamente después de la biopsia, el paciente tuvo una convulsión y dejó de responder con signos de obstrucción de las vías respiratorias superiores que requieren la administración de oxígeno de alto flujo. ¿Cuál de las siguientes es la explicación más probable para los síntomas de este paciente?

A. Sobredosis de lidocaína que resulta en convulsiones
B. Embolia de aire cerebral después de TBLB
C. Sobre sedación y encefalopatía por hipercapnia.

Respuesta III.11: B

La embolia aérea cerebral después de la TBLB e incluso con la aspiración con aguja transbronquial (TBNA) es una complicación muy rara pero potencialmente mortal. El broncoscopista debe ser consciente de esta rara complicación, especialmente en los pacientes, que presentan signos neurológicos agudos durante o inmediatamente después de la broncoscopia (1).

Se requieren dos mecanismos para que se produzca una embolia aérea: 1) un sitio de entrada de aire resultante de un defecto en la pared de un vaso a partir de la biopsia y 2) un gradiente de presión que permita el paso de aire a través del defecto (2). El tejido pulmonar circundante anormal causado por el proceso de la enfermedad subyacente (es decir, tumor, neumonía) puede no prevenir la vasoconstricción normalmente protectora que ayuda a ocluir estos defectos. Las embolias aéreas pueden causar disminución o pérdida de la conciencia, déficits neurológicos focales y convulsiones.

El diagnóstico de embolia aérea se basa en los síntomas que se producen después de un posible evento de precipitación. La demostración de burbujas intravasculares puede ser difícil (ya que son transitorias). La tomografía computarizada ocasionalmente puede mostrar burbujas de aire diminutas en los vasos cerebrales y la RMN cerebral muestra signos de isquemia aguda. El manejo de la sospecha de embolismo aéreo consiste en colocar al paciente en posición de Trendelenburg, administración de oxígeno de alto flujo, la descontinuación del óxido nitroso si se usa para anestesia y medidas de apoyo que incluyen evitar la ventilación con presión positiva (esto puede aumentar el gradiente de presión, lo que aumenta el volumen de aire embolizado) y oxigeno hiperbárico.

La toxicidad por lidocaína es improbable en este paciente dada la dosis mínima utilizada (200 mg). Puede producirse toxicidad cardíaca, gastrointestinal y neurológica cuando se excede la dosis máxima (7 mg / kg) o en pacientes con

metabolismo alterado (enfermedad cardíaca o hepática). La sobresedación es improbable dada la dosis mínima de midazolam y fentanilo.

Referencias

1. Azzola A, von Garnier C, Chhajed PN, Schirp U, Tamm M. Fatal cerebral air embolism following uneventful flexible bronchoscopy. Respiration 2010; 80(6): 569-72.
2. Evison M, Crosbie PA, Bright-Thomas R, Alaloul M, Booton R. Cerebral air embolism following transbronchial lung biopsy during flexible bronchoscopy. Respir Med Case Rep 2014; 12: 39- 40.

Pregunta III.12 ¿Cuál de los siguientes medicamentos puede continuarse antes de realizar una biopsia de pulmón transbronquial (TBLB)?

A. Clopidogrel
B. Ticlodipine
C. Prasugrel
D. Aspirina

Respuesta III.12: D

El clopidogrel (Plavix), la ticlopidina (Ticlid) y el prasugrel (Effient) deben suspenderse durante 5-7 días antes de la TBLB (1-3). La aspirina sola se puede continuar. Al igual que con cualquier procedimiento, los riesgos de la biopsia deben compararse con los beneficios potenciales y se debe obtener consentimiento informado del paciente y/o la familia. Por lo tanto, es relevante revisar cuidadosamente la lista de medicamentos de un paciente (actual y antes de la admisión en la UCI) antes de realizar una biopsia pulmonar broncoscópica. El sangrado de las vías respiratorias en pacientes críticamente enfermos puede ser mal tolerado debido a la prevalencia de intercambio gaseoso alterado en estos pacientes.

Referencias

1. Jain P, Hadique S, Mehta AC. Transbronchial lung biopsy. A.C. Mehta and P. Jain (eds.), Interventional Bronchoscopy: A Clinical Guide, Respiratory Medicine 10, DOI 10. 1007/978-1- 62703-395-4_2, Springer Science+Business Media New York 2010.
2. Ernst A, Eberhardt R, Wahidi M, Becker HD, Herth FJ. Effect of routine clopidogrel use on bleeding complications after transbronchial biopsy in humans. Chest. 2006;129(3):734-7.
3. Todd H. Baron, M.D., Patrick S. Kamath, M.D., and Robert D. McBane, M.D. Management of Antithrombotic Therapy in Patients Undergoing Invasive Procedures. N Engl J Med 2013; 368:2113-2124.

Pregunta III.13 Los estudios muestran consistentemente que la evaluación broncoscópica del grado de lesión por inhalación de las vías respiratorias, predice la mortalidad en pacientes quemados ingresados en la UCI. Esta declaración es:

A. Verdadero

B. Falso

Respuesta III.13: B

La lesión por inhalación es un factor de riesgo para el incremento de la morbilidad y la mortalidad en los pacientes con quemaduras y su incidencia es de aproximadamente 10 a 20%. La evaluación de la lesión por inhalación basada en la evaluación clínica es subjetiva y no indica la gravedad de la lesión. El diagnóstico y la gravedad se pueden confirmar mediante broncoscopia dentro de las 24 horas de la quemadura. En un estudio prospectivo, observacional que consistió en 192 pacientes con quemaduras que se sometieron a broncoscopía dentro de las 24 horas, no hubo diferencias entre la vía aérea superior y la lesión por inhalación de la vía aérea confirmada por broncoscopia (1). En este estudio, los grados de gravedad broncoscópica y la ventilación mecánica, predijeron la mortalidad de pacientes quemados con lesión por inhalación, pero no así la presión de O_2 arterial (PaO_2) /Fi O_2 (PAFI).

Sin embargo, una revisión retrospectiva de todos los pacientes que requirieron más de 48 horas de ventilación mecánica, se investigó si la gravedad de la lesión de la mucosa predice resultados clínicamente significativos (2). Este estudio mostró resultados contradictorios. La broncoscopia se realizó en todos los sujetos al momento del ingreso y la clasificación de la gravedad se documentó mediante el score de puntuación abreviada de grado 0 a 4 (AIS). Los sujetos con lesiones de grado 1 o 2 se consideraron grupo de bajo grado, mientras que aquellos con lesiones de grado 3 o 4, se consideraron grupo de alto grado. Los sujetos con lesiones de alto grado mostraron tendencias insignificantes estadísticamente hacia volúmenes mayores de líquido a las 48 horas ($P = 0.07$), menor oxigenación durante los primeros 3 días posteriores a la quemadura ($P = 0.055$), mayor duración de la ventilación ($P = 0.08$) y menos días sin ventilador ($P = 0.047$) en comparación con el grupo de bajo grado. Los grupos de

lesiones de alto y bajo grado no difirieron significativamente en la incidencia del síndrome de insuficiencia respiratoria aguda o la mortalidad. Las calificaciones individuales de la escala de clasificación de gravedad 0 a 4 no fueron relevantes para predecir los resultados en esta población de pacientes adultos con quemaduras.

Referencias

1. You K, Yang HT, Kym D, Yoon J, Haejun Yim, Cho YS, Hur J, Chun W, Kim JH. Inhalation injury in burn patients: establishing the link between diagnosis and prognosis. Burns 2014; 40(8): 1470-5.
2. Spano S, Hanna S, Li Z, Wood D, Cartotto R. Does Bronchoscopic Evaluation of Inhalation Injury Severity Predict Outcome? J Burn Care Res 2016; 37(1): 1-11.

Pregunta III.14 Mujer de 44 años de edad que presentó disnea e hipoxemia grave con requerimientos de FiO_2 al 100%, a través de una mascarilla facial con reservorio. Poco después del ingreso a la UCI, la paciente se descompensó y requirió intubación endotraqueal y ventilación mecánica invasiva (modalidad asistida controlada, volumen corriente 400 ml; frecuencia respiratoria 20, PEEP 12, FIO_2 0.7). En la radiografía de tórax y en la tomografía computarizada se observaron opacidades bilaterales de vidrio esmerilado (ver la figura a continuación). La broncoscopia con lavado broncoalveolar (BAL) mostró abundantes macrófagos cargados de hemosiderina en el líquido de lavado del segmento anterior del lóbulo superior derecho y del segmento lateral del lóbulo medio derecho. ¿Cuál de los siguientes es el diagnóstico más probable en este paciente?

A. Hemorragia alveolar difusa
B. Síndrome de dificultad respiratoria aguda
C. Neumonía criptogénica aguda

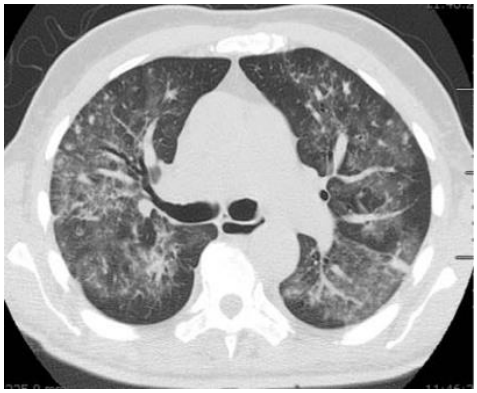

Respuesta III.14: A

La hemorragia alveolar difusa (DAH, por sus siglas en inglés) es un síndrome potencialmente mortal causado por una variedad de trastornos, se presenta con hemoptisis, anemia, infiltrados pulmonares difusos e insuficiencia respiratoria aguda (1); alrededor de un tercio de los pacientes con DAH no tienen hemoptisis. La broncoscopia temprana está indicada en la mayoría de los pacientes con sospecha de DAH, ya que los hallazgos broncoscópicos son diagnósticos y ayudan a excluir las etiologías infecciosas. La presencia en el BAL de más de 20% de macrófagos cargados con hemosiderina (HLM) en la tinción de hierro entre todos los macrófagos alveolares confirma el diagnóstico de DAH (2). Sin embargo, la presencia de HLM no se limita a DAH, ya que también se observa con frecuencia en pacientes con daño alveolar difuso (como se observa en el SDRA). Un retorno progresivamente más sangriento durante la maniobra de BAL también apoya el diagnóstico de DAH.

El SDRA generalmente tiene un desencadenante obvio, como infección, trauma, pancreatitis o aspiración de contenido gástrico. La neumonía organizada criptogénica aguda puede presentarse de una manera similar, pero el diferencial de recuento de células BAL muestra neutrofilia y los infiltrados tienden a tener una distribución más irregular.

El manejo de la DAH involucra cuidados que incluyen soporte respiratorio, que abarca desde la suplementación con oxígeno hasta la ventilación mecánica (2,3). La cascada de coagulación debe evaluarse y las anomalías de la coagulación deben corregirse en consecuencia. Los objetivos comúnmente aceptados incluyen un recuento de plaquetas > 50,000 / μl y un RIN <1.5.

Es crucial identificar y tratar la etiología subyacente de la DAH. Las etiologías no inmunes se tratan abordando la causa, ej. Manejo de la insuficiencia cardíaca o descontinuación de cualquier medicamento causante. La terapia con altas dosis de metilprednisolona es crítica para controlar rápidamente la actividad inflamatoria en la DAH mediada por el sistema inmunitario (por ejemplo, enfermedad de Churg Strauss, granulomatosis con poliangitis, síndrome de Goodpasture). Los glucocorticoides se inician con frecuencia mientras los resultados de las pruebas de diagnóstico están pendientes. Lo más notable es que entre las tres posibles causas de DAH: (1) DAD, (2) hemorragia pulmonar sin vasculitis y (3) capillaritis (inmunomediada o no), solo esta última tiene mejor resultados con corticosteroides.

Referencias

1. Park MS. Diffuse alveolar hemorrhage. Tuberc Respir Dis (Seoul) 2013; 74(4): 151-62.
2. Krause ML, Cartin-Ceba R, Specks U, Peikert T. Update on diffuse alveolar hemorrhage and pulmonary vasculitis. Immunol Allergy Clin North Am 2012; 32(4): 587-600.
3. Maldonado F, Parambil JG, Yi ES, Decker PA, Ryu JH. Hemosiderin-laden macrophages in the bronchoalveolar lavage fluid of patients with diffuse alveolar damage. Eur Respir J. 2009 Jun;33(6):1361-66.

Pregunta III.15 Hombre de 75 años de edad, con fiebre e infiltrado en el lóbulo inferior derecho fue ingresado en la sala de oncología por presunta neumonía adquirida en la comunidad. Fue tratado con ticarcilina/ácido clavulánico y azitromicina intravenosa. Presentaba diagnóstico previo de VIH (último recuento de CD4 150) y un nuevo diagnóstico de cáncer de páncreas por el que recibió quimioterapia diez días antes del ingreso. Debido a la fiebre persistente y al desarrollo de neutropenia e hipoxemia, el paciente fue trasladado a la UCI, donde recibió suplementos de oxígeno con una mascarilla con FIO_2 0.5. La tomografía computarizada de alta resolución (TCAR) detectó opacidades parcheadas difusas de vidrio esmerilado y engrosamiento intersticial. El examen microscópico del esputo no fue diagnóstico y los hemocultivos para bacterias y hongos fueron negativos. Las pruebas serológicas virales para el antígeno de citomegalovirus pp65 también fueron negativas. Se realizó lavado broncoalveolar (BAL). ¿Cuál de los siguientes es el diagnóstico más probable?

A. Neumonía por Pneumocystis (carinii) jiroveci (PCP)
B. Aspergilosis pulmonar invasiva
C. Tuberculosis pulmonar con baciloscopia negativa
D. Neumonitis por hipersensibilidad aguda.

Respuesta III.15: A

La neumonía por Pneumocystis (carinii) jiroveci (PCP) generalmente ocurre en individuos inmunocomprometidos, especialmente en receptores de trasplantes de células madre hematopoyéticas, trasplantes de órganos sólidos y aquellos que reciben agentes inmunosupresores. Es la infección oportunista más común en personas con infección por el virus de inmunodeficiencia humana avanzada (VIH) (1). Un curso de tiempo indolente es característico en pacientes infectados con VIH. La insuficiencia respiratoria fulminante asociada con fiebre y tos seca se observa con mayor frecuencia en pacientes no infectados por el VIH.

Aunque la demostración microscópica de los organismos en muestras respiratorias de esputo inducido, lavado broncoalveolar (BAL) o tejido pulmonar sigue siendo el "estándar de oro" del diagnóstico de PCP (los cultivos no están disponibles). Para P jiroveci, la reacción en cadena de la polimerasa tiene una alta sensibilidad (2). El ß-D-glucano sérico es útil como una herramienta complementaria para el diagnóstico de PCP. Los infiltrados en vidrio esmerilado en parches o difuso, el engrosamiento intersticial y / o la consolidación del espacio aéreo mostraron una alta sensibilidad (86.7%) y especificidad (96.8%) para PCP en poblaciones con alto riesgo de esta infección (3). El trimetoprim-sulfametoxazol y los corticosteroides son los agentes de primera línea para el tratamiento de la PCP grave. Las indicaciones para los esteroides, aunque no se basan en la evidencia, incluyen PaO_2 <70 y AaDO> 35.

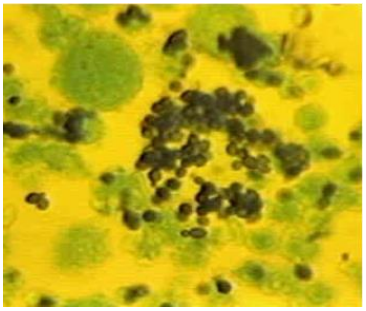

Referencias

1. Gilroy SA, Bennett NJ. Pneumocystis pneumonia. Semin Respir Crit Care Med 2011; 32(6): 775-82.
2. Tasaka S. Pneumocystis Pneumonia in Human Immunodeficiency Virus-infected Adults and Adolescents: Current Concepts and Future Directions. Clin Med Insights Circ Respir Pulm Med 2015; 9(Suppl 1): 19-28.
3. Kang M, Deoghuria D, Varma S, Gupta D, Bhatia A, Khandelwal N. Role of HRCT in detection and characterization of pulmonary abnormalities in patients with febrile neutropenia. Lung India 2013; 30(2): 124-30.

Pregunta III.16 Los pacientes crónicos no intubados con insuficiencia respiratoria hipoxémica sometidos a broncoscopia en la unidad de cuidados intensivos tienen un mayor riesgo de complicaciones relacionadas con la hipoxemia. ¿Cuál de las siguientes intervenciones, debe usarse durante el procedimiento para prevenir las complicaciones relacionadas con la broncoscopia en esta población de pacientes?

A. Cánula nasal de alto flujo (CAF)
B. Ventilación no invasiva (VNI)
C. Tubo endotraqueal (TET)

Respuesta III.16: B

La broncoscopia flexible se realiza con frecuencia para diagnosticar y tratar a los pacientes con enfermedades respiratorias en la unidad de cuidados intensivos (UCI). Si bien la broncoscopia generalmente se considera segura, los pacientes en estado crítico que se someten a una broncoscopia tienen un mayor riesgo de complicaciones, la mayoría de las cuales están relacionadas con el empeoramiento de la hipoxemia preexistente.

Un ensayo aleatorizado prospectivo comparó CAF y VNI en pacientes con insuficiencia respiratoria hipoxémica aguda que se someten a una broncoscopia flexible. El estudio evaluó la capacidad de mantener una saturación de oxígeno adecuada durante la broncoscopia, los cambios en el intercambio gaseoso y el resultado clínico posterior a la broncoscopia (1). Después del inicio de VNI y CAF, los niveles de oxígeno fueron significativamente más altos en el grupo VNI en comparación con el grupo de CAF. Por lo tanto, la aplicación de la VNI es superior a la CAF en lo que respecta a la oxigenación antes, durante y después de la broncoscopia en pacientes con hipoxemia de moderada a grave.

Además de la hipoxemia refractaria grave, otras indicaciones de VNI durante la broncoscopia incluyen apnea obstructiva del sueño y síndrome de hipoventilación obesidad, broncoscopia en pacientes pediátricos, insuficiencia respiratoria postoperatoria, enfermedad pulmonar obstructiva crónica grave y colapso de la vía aérea central (2). La broncoscopia con VNI puede ser una alternativa a la intubación endotraqueal en estos pacientes de alto riesgo.

Ejemplo de mascara facial total y ventilación con presión positiva no invasiva.

Referencias

1. Simon M, Braune S, Frings D, Wiontzek AK, Klose H, Kluge S. High-flow nasal cannula oxygen versus non-invasive ventilation in patients with acute hypoxemic respiratory failure undergoing flexible bronchoscopy--a prospective randomized trial. Crit Care 2014; 18(6): 712.
2. Murgu SD, Pecson J, Colt HG. Bronchoscopy during noninvasive ventilation: indications and technique. Respir Care 2010; 55(5): 595-600.

Pregunta III.17 Una mujer de 75 años se sometió a una broncoscopia diagnóstica. Inmediatamente después del procedimiento, desarrolla dificultad respiratoria, cianosis de los labios y la saturación de oxígeno disminuye a 78% en la oximetría de pulso. No se observa estridor. Los pulmones son claros a la auscultación. La gasometría arterial revela pH 7.42, PCO_2 40, PO_2 146, saturación de oxígeno 82%. ¿Cuál de los siguientes es el diagnóstico más probable?

A. Metahemoglobinemia
B. Edema pulmonar.
C. Laringoespasmo

Respuesta III.17: A

El edema pulmonar puede causar cianosis e hipoxemia, pero el examen clínico y la PO_2 en sangre arterial no son compatibles con este diagnóstico. El edema de las cuerdas vocales, cuando es grave y causa dificultad respiratoria, genera estridor y retención de CO_2.

La metahemoglobinemia resulta de la oxidación de hierro ferroso a hierro férrico dentro de la molécula de hemoglobina (1). Esta molécula no puede unir el oxígeno y aumenta la afinidad de la hemoglobina normal por el oxígeno, lo que resulta en una disminución de la descarga de oxígeno en los tejidos. A niveles elevados, la metahemoglobinemia puede causar disnea, cianosis e incluso la muerte. El hallazgo más común en todos los pacientes es la disminución de la saturación de oxígeno. Existe una disparidad entre la baja saturación de oxígeno por oximetría de pulso y la PO_2 en la gasometría arterial. Los anestésicos locales más comunes, como la lidocaína y la benzocaína, se han correlacionado con la metahemoglobinemia (2,3).

En este paciente, una sobredosis de lidocaína (a menudo administrada por nebulización, aerosol nasal, instilación a través del endoscopio o gel nasal) fue la explicación probable de los signos y síntomas. Se requiere una alta sospecha de metahemoglobinemia en pacientes que desarrollan hipoxia o cianosis después de los procedimientos. La CO-oximetría puede confirmar el diagnóstico, pero el cuadro clínico es a menudo suficiente para definir el tratamiento con azul de metileno u observación clínica según la gravedad con la que se vea afectado el paciente. El azul de metileno se administra en una dosis de 1 a 2 mg/kg IV lentamente durante 3 a 10 minutos (2). En ausencia de una enfermedad subyacente grave, los niveles de metahemoglobina inferiores al 30% por lo general se resuelven espontáneamente durante 15 a 20 horas cuando se elimina el agente causal y se administra oxígeno.

Referencias

1. Brown C, Bowling M. Methemoglobinemia in bronchoscopy: a case series and a review of the literature. J Bronchology Interv Pulmonol 2013; 20(3): 241-6.

2. Kwok S, Fischer JL, Rogers JD. Benzocaine and lidocaine-induced methemoglobinemia after bronchoscopy: a case report. J Med Case Rep 2008; 2: 16.
3. Kotler RL, Hansen-Flaschen J, Casey MP. Severe methemoglobinemia after flexible fiberoptic bronchoscopy. Thorax 1989; 44(3): 234-5.

Pregunta III.18 ¿Cuál de las siguientes combinaciones de agentes farmacológicos es de elección para la sedación administrada por el operador en la broncoscopia?

A. Atropina y midazolam
B. Midazolam y fentanilo
C. Midazolam y Propofol

Respuesta III.18: B

Los fármacos anticolinérgicos, como la atropina y el glicopirrolato, se han usado en el pasado debido a sus efectos simpáticos que pueden prevenir teóricamente las reacciones vasovagales (bradicardia), reducir la tos y las secreciones de las vías respiratorias durante la broncoscopia (1). Sin embargo, los ensayos clínicos no han demostrado los beneficios de estos agentes en la broncoscopia y actualmente no se recomienda su uso.

Las benzodiazepinas tienen una larga historia de seguridad y eficacia en la broncoscopia y se usan ampliamente para la sedación. Se ha encontrado que el lorazepam y el temazepam mejoran la comodidad y la disposición del paciente para someterse a un procedimiento futuro, probablemente debido a su efecto amnésico. Estos medicamentos ahora han sido reemplazados por midazolam debido a su rápido inicio de acción, el rápido tiempo hasta el efecto máximo y la corta duración de la acción. Las dosis utilizadas (para la sedación) de midazolam, lorazepam y diazepam son de 0,01 a 0,1 mg/kg, de 0,03 a 0,05 mg/kg y de 0,04 a 0,2 mg/kg, respectivamente.

Los opioides también se usan frecuentemente en la broncoscopia en combinación con benzodiazepinas por sus propiedades analgésicas, antitusivas y sedantes.

El fentanilo es 100 veces más potente que la morfina, tiene un inicio de acción y una vida media de eliminación más rápida, lo que lo hace más apropiado para su uso en la broncoscopia. La dosis recomendada de fentanilo para la sedación moderada es de 50 a 200 μg, seguida de dosis complementarias de 50 μg en el límite superior de este rango; sin embargo, la depresión ventilatoria es más probable, especialmente cuando se administra de forma conjunta con sedantes; por lo tanto, se recomienda una dosis inicial de 25 a 50 μg con dosis suplementarias de 25 μg según sea necesario hasta que se logre el efecto deseado o se haya alcanzado una dosis total de 200 μg.

El midazolam y un opioide de acción corta (es decir, fentanilo) son actualmente los agentes farmacológicos de elección para la sedación administrada por un especialista en la broncoscopia. El propofol es un agente anestésico y en muchas instituciones (y en muchos países, acreditados) su administración requiere la presencia de personal adicional con conocimientos en la administración de sedación profunda y anestesia general.

Referencias

1. José RJ, Shaefi S, Navani N. Sedation for flexible bronchoscopy: current and emerging evidence. Eur Respir Rev 2013 ;22(128): 106-16.

Pregunta III.19 Un hombre de 35 años de edad es llevado al departamento de emergencias después de un accidente automovilístico. Tiene insuficiencia respiratoria y se ha sometido a una traqueotomía de emergencia. En la radiografía de tórax se detectan neumotórax y cuatro costillas fracturadas en el pulmón derecho. También se insertó un tubo torácico. Hay sangrado profuso de sus vías respiratorias. ¿Qué otra prueba se debe hacer para el paciente?

A. Toracotomía de diagnóstico.

B. Broncoscopia flexible.

C. Resonancia magnética de tórax.

Respuesta III.19: B

El traumatismo de la vía aérea puede ser el resultado de lesiones contundentes o penetrantes en el cuello y el tórax, o de procedimientos médicos que pueden lesionar la vía aérea (es decir, la intubación orotraqueal, especialmente cuando es en forma urgente y difícil) (1). La presencia de lesiones corporales graves concomitantes, así como los síntomas inespecíficos, pueden retrasar el diagnóstico y provocar una mortalidad temprana o complicaciones tardías, como estenosis de las vías respiratorias e infecciones pulmonares recurrentes.

Los síntomas y signos de lesión traqueobronquial dependen del sitio y la gravedad de la lesión, la mayoría de ellos no son específicos. El enfisema subcutáneo es el hallazgo más común, y ocurre en hasta el 87% de los pacientes. El neumotórax ocurre en el 17-70% de los pacientes con lesiones traqueobronquiales. El daño de la vía aérea es un elemento prioritario en el *triage* del manejo de las víctimas de trauma (2).

Estos pacientes deben someterse a una broncoscopia flexible de emergencia y de una inspección cuidadosa de las vías respiratorias para detectar y localizar una posible lesión traqueobronquial. Debe anotarse la ubicación, la extensión, la longitud y la profundidad de la lesión. Se debe extraer cualquier cuerpo extraño. La broncoscopia asegura el correcto posicionamiento del tubo endotraqueal dentro de la vía aérea (3).

La broncoscopia en estos entornos se realiza en el contexto de otras medidas de reanimación. Preservar la integridad y la permeabilidad de la vía aérea, incluso en presencia de un sangrado masivo, puede salvar una vida. Es importante que los broncoscopistas aspiren sangre mientras preservan la ventilación del pulmón contralateral y evitan que la sangre inunde la vía aérea contralateral.

La broncoscopia a menudo proporciona un diagnóstico definitivo en un paciente con sospecha de lesión de las vías respiratorias. El examen cuidadoso del árbol traqueobronquial con el broncoscopio flexible proporciona información sobre la ubicación y el alcance de la lesión. En las víctimas de traumatismo con neumomediastino y/o neumotórax, uno debe preocuparse por el posible daño a las vías respiratorias centrales, especialmente si: persiste una fuga de aire después de la inserción del tubo torácico, se desarrolla o empeora un enfisema subcutáneo, aparecen signos de neumotórax a tensión o hemoptisis.

La resonancia magnética no es un método ideal para obtener imágenes del parénquima pulmonar o lesiones de las vías respiratorias. Además, no permitirá el nivel de atención minuto a minuto que el paciente con trauma necesita en ese momento. Es posible que se requiera una toracotomía después de diagnosticar el traumatismo de las vías respiratorias, pero lo ideal es que se ofrezca como una opción terapéutica, no diagnóstica, después de que la broncoscopia confirme el diagnóstico.

Referencias

1. Prokakis C, Koletsis EN, Dedeilias P, Fligou F, Filos K, Dougenis D. Airway trauma: a review on epidemiology, mechanisms of injury, diagnosis, and treatment. J Cardiothorac Surg 2014; 9: 117.
2. Altinok T, Can A. Management of tracheobronchial injuries. Eurasian J Med. 2014; 46(3): 209- 15.
3. Groenendijk MR, Hartemink KJ, Dickhoff C, Geeraedts LM Jr, Terra M, Thoral P, Hashemi SM. Pneumomediastinum and (bilateral) pneumothorax after high energy trauma: Indications for emergency bronchoscopy. Respir Med Case Rep 2014; 13: 9-11.

Pregunta III.20 ¿Cuál de las siguientes recomendaciones es cierta con respecto a las pautas de la broncoscopia flexible de la British Thoracic Society (BTS)?

A. Solo los pacientes con enfermedad cardíaca conocida deben someterse a un control rutinario de la frecuencia cardíaca, la presión arterial y la saturación de oxígeno.
B. La suplementación con oxígeno debe usarse solo cuando la desaturación es significativa y prolongada.
C. Se debe utilizar la monitorización continua del ECG en todos los pacientes durante la broncoscopia diagnóstica o terapéutica.
D. Los estudios de coagulación, recuento de plaquetas y niveles de hemoglobina deben comprobarse en todos los pacientes antes de la broncoscopia.

Respuesta III.20: B

Todos los pacientes que se someten a una broncoscopia deben tener un registro de frecuencia cardíaca, presión arterial y saturación de oxígeno, incluso antes, durante y después del procedimiento (1). Los pacientes deben ser monitorizados mediante oximetría de pulso continua durante la broncoscopia. Se debe usar un suplemento de oxígeno cuando la desaturación es significativa (SpO_2> 4% de cambio y SpO_2< 90%) y prolongada (> 1 / min) para reducir el riesgo de complicaciones relacionadas con la hipoxemia. Se debe utilizar la monitorización continua del ECG cuando exista un alto riesgo clínico de arritmia. Se deben realizar estudios de coagulación, recuento de plaquetas y hemoglobina cuando existen factores de riesgo clínicos para la coagulación anormal. Tenga en cuenta que las opciones B y C se tratan en las guías Torácicas Británicas (grado de evidencia D).

Referencias

1. Du Rand IA, Blaikley J, Booton R, Chaudhuri N, Gupta V, Khalid S, Mandal S, Martin J, Mills J, Navani N, Rahman NM, Wrightson JM, Munavvar M; British Thoracic Society Bronchoscopy Guideline Group. British Thoracic Society guideline for diagnostic flexible bronchoscopy in adults: accredited by NICE. Thorax 2013; 68 Suppl 1:i1-i44.

Pregunta III.21 Un hombre de 43 años con inicio agudo de disnea, tos y fiebre fue ingresado en la UCI por insuficiencia respiratoria aguda. Una semana antes del ingreso, presentó síntomas de infección del tracto respiratorio superior. Después de la intubación, el análisis de gases en sangre arterial revela PO_2 60 mmHg, PCO_2 38 mmHg, pH 7.432, PaO_2 / FIO_2 = 100, PEEP 20 cm H_20. La radiografía de tórax y la tomografía computada muestran infiltrados pulmonares bilaterales. Los hemocultivos y el análisis de orina no muestran evidencia de infección viral, micótica o bacteriana. Se realiza broncoscopia y detecta un predominio de neutrófilos en el recuento diferencial de células de lavado broncoalveolar (BAL). El ecocardiograma no evidencia disfunción ventricular, ni aumento de la presión arterial pulmonar o del ventrículo derecho. Se realiza diagnóstico de síndrome de dificultad respiratoria aguda (SDRA) según criterios clínicos y el paciente recibe atención de apoyo siguiendo protocolo de ventilación con bajo volumen corriente. Dada la falta de un factor predisponente para (SDRA), ¿cuál de los siguientes es el diagnóstico más probable?

A. Neumonía organizada criptogénica.
B. Neumonitis por hipersensibilidad aguda.
C. Neumonitis intersticial aguda

Respuesta III.21: C

El término neumonitis intersticial aguda (AIP, por sus siglas en inglés) se usa para casos previamente denominados como síndrome de Hamman-Rich, lo que refleja una forma aguda de enfermedad pulmonar intersticial idiopática (1). Los criterios diagnósticos de AIP incluyen la aparición aguda de síntomas respiratorios, que resultan en hipoxia grave y en la mayoría de los casos insuficiencia respiratoria aguda, infiltrados pulmonares bilaterales en las radiografías, ausencia de una etiología identificable o condición predisponente a pesar de una investigación clínica adecuada y la documentación histológica de daño alveolar difuso (DAD).

Este paciente cumplió con todos los criterios, excepto el histológico, ya que no se realizó una biopsia durante su evolución (riesgo alto de neumotórax dado la PEEP alta). La AIP se caracteriza histológicamente por daño alveolar difuso, con un patrón histopatológico que incluye membranas hialinas, exudados alveolares y microtrombos. El DAD es el patrón histológico subyacente de aproximadamente el 60% de los casos de SDRA. La mortalidad es alta (30% a 40%) pero los sobrevivientes pueden volver a la función respiratoria casi normal.

La AIP a menudo está precedida por una enfermedad prodrómica similar a la de un virus o una infección del tracto respiratorio superior caracterizada por fatiga y mialgias, seguida de disnea de inicio agudo y tos, acompañada de fiebre, en algunos casos. La mayoría de los pacientes que sufren de AIP presentan hipoxia a aire ambiente y requieren ventilación mecánica. Radiográficamente, la presencia de infiltrados pulmonares bilaterales varía de parcheado a difuso. Debido a que AIP se define como una entidad idiopática, las causas conocidas de DAD deben excluirse antes de que se aplique el término AIP.

La infección, por lo tanto, debe ser excluida en pacientes con diagnóstico de AIP. Por lo que se debería realizar pruebas microbiológicas y serológicas, incluidos cultivos de esputo, sangre, lavado bronquial y / o líquido de lavado broncoalveolar (LBA). El BAL en AIP tiene un predominio de neutrófilos (2). La AIP es indistinguible del SDRA por BAL o por biopsia quirúrgica pulmonar. Es típicamente no respondedora a esteroides. El tratamiento es el soporte.

Referencias

1. Mukhopadhyay S, Parambil JG. Acute interstitial pneumonia (AIP): relationship to Hamman- Rich syndrome, diffuse alveolar damage (DAD), and acute respiratory distress syndrome (ARDS). Semin Respir Crit Care Med 2012; 33(5): 476-85.
2. Schwarz MI, Albert RK. "Imitators" of the ARDS: implications for diagnosis and treatment. Chest 2004; 125(4): 1530-5.

Pregunta III.22 ¿Cuál de las siguientes afirmaciones es correcta con respecto al papel diagnóstico de la broncoscopia en pacientes inmunocomprometidos no infectados por VIH con infiltrados pulmonares?

A. El rendimiento diagnóstico es más alto para causas infecciosas que para causas no infecciosas.
B. BAL tiene un mejor rendimiento diagnóstico que la biopsia de pulmón transbronquial (TBLB)
C. BAL con TBLB y BAL solo tienen rendimientos diagnósticos similares

Respuesta III.22: A

Al menos un estudio observacional prospectivo evaluó el papel diagnóstico de la broncoscopia flexible (FB) en pacientes inmunocomprometidos con infiltrados pulmonares (1). La población del estudio consistió en 104 pacientes consecutivos inmunocomprometidos sin infección por VIH con infiltrados pulmonares. El rendimiento diagnóstico general de FB fue del 56,2% (intervalo de confianza [IC] del 95%, 47 a 64%). FB proporcionó al menos un diagnóstico en 53 de 104 pacientes (51%; IC del 95%, 40 a 62%). Fue más probable que FB estableciera el diagnóstico cuando los infiltrados pulmonares se debieron a un agente infeccioso (81%; IC 95%, 67 a 90%) que a un proceso no infeccioso (56%; IC 95%, 43 a 67%; p = 0.011). Los rendimientos diagnósticos de BAL (38%; IC del 95%, 30 a 47%) y TBLB (38%; IC del 95%, 27 a 51%) fueron similares (p = 0,94). El rendimiento diagnóstico del cepillado fue menor (13%; IC del 95%: 6 a 24%; p = 0,001) que el de BAL. El rendimiento diagnóstico combinado de BAL y TBLB (70%; IC del 95%, 57 a 80%) fue mayor que el de BAL solo (p <0,001). Además, el rendimiento diagnóstico de FB con cepillado, BAL y TBLB fue similar al de FB con BAL y TBLB. La tasa de complicaciones de FB fue del 21% (IC del 95%, 15 a 31%) hemorragias menores (13%) y el neumotórax (4%) fueron las complicaciones más frecuentes.

Los autores concluyeron que la FB es un procedimiento de elección para identificar la causa de los infiltrados pulmonares en pacientes inmunocomprometidos sin VIH. Dado que BAL y TBLB son complementarios, a menos que existan contraindicaciones, está justificado realizar TBLB siempre que se considere seguro (los riesgos y beneficios de la biopsia se deben evaluar cuidadosamente) porque aumenta el rendimiento diagnóstico. En contraste, los cepillados no agregaron ningún valor a BAL y TBLB.

Referencias

1. Jain P, Sandur S, Meli Y, Arroliga AC, Stoller JK, Mehta AC. Role of flexible bronchoscopy in immunocompromised patients with lung infiltrates. Chest 2004; 125(2): 712-22.

Pregunta III.23 Un hombre de 34 años se presenta con un historial de 5 días de fiebre y disnea. Tiene un diagnóstico reciente de infección por VIH y aún no se ha iniciado la terapia antiviral. El recuento de CD4 y la carga viral están pendientes. Se inició un régimen de antibióticos de amplio espectro, pero su disnea está empeorando. La saturación de oxígeno es del 96% con FIO_2 al 70%. Una radiografía de tórax muestra infiltrados reticulonodulares bilaterales. Se realiza broncoscopia. La prueba de BAL mostró macrófagos alveolares con numerosos organismos intracelulares similares a la levadura con cromatina excéntrica. ¿Cuál es el diagnóstico más probable?

A. Tuberculosis.
B. Actinomicosis.
C. Histoplasmosis.

Respuesta III.23: C

Los hallazgos del BAL describen el hongo dimorfo Histoplasma capsulatum (1). Las manifestaciones clínicas de la histoplasmosis varían de una enfermedad asintomática a formas graves diseminadas. La mayoría de los pacientes presentan síntomas respiratorios. La histoplasmosis aguda suele ser una enfermedad autolimitada, con fiebre, escalofríos, tos no productiva, dolores de cabeza y malestar generalizado. La histoplasmosis diseminada (DH) generalmente se encuentra en los recién nacidos y en pacientes inmunocomprometidos, especialmente en aquellos con síndrome de inmunodeficiencia adquirida (SIDA). Las manifestaciones más frecuentes en pacientes con DH son fiebre (95%), tos (75%), pérdida de peso (72%), diarrea (61%) y fatiga (56%) (1). La insuficiencia renal aguda, la insuficiencia respiratoria y el shock séptico se pueden observar en pacientes con DH.

El diagnóstico se realiza con el aislamiento de H. capsulatum por cultivo, tinción del hongo en tejidos o fluidos corporales y pruebas de anticuerpos y antígenos. Aunque la biopsia y el cultivo de médula ósea tienen el mayor rendimiento diagnóstico, la muestra y el cultivo de BAL también se utilizan para el diagnóstico (2). H. capsulatum se puede recuperar del esputo, líquido del BAL o tejido pulmonar hasta en el 70% de los casos (3).

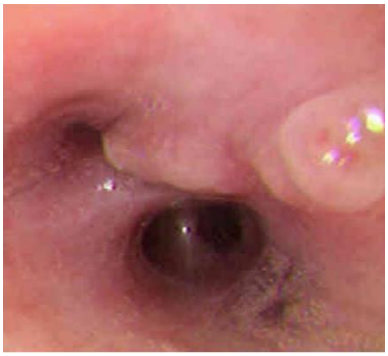

Ejemplo de Histoplasmosis endobronquial

Referencias

1. Daher EF, Silva GB Jr, Barros FA, Takeda CF, Mota RM, Ferreira MT, Oliveira SA, Martins JC, Araújo SM, Gutiérrez-Adrianzén OA. Clinical and laboratory features of disseminated histoplasmosis in HIV patients from Brazil. Trop Med Int Health 2007; 12(9): 1108-15.
2. Valdivia-Arenas MA, Sood N. A 77-year-old farmer with respiratory failure and thrombocytopenia. Chest 2006; 129(5): 1378-81.
3. Vathesatogkit P, Goldenberg R, Parsey M. A 27-year-old HIV-infected woman with severe sepsis and pulmonary infiltrates. Disseminated histoplasmosis with severe sepsis and acute respiratory failure. Chest 2003; 123(1): 272-3, 274-6.

Pregunta III.24 Un varón caucásico de 45 años de California (EE. UU.) es admitido en la UCI por insuficiencia respiratoria. Tiene tos y fiebre en el momento del ingreso y es VIH positivo. Una radiografía de tórax muestra infiltrados reticulonodulares bilaterales y adenopatía mediastínica. Se realiza broncoscopia. Se observa eritema y estrechamiento de los bronquios del lóbulo inferior (consulte la figura a continuación). La tinción de Diff-Quik en una muestra de EBUS-TBNA presenta granulomas en los ganglios subcarinales linfáticos paratraqueales derechos. El lavado broncoalveolar (BAL) revela esférulas de pared gruesa que contienen endosporas. ¿Cuál es el diagnóstico?

A. Tuberculosis pulmonar.
B. Coccidioidomicosis diseminada.
C. Actinomicosis pulmonar.
D. Histoplasmosis diseminada.

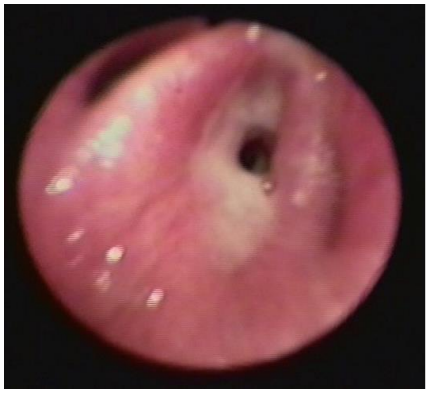

Respuesta III.24: B

La coccidioidomicosis resulta de la inhalación de las esporas de Coccidioides immitis. La mayoría de infecciones en los Estados Unidos ocurren dentro de las regiones endémicas: Sur de Arizona, centro de California, sur de Nuevo México y oeste de Texas (1). Los factores de riesgo de esta infección son: VIH, trasplante de órganos, embarazo, diabetes mellitus y el uso de infliximab (2). La mayoría de las personas inmunocompetentes expuestas son asintomáticas, pero algunas pueden desarrollar una enfermedad similar a la influenza y en ocasiones, neumonía (2). La diseminación es infrecuente en huéspedes inmunocompetentes. La broncoscopia se utiliza para el diagnóstico.

La coccidioidomicosis endobronquial puede mostrar eritema de las vías respiratorias (3). Es posible que se necesiten procedimientos invasivos, como cepillado o lavado bronquial, con frotis y cultivo de hongos, o biopsia para confirmar el diagnóstico. Una biopsia de ganglio linfático también puede mostrar granulomas o inflamación granulomatosa. Las tinciones fúngicas pueden mostrar las esférulas y la inflamación circundante.

Los organismos que se encuentran con más frecuencia en la inflamación granulomatosa del pulmón son las micobacterias y los hongos (4). Las causas fúngicas más comunes de los granulomas pulmonares son Histoplasma, Cryptococcus, Coccidioides y Blastomyces. La prevalencia de estos hongos varía según la región geográfica. En los Estados Unidos, el histoplasma se observa principalmente en los estados centro y oriente, las coccidioides son endémicas en el sudoeste, el criptococo es ubicuo y el blastomyces en la cuenca de los grandes lagos.

Referencias

1. Galgiani JN, Ampel NM, Catanzaro A, Johnson RH, Stevens DA, Williams PL. Practice guideline for the treatment of Coccidioidomycosis. Infectious Diseases Society of America. Clin Infect Dis 2000; 30(4): 658-61.
2. Rogan MP, Thomas K. Fatal miliary Coccidioidomycosis in a patient receiving infliximab therapy: a case report. J Med Case Rep 2007; 1: 79.
3. Polesky A, Kirsch CM, Snyder LS, LoBue P, Kagawa FT, Dykstra BJ, Wehner JH, Catanzaro A, Ampel NM, Stevens DA. Airway Coccidioidomycosis--report of cases and review. Clin Infect Dis 1999; 28(6): 1273-80.
4. Mukhopadhyay S, Gal AA. Granulomatous lung disease: an approach to the differential diagnosis. Arch Pathol Lab Med 2010; 134(5): 667-90.

Pregunta III.25 Se sospecha que un hombre de 25 años con SIDA tiene tuberculosis. Tres muestras de esputo no muestran bacilos ácido-alcohol resistentes en los frotis. El paciente tiene tos con escasas secreciones espesas de color amarillo blanquecino. La broncoscopia es considerada por el equipo tratante como un próximo paso en el manejo de este paciente, pero el equipo de broncoscopia está preocupado por estar expuesto a la tuberculosis multirresistente. ¿Cuál de los siguientes estudios debe considerarse para confirmar la tuberculosis en este paciente?

A. Cultivo de esputo antes de la broncoscopia.
B. Cultivo de esputo después de la broncoscopia.
C. Cultivo de lavado broncoalveolar.

Respuesta III.25: A

Los pacientes con infección por VIH tienen una menor sensibilidad en los resultados del frotis de esputo para bacilos ácido-alcohol resistentes. Como consecuencia de esto, la prevalencia de tuberculosis con baciloscopia negativa está aumentando en los pacientes infectados por VIH.

En un estudio (1) se evaluó el rendimiento diagnóstico del esputo pre y post broncoscopia y el lavado broncoalveolar (LBA) en pacientes VIH positivos con baciloscopia negativa. El mycobacterium tuberculosis se aisló en el 21.7%, 19.7% y 15.3% del cultivo del BAL, esputo post y pre-broncoscopía, respectivamente.

El cultivo de esputo pre broncoscopia y el BAL detectaron en el 41% de los casos resultados positivos. En los pacientes que podían producir esputo, la sensibilidad del mismo anterior a la broncoscopia fue (15,3%) comparable con la del BAL (14%) y con la del esputo post broncoscopia (14%). Sin embargo, en pacientes que no pudieron producir esputo, tanto el BAL (40%) como el esputo post broncoscopia (31,4%) detectaron significativamente más pacientes con resultados positivos, que aquellos que podían producir esputo ($P = 0,002$, $P = 0,028$, respectivamente).

Aparentemente en pacientes infectados por VIH, la tinción para bacilos acido alcohol en el esputo pre broncoscopia o bien en el BAL en el grupo de pacientes que no pueden producir esputo, son preferenciales para llegar a un diagnóstico rápido.

Los cultivos en BAL pareciera agregar poco valor a los pacientes que pueden producir esputo; por lo tanto, la broncoscopia podría ser diferida bajo tales circunstancias. Cabe destacar que la inducción de esputo con solución salina hipertónica a menudo está justificada, aunque algunos pacientes (hasta una quinta parte) no pueden proporcionar una muestra (2).

Referencias

1. Aderaye G, G/Egziabher H, Aseffa A, Worku A, Lindquist L. Comparison of acid-fast stain and culture for Mycobacterium tuberculosis in pre- and post-bronchoscopy sputum and bronchoalveolar lavage in HIV-infected patients with atypical chest X-ray in Ethiopia. Ann Thorac Med 2007; 2(4): 154-7.
2. Peter JG, Theron G, Singh N Et al. Sputum induction to aid diagnosis of smear-negative or sputum scarce tuberculosis in adults in HIV-endemic settings. Eur Respir J 2014; 43:185-194.

Pregunta III.26 El rendimiento de rutina de los estudios de coagulación, plaquetas o hemoglobina tiene poco o ningún valor para predecir el sangrado después de una biopsia pulmonar broncoscópica.

A. Verdadero

B. Falso

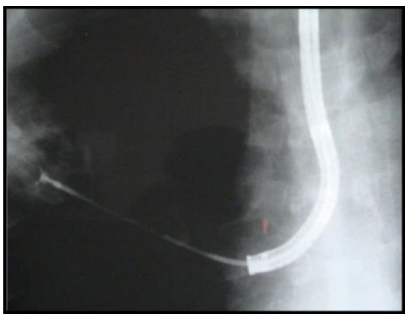

Respuesta III.26: A

El rendimiento de rutina de los estudios de coagulación, plaquetas o hemoglobina es de poco o ningún valor para predecir el sangrado después de la biopsia pulmonar broncoscópica (1). Estos deben realizarse cuando hay factores de riesgo clínicos para la coagulación anormal. El lavado broncoalveolar (BAL) se puede realizar con recuentos de plaquetas> 20000 por μL. Es posible que sea necesario realizar transfusión de plaquetas antes de la broncoscopia si se realiza una biopsia endobronquial (EBB) o TBLB.

Referencias

1. Du Rand IA, Blaikley J, Booton R, Chaudhuri N, Gupta V, Khalid S, Mandal S, Martin J, Mills J, Navani N, Rahman NM, Wrightson JM, Munavvar M; British Thoracic Society Bronchoscopy Guideline Group. British Thoracic Society guideline for diagnostic flexible bronchoscopy in adults: accredited by NICE. Thorax 2013; 68 Suppl 1:i1-i44.

Pregunta III.27 Se prefiere la broncoscopia con ventilación mecánica no invasiva, a la intubación electiva con fines de diagnóstico. Esta afirmación es:

A. Verdadero

B. Falso

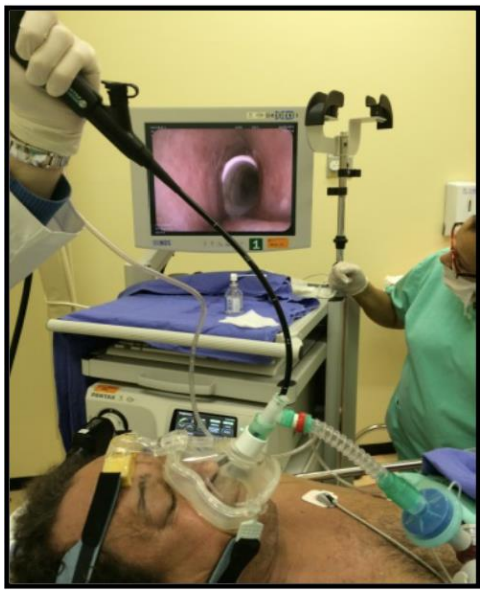

Respuesta III.27: A

La broncoscopia con ventilación mecánica no invasiva se prefiere a la intubación electiva para fines de broncoscopia, porque puede evitar los riesgos asociados con la intubación, como la aspiración, la neumonía asociada al ventilador, la lesión pulmonar asociada con la ventilación mecánica y la lesión de las vías respiratorias (1).

Referencias

1. Murgu SD, Pecson J, Colt HG. Bronchoscopy during noninvasive ventilation: indications and technique. Respir Care 2010; 55(5): 595-600.

Pregunta III.28 ¿Cuál de las siguientes opciones es más probable que sea beneficiosa de inmediato en un paciente con taquipnea creciente, desaturación de oxígeno y la radiografía de tórax a continuación?

A. Drenaje postural y oxígeno suplementario.

B. Fisioterapia torácica.

C. Broncoscopia flexible.

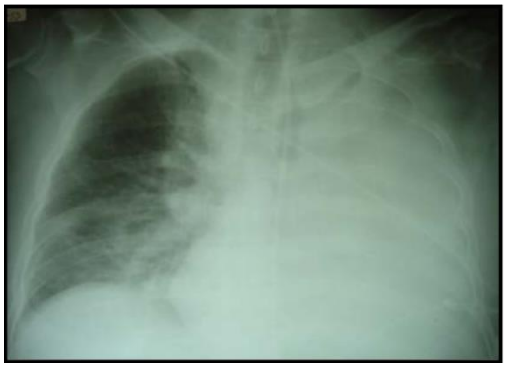

Respuesta III. 28: C

La broncoscopia flexible con inspección y aspiración de secreciones puede resolver atelectasias, así como hacer un diagnóstico. El lavado con solución salina permite la eliminación de tapones de moco, sangre o secreciones espesas. La fisioterapia torácica posterior, el drenaje postural y la movilización temprana ayudarán a prevenir la atelectasia recurrente. La broncoscopia también ayudará a detectar las causas subyacentes de la obstrucción de la vía aérea central, como un tumor, enfermedades benignas o cuerpos extraños que pueden bloquear las vías respiratorias centrales y provocar atelectasia lobar o pulmonar completa.

Tras la extracción broncoscópica de secreciones espesas y tapones de mocos.

Pregunta III.29 Un varón de cincuenta años se presenta en el servicio de urgencias con taquipnea severa y hemoptisis. Se realiza una broncoscopia flexible que revela una obstrucción traqueal casi completa de lo que parece ser un adenoma grande (consulte la figura a continuación). Se realiza consulta para ingresar al paciente a la unidad de cuidados intensivos. ¿Cuál es su siguiente paso?

A. Admitir al paciente en la UCI. Solicitar anestesia, cirugía torácica y consulta con neumonología intervencionista.
B. Mantener al paciente sentado o en posición vertical. Solicitar inmediatamente anestesia, cirugía torácica y consulta con neumonología intervencionista para una posible intubación vigíl con broncoscopio flexible en el servicio de urgencias o quirófano y / o broncoscopia terapéutica inmediata.
C. Llevar al paciente a radiología para realizar en forma inmediata una tomografía computarizada

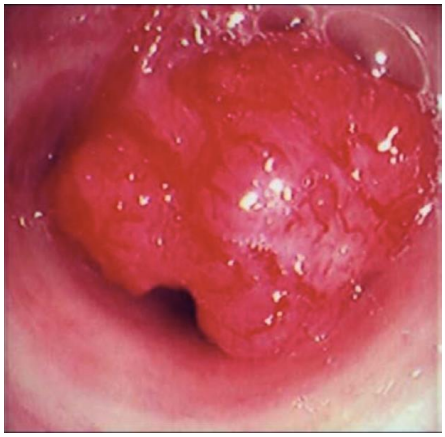

La foto es cortesía de L. Oto.

Respuesta III.29: B

Este paciente tiene un riesgo significativo de obstrucción completa de las vía aérea, insuficiencia respiratoria y muerte. También es probable que haya retenido secreciones o sangre en las vías respiratorias distales a la obstrucción. Su condición, por lo tanto, representa una emergencia que requiere de una cuidadosa intubación endotraqueal bajo guía broncoscópica directa y / o traslado inmediato al quirófano para la resección broncoscópica. Mantener al paciente sentado ayuda a mantener la permeabilidad de la vía aérea (en comparación con la posición reclinada). Mantener al paciente despierto y no sedado ayuda a mantener su capacidad de toser para eliminar las secreciones según sea necesario.

Las técnicas de resección pueden incluir broncoscopia flexible o rígida, resección con láser Nd: YAG, resección criogénica, haz de plasma argón o electrocauterio. Se requerirá una técnica cuidadosa para evitar un sangrado significativo y una mayor obstrucción de las vías respiratorias. Es probable que este tumor se pueda extirpar en su totalidad, aunque puede ser necesario insertar un stent de vía aérea, que podría colocarse en el momento del

procedimiento inicial, o en una fecha posterior si es necesario. Después del procedimiento, es mejor que el paciente sea atendido en la unidad de cuidados intensivos para una mayor estabilización.

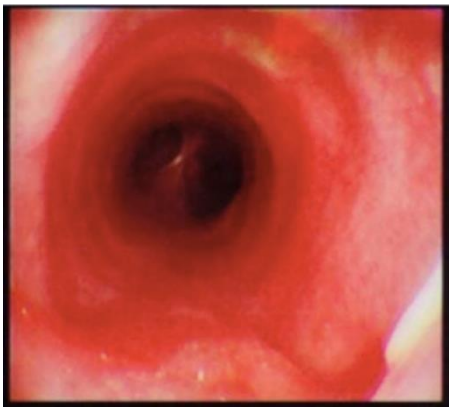

Foto obtenida del margen distal de la resección. Vía aérea repermeabilizada tras resección broncoscópica. La foto es cortesía de L. Oto.

Pregunta III.30. Una mujer de 72 años con cáncer de esófago no resecable ingresa en la Unidad de Cuidados Intensivos con infiltrados pulmonares bibasales y sospecha de neumonía aspirativa por sus antecedentes. A su vez refiere disfagia progresiva. Esta es la segunda vez en tres semanas que ingresa al hospital y su condición parece empeorar. Usted decide realizar una broncoscopia flexible como parte de la evaluación de cuidados críticos. El siguiente hallazgo es más consistente con:

A. Fístula de las vías aérea al esófago por cáncer necrosante.

B. Masa en bronquio fuente izquierdo.

C. Adenopatía mediastinal y tuberculosis erosionando dentro de la vía aérea.

Respuesta III.30: A

La imagen es más consistente con un cáncer de esófago necrosante que erosiona las vías respiratorias. La aspiración recurrente es un síntoma frecuente, y si el tumor incide en el esófago, también causará un aumento de la disfagia. La radioterapia previa es el factor de riesgo más común para las fístulas del esófago a las vías respiratorias. El tratamiento paliativo puede incluir la inserción de un stent esofágico y, en algunos casos, la inserción de un stent esofágico y en la vía aérea según los síntomas, y si existe evidencia de obstrucción de la vía aérea central (1-5). La imagen no muestra una masa endobronquial.

La adenopatía mediastínica de la tuberculosis puede erosionarse en las vías respiratorias, especialmente a nivel de la carina y la subcarina, pero por lo general, hay evidencia de material blanco, cremoso, envolvente y antecedentes de tuberculosis.

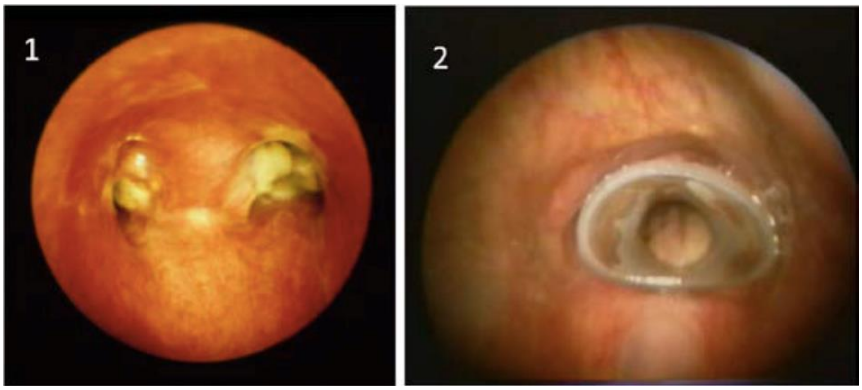

1) Linfadenopatía tuberculosa que se erosiona a través de la carina principal.

2) Stent de silicona utilizado para ocluir fístula traqueoesofágica.

Referencias

1. Mingyao Ke, Xuemei Wu, and Junli Zeng. The treatment strategy for tracheoesophageal fistula. J Thorac Dis. 2015 Dec; 7(Suppl 4): S389–S397.
2. Colt HG, Meric B, Dumon JF. Double stents for carcinoma of the esophagus invading the tracheobronchial tree. Gastrointest
3. Fabrice Paganin, Laurent Schouler, Laurent Cuissard, et al. Airway and Esophageal Stenting in Patients with Advanced Esophageal Cancer and Pulmonary Involvement. PLoS ONE. 2008; 3(8): e3101. Published online 2008 Aug 29. doi: 10.1371/journal.pone.0003101.
4. Lenz CJ, Bick BL, Katzka D, et al. Esophagorespiratory Fistulas: Survival and Outcomes of Treatment. J Clin Gastroenterol. 2016 Nov 7. [Epub ahead of print]
5. Bick BL, Song LM, Buttar NS, et al. Stent-associated esophagorespiratory fistulas: incidence and risk factors. Gastrointest Endosc. 2013 Feb;77(2):181-9. doi: 10.1016/j.gie.2012.10.004. Epub 2012 Dec 11.

***

FELICITACIONES

Usted acaba de completar el módulo III de *The Essential Intensivist Bronchoscopist*©. La siguiente sección contiene un conjunto de diez preguntas post-examen con sus respuestas.

Los post-examen son de tipo "verdadero o falso". Por favor recuerde que mientras muchos programas educativos consideran al 70% de respuestas correctas una nota de aprobación, el puntaje "objetivo" del estudiante debería ser de 100%.

Por favor envíenos sus opiniones con respecto al material del Proyecto de Educación en Broncoscopía poniéndose en contacto con su asociación nacional de broncoscopía, o escribiéndonos a www.bronchoscopy.org.

The Essential Intensivist Bronchoscopist

Post-examen MÓDULO III

INSTRUCCIONES: Responda VERDADERO o FALSO a cada una de las siguientes DIEZ preguntas.

Pregunta 1: Se espera que la broncoscopia cambie las decisiones de manejo en aproximadamente el 50% de los pacientes con neutropenia e infiltrados pulmonares.

Pregunta 2: Se puede esperar que la broncoscopia brinde información diagnóstica en más del 60% de los pacientes oncológicos con insuficiencia respiratoria aguda.

Pregunta 3: Los resultados de varios estudios muestran que los cultivos cuantitativos del BAL y los cultivos no cuantitativos de aspirados bronquiales endotraqueales en pacientes con neumonía asociada a ventilador producen resultados clínicos similares.

Pregunta 4: La broncoscopia puede revelar lesión pulmonar aguda, infección, colonización, estenosis de las vías respiratorias o rechazo en hasta el 70% de los receptores de trasplante pulmonar en estado crítico.

Pregunta 5: Se puede esperar que los resultados del BAL cambien el tratamiento antimicrobiano en más del 50% de los pacientes con fiebre, neoplasias hematológicas e infiltrados pulmonares.

Pregunta 6: Las convulsiones relacionadas con la sobredosis de lidocaína (como parte de la anestesia tópica en broncoscopia) son más probables en pacientes ancianos críticamente enfermos con enfermedad hepatica.

Pregunta 7: El clopidogrel debe interrumpirse al menos 5-7 días antes de la broncoscopia con lavado broncoalveolar en pacientes en estado crítico.

Pregunta 8: El fentanilo y el midazolam son agentes de elección para la sedación moderada en pacientes críticamente enfermos debido a su rápido inicio de acción, el rápido tiempo hasta el efecto máximo y la corta duración de la acción.

Pregunta 9: La broncoscopia flexible está justificada en todos los pacientes con lesión por inhalación sospechada o presenciada.

Pregunta 10: Los pacientes VIH positivos tienen una sensibilidad similar en el esputo para los bacilos ácido-alcohol resistentes que los pacientes sin VIH.

Respuestas a las preguntas post-examen del Módulo III de *The Essential Intensivist Bronchoscopist*

RESPUESTAS

1. Verdadero
2. Falso
3. Verdadero
4. Verdadero
5. Falso
6. Verdadero
7. Falso
8. Verdadero
9. Falso
10. Falso

PUNTAJE FINAL _____/10

MÓDULO IV

Treinta preguntas de elección múltiple con respuestas

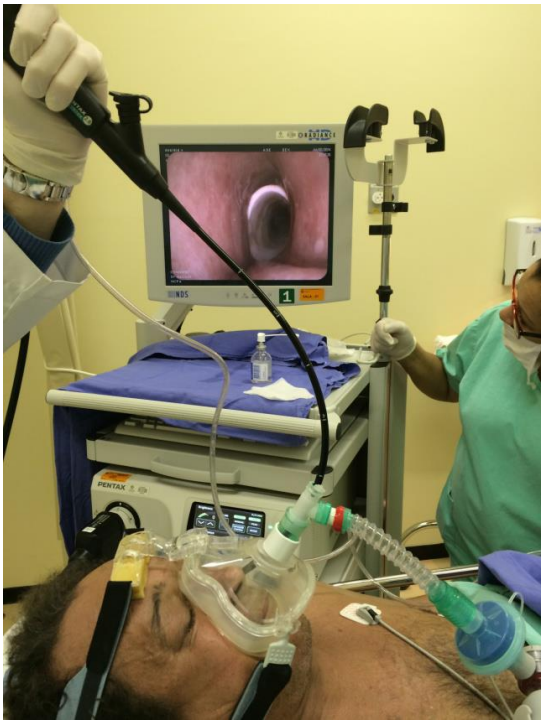

The Essential Intensivist Bronchoscopist©

The Essential Intensivist Bronchoscopist MÓDULO IV

OBJETIVOS DEL APRENDIZAJE

Al finalizar este módulo, el lector debería ser capaz de:

1. Describir al menos tres complicaciones de la intubación broncoscópica.
2. Enumerar las indicaciones para la broncoscopia en las víctimas de quemaduras y lesión por inhalación. A su vez describir al menos tres posibles hallazgos broncoscópicos y el manejo correspondiente de los mismos.
3. Enumerar cinco reglas para evaluar a un paciente con sospecha de vía aérea dificultosa.
4. Describir los cuatro grados de la escala de Mallampati.
5. Describir al menos cinco anomalías laríngeas o de la vía aérea subglótica que podrían representar una vía aérea dificultosa, justificando la intubación vigil o el despliegue de un equipo multidisciplinario especializado en la gestión de la vía aérea dificultosa.

Pregunta IV.1 Al intubar a un paciente con el broncoscopio flexible, usted no puede avanzar el tubo endotraqueal porque hace tope repetidamente en la laringe. La punta del broncoscopio está en la línea media de la tráquea y pudo visualizar las cuerdas vocales de apariencia normal al insertarse el broncoscopio ¿Cuál de las siguientes maniobras es la mejor para proceder con una intubación exitosa?

A. Extraer el broncoscopio de la tráquea y del tubo endotraqueal y repetir un nuevo intento de intubación.
B. Sin mover el broncoscopio flexible, retirar el tubo endotraqueal ligeramente, luego girarlo 90 grados en sentido contrario a las agujas del reloj o en el sentido de las agujas del reloj para invertir las ubicaciones del extremo biselado y el ojo de Murphy, para luego avanzar suavemente el tubo endotraqueal.
C. Pídale a su asistente que retire el tubo endotraqueal mientras mantiene el broncoscopio en posición directamente debajo de las cuerdas vocales. Esto enderezará el tubo y permitirá reintentar la intubación.

Respuesta IV.1: B

Pedirle a un asistente que manipule el tubo endotraqueal siempre es un riesgo porque puede ser desplazado accidentalmente, lo que resulta en la extracción tanto del tubo como del broncoscopio de la vía aérea.

Posicionar el broncoscopio en la subglotis también puede aumentar el riesgo de perder la vía aérea y es posible que nunca vuelva a visualizar las cuerdas vocales. La intubación podría volverse imposible, especialmente si la sangre, secreciones, tejidos redundantes o el laringoespasmo reflejo afectan la visualización.

Mientras el broncoscopio se encuentre en las vías respiratorias inferiores, incluso si la intubación se retrasa, el oxígeno se puede administrar directamente a través del canal de trabajo del broncoscopio hacia la tráquea para prevenir la hipoxemia. La oportunidad de este gesto potencialmente salvador se pierde si se elimina el alcance de la tráquea.

La mejor alternativa es mantener el broncoscopio flexible en posición dentro de la tráquea, retirar el tubo endotraqueal fuera de la laringe y posteriormente, realizar una rotación suave del tubo endotraqueal 90 grados hacia la derecha o hacia la izquierda, lo cual cambia el lugar de la punta biselada y el ojo de Murphy. Esto altera el ángulo de entrada y permite un avance más fácil del tubo endotraqueal. Recuerde siempre lubricar el broncoscopio antes de insertarlo dentro del tubo endotraqueal.

Pregunta IV.2 Varios días después de una intubación dificultosa y requerimientos de ventilación mecánica, se realiza extubación con broncoscopio flexible. Durante la misma, se inspeccionan las vías respiratorias superiores. La anormalidad que se observa representa:

A. Una subluxación del aritenoide derecho.

B. Edema relacionado con el trauma del aritenoide derecho.

C. Inflamación laríngea por cáncer de laringe.

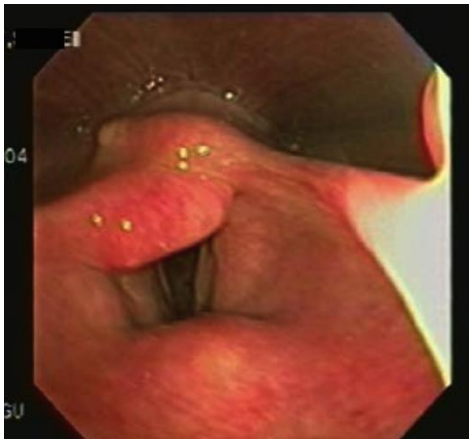

Respuesta IV.2: A

Esta imagen (figura a) representa una subluxación del aritenoide derecho, una complicación rara pero posible de la intubación endotraqueal y que, de existir previamente, puede dificultar la intubación. Esto resalta la importancia de realizar un examen broncoscópico cuidadoso de la vía aérea superior y las estructuras laríngeas antes de intentar intubación con el broncoscopio. Otras complicaciones que pueden ocurrir como consecuencia de la intubación incluyen inflamación de la epiglotis, aritenoides (figura b) y ulceración de la cuerda vocal izquierda (figura c). La parálisis de las cuerdas vocales en la posición media debe identificarse si está presente. Tenga en cuenta que después de la extubación, la disfunción laríngea a menudo puede durar hasta cuatro horas. Las posibles consecuencias adicionales de la extubación que pueden llevar a los pacientes a un mayor riesgo de re-intubación son: Obstrucción de las vías respiratorias, síndrome de hipoventilación, insuficiencia respiratoria hipóxica, falta de protección de la vía aérea, aspiración y secreciones retenidas que requieren drenaje pulmonar.

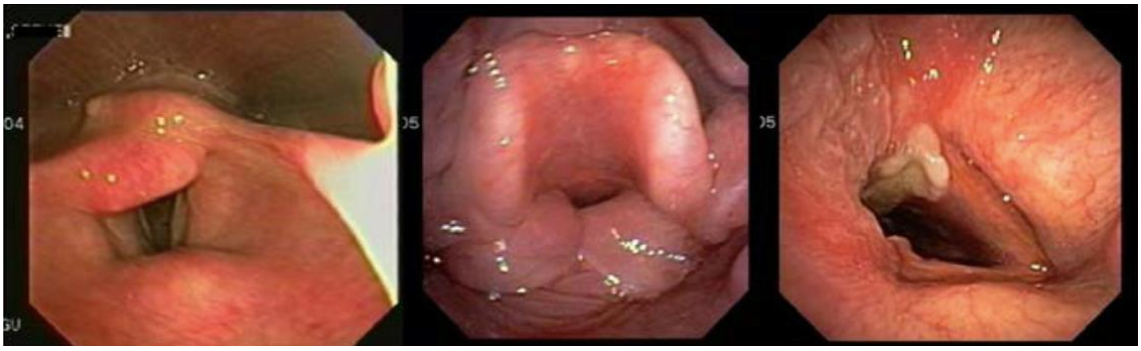

Figura A. Figura B. Figura C.

P**regunta IV.3** Se requiere intubación de emergencia en una víctima masculina adulta despierta con trauma, cuello ortopédico y movilidad restringida de la columna cervical. La lengua del paciente está edematizada y escupe sangre de una laceración del labio inferior. Después de limpiar la orofaringe de sangre y secreciones con una cánula de succión Yankauer. ¿Cuál de las siguientes acciones es la más adecuada?

A. Intubar al paciente con un abordaje oral y un tubo endotraqueal N° 7.0 con broncoscopio flexible de diámetro pequeño (4.8 mm).
B. Intubar al paciente con un abordaje nasal y un tubo endotraqueal N° 8.0 con broncoscopio flexible de 6,0 mm.
C. Intubar al paciente con un abordaje nasal y un tubo endotraqueal N° 7.5 con broncoscopio flexible de 6,0 mm.

Respuesta IV.3: C

Los intentos repetidos de intubación a menudo son infructuosos y traumáticos. Se pierde un tiempo valioso y aumentan los riesgos de hipoxemia. Por lo tanto, es prudente tener éxito con la intubación en el primer intento. Aunque no es lo ideal, la intubación nasal de emergencia por lo general proporciona un acceso rápido a la laringe y establece una vía aérea de emergencia. Las narinas sirven como una férula que guía el broncoscopio hacia la laringe. Además, esta técnica evita los riesgos asociados con la movilidad potencial de la columna cervical. Los tubos endotraqueales pueden, si es necesario, reemplazarse en una fecha posterior, ya sea en la Unidad de Cuidados Intensivos o en la sala de operaciones con un entorno más controlado.

Durante la intubación, puede ser útil agarrar la lengua del paciente con una gasa y pedirle a un asistente que traccione un poco la lengua fuera de la boca, esto crea más espacio para maniobrar en la orofaringe.

La inserción suave del tubo endotraqueal con un broncoscopio flexible en un paciente despierto ayuda a evitar el laringoespasmo reflejo, arritmias reflejas, vómitos y los riesgos de sedación excesiva en un paciente con una vía aérea inestable o aún no existente.

Un broncoscopio de mayor diámetro bien lubricado y con un canal de succión de tamaño considerable puede ser importante en un paciente con secreciones abundantes o sangre. Esto también permite un mejor control del tubo endotraqueal que un broncoscopio de diámetro pequeño, al llenar más espacio dentro del tubo endotraqueal, el dispositivo de mayor tamaño y el tubo endotraqueal son más fáciles de maniobrar. Aunque generalmente se recomienda intubar con el tubo endotraqueal de mayor tamaño posible, la mayoría de los expertos están de acuerdo que un tubo endotraqueal N° 7,5 es el tubo de mayor diámetro que se debe insertar a través de las narinas. Algunos expertos usan una combinación del abordaje nasal utilizando un broncoscopio de diámetro pequeño y un tubo endotraqueal, con un segundo operador que maneja el laringoscopio. De este modo, el segundo operador puede aspirar las vías respiratorias y, posiblemente, facilitar la inserción del tubo endotraqueal utilizando, por ejemplo, una pinza de Magill.

Espacio entre el tubo endotraqeual N°8 y el broncoscopio flexible.

No hay espacio entre el broncoscopio y el tubo endotraqueal N°6.

Un segundo operador puede usar un laringoscopio para asistir con la inserción del tubo endotraqueal**.**

Referencias

1. Branson RD, Gomaa D, Rodriguez D Jr. Management of the artificial airway. Respir Care 2014;59:974-989.

Pregunta IV.4 Un hombre de 67 años con asma de aparición en la vida adulta, diagnosticada cuatro años antes, es admitido en la Unidad de Cuidados Intensivos por tos y disnea moderada que no responde a los broncodilatadores inhalados. Presenta sibilancia moderada en la auscultación sobre la tráquea, pero tiene buenos sonidos de los pulmones y muestra poco uso de músculos accesorios. Habla vacilante y sigue las órdenes. Una radiografía de tórax obtenida en el servicio de urgencias reveló una sombra intratraqueal. Después de obtener una tomografía computarizada, el mejor plan de acción es:

A. Sedar y oxigenar al paciente, luego realizar una broncoscopia flexible para la inspección de la vía aérea seguida de una derivación adecuada a cirugía torácica y / o neumología intervencionista.
B. Consulte a un especialista en intervencionismo pulmonar para la evaluación broncoscópica y la resección broncoscópica.
C. Llame anestesia y prepárese para una secuencia rápida de intubación.

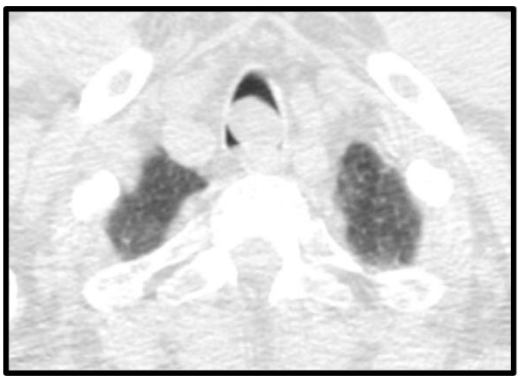

Respuesta IV.4: B

La tomografía computarizada muestra una masa intratraqueal que obstruye completamente la luz de las vías respiratorias. Es probable que la masa obstruya la vía aérea principal de forma intermitente (efecto de válvula esférica) porque el paciente habla de forma vacilante y solo presenta una moderada disnea, lo que sugiere una buena entrada de aire, pero una exhalación deficiente. La referencia a un especialista para la broncoscopia y la posible resección o intubación en un ambiente controlado, dependiendo de la apariencia broncoscópica y el diagnóstico sospechoso, es preferible a la intubación endotraqueal de emergencia en este paciente estable. La sedación previa a la inspección broncoscópica en la UCI puede provocar la pérdida completa de la vía aérea.

Lipoma intratraqueal resecado, utilizando lazo de electrocauterio bajo broncoscopia rígida.

Referencias

1. Catalanotti V, Bertaglia V, Tariq N et al. Ball valve effect as a cause of acute respiratory failure during palliative chemotherapy for small cell lung cancer. J Cancer Biol and Research 2014;2:1035-1036.

Pregunta IV.5: El propofol se ha asociado con hipotensión, depresión respiratoria, acidosis metabólica y shock anafiláctico. Sin embargo, cuál de los siguientes efectos, no causa la administración intravenosa preoperatoria de propofol de acción corta.

A. Bradicardia.

B. Analgesia.

C. Psicosis.

Respuesta IV.5: B

El propofol es un sedante hipnótico, anticonvulsivo y amnésico que se usa con frecuencia en el quirófano, en la sala de procedimientos mínimamente invasivos, en la unidad de cuidados intensivos y en la sala de endoscopia / broncoscopia. Su inicio de acción es de 30 a 60 segundos luego de la administración intravenosa. Su duración de acción es de 5-15 minutos. Si bien su depresión respiratoria y sus efectos hipotensivos son bien conocidos, también puede causar acidosis metabólica, arritmias, shock anafiláctico, rabdomiolisis con insuficiencia renal, erupción cutánea e insuficiencia hepática. Hay informes de psicosis aguda. No es un analgésico. El propofol es también un agente ideal para la broncoscopia rígida.

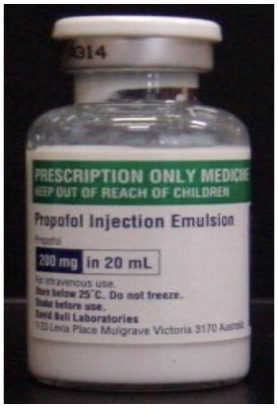

Referencias

1. Perrin G, Colt HG, Martin C et al. Safety of interventional rigid bronchoscopy using intravenous anesthesia and spontaneous assisted ventilation: a prospective study. Chest 1992;102:1526-1530.

Pregunta IV.6 Después de realizar una broncoscopia a través del tubo endotraqueal, pudo visualizar la carina y las vías respiratorias distales. De repente se vuelve difícil quitar el broncoscopio. ¿Qué pasó?

A. La punta de flexión del broncoscopio se rompió.

B. La punta del broncoscopio ha pasado accidentalmente a través del ojo de Murphy del tubo endotraqueal.

C. La cubierta de poliuretano del broncoscopio se ha roto, ocluyendo el lumen del tubo endotraqueal.

Respuesta IV.6: B

Este accidente puede ocurrir durante la broncoscopia y durante la intubación con el broncoscopio flexible. Antes de intubar con un broncoscopio, uno debe asegurarse de que el mismo funcione correctamente. El paso de la punta del broncoscopio a través del ojo de Murphy del tubo endotraqueal, se evita al cargar completamente y mantener el tubo correctamente posicionado antes de la intubación.

Durante la broncoscopia, uno debe ser consciente de cualquier cambio de la angulación o de la resistencia a medida que el endoscopio pasa a través del tubo endotraqueal. Si el broncoscopio queda atrapado dentro del ojo de Murphy y no se puede movilizar con una rotación suave, puede ser necesario retirar el endoscopio y el tubo endotraqueal simultáneamente, luego de lo cual deberá re-intubarse al paciente.

La rotura de la cubierta de poliuretano es muy rara y generalmente no obstruye la visualización. Cuando la punta de un broncoscopio se rompe, por lo general se vuelve inmanejable y se coloca en una posición neutral que aún permite la movilización de un tubo endotraqueal sobre ella.

Después de cargar el tubo endotraqueal en el broncoscopio, observe los marcadores radiopacos del mismo, así como la dirección del ojo de Murphy y la abertura distal del tubo. Algunos expertos creen que el tubo endotraqueal debe permanecer completamente cargado en el broncoscopio hasta que la punta del endoscopio pase más allá de las cuerdas vocales. El tubo endotraqueal se introduce en la tráquea mediante la técnica de Seldinger.

Otros expertos reconocen que, en algunas ocasiones, como cuando hay estenosis subglótica, edema laríngeo, tumor, stent traqueal, sangre o secreciones, puede ser preferible mantener la punta del broncoscopio dentro del tubo endotraqueal. El conjunto del broncoscopio- tubo endotraqueal se pasa simultáneamente a través de las cuerdas vocales. En caso de estenosis traqueal severa, esta técnica evita la dilatación ciega y forzada de la estenosis porque el broncoscopista ve y siente que el tubo pasa a través de la estenosis.

Las técnicas de intubación deben practicarse en modelos inanimados. El broncoscopista debe utilizar la técnica con la que tiene más experiencia y elegir siempre la técnica más segura según la enfermedad subyacente del paciente y el estado ventilatorio.

El tubo endotraqueal a través del ojo de Murphy, genera como resultado ruptura de la vaina del broncoscopio

Pregunta IV.7 ¿Cuál de las siguientes indicaciones es inapropiada para realizar una broncoscopia flexible en una unidad de cuidados intensivos?

A. La broncoscopia se realiza con frecuencia en pacientes críticos con atelectasia, secreciones copiosas y presiones elevadas de las vías respiratorias mientras se encuentra en ventilación mecánica.
B. La broncoscopia se realiza con frecuencia en pacientes críticos con un nuevo inicio de hemoptisis.
C. La broncoscopia se realiza con frecuencia en pacientes críticos con secreciones copiosas, pero sin evidencia radiográfica de atelectasia.

Respuesta IV.7: C

La práctica broncoscópica varía según los recursos disponibles, la dotación de personal, los sesgos institucionales e individuales y las preferencias de los médicos tratantes. Sin embargo, si se realizan numerosos procedimientos sin indicaciones claras, o si la broncoscopia no afecta el tratamiento médico, deben explorarse los motivos del exceso de procedimientos broncoscopios para garantizar la seguridad del paciente, la práctica clínica ética y la prestación de la atención médica rentable.

Numerosos estudios han demostrado el beneficio de la fisioterapia respiratoria, que en muchos casos se puede realizar en lugar de la broncoscopia para ayudar a movilizar y eliminar las secreciones de pacientes críticamente enfermos con ventilación mecánica. Por lo tanto, la broncoscopia suele reservarse para pacientes con anomalías radiográficas, como atelectasia o infiltrados pulmonares, o cuando las secreciones copiosas y los tapones mucosos pueden aumentar la resistencia de las vías respiratorias y las presiones pico.

Además de realizar una broncoscopia para la hemoptisis o atelectasia recurrente en pacientes críticos, las indicaciones para la misma en la unidad de cuidados intensivos incluyen, entre otras, aspiración de secreciones copiosas que no pueden eliminarse mediante succión de rutina, hipoxemia persistente o aguda inexplicable, falla inexplicable en la desvinculación de la ventilación mecánica, hemoptisis recurrente o persistente, infiltrados pulmonares con sospecha de infección cuando es probable que el procedimiento broncoscópico modifique la terapéutica, atelectasia radiológica persistente o con impacto hemodinámicamente significativo que no responda a la fisioterapia respiratoria o la aspiración, intubación de emergencia o controlada, evaluación de la vía aérea del trasplante de pulmón, sospecha de colapso espiratorio de la vía aérea central y para ayudar al diagnóstico en pacientes que son difíciles de desvincular de la ventilación mecánica.

Referencias

1. Fragoso GC, Goncalves GM. Role of fiberoptic bronchoscopy in intensive care unit: current practice. J Bronchol Intervent Pulmonol 2011;18:69-83.

Pregunta IV.8 Se realiza una broncoscopia en un paciente adulto en estado crítico con insuficiencia respiratoria inminente. ¿Cuál de los siguientes signos es sugestivo de colapso espiratorio de la vía aérea central?

A. El diámetro transversal traqueal disminuye en un 10% (aproximadamente 2 mm) durante la espiración
B. El diámetro transversal traqueal se reduce en un 80% durante la espiración.
C. El diámetro sagital traqueal disminuye un 20% durante la espiración.

Respuesta IV.8: B

La forma de la tráquea en un corte transversal se caracteriza por la relación del diámetro transversal (que separa la tráquea en anterior y posterior) y sagital (que separa la tráquea en izquierda y derecha). Las mujeres tienden a conservar una configuración redonda, mientras que los hombres tienden a tener algún ensanchamiento sagital y estrechamiento transversal.

Por lo general, no debe haber un cambio significativo en el diámetro sagital de la tráquea durante la espiración normal, ya que la presión circundante intratorácica negativa mantiene la permeabilidad de la vía aérea.

Es importante evaluar a estos pacientes sin presión positiva (ventilación mecánica) y si es posible, con sedación muy leve. En pacientes no intubados, se pueden realizar maniobras espiratorias forzadas y tos al finalizar el examen para evaluar mejor la existencia, ubicación, extensión, grado y el tipo de colapso de las vías respiratorias centrales.

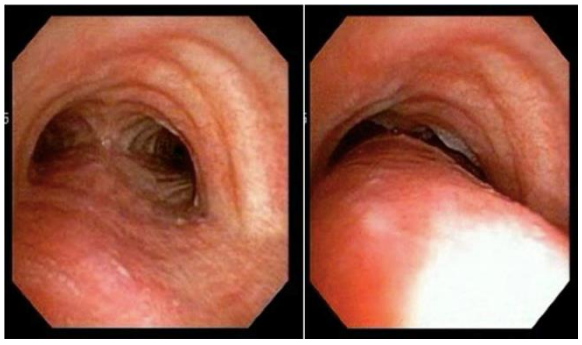

Inspiración Espiración

Pregunta IV.9: ¿Cuál de las siguientes alteraciones de la función respiratoria es provocada por la broncoscopia en un paciente con ventilación mecánica?

A. Reducción de la capacidad residual funcional.
B. Reducción de la presión positiva al final de la espiración.
C. Mayor resistencia de la vía aérea.

Respuesta IV.9: C

La resistencia de las vías respiratorias se incrementa porque el área de la sección transversal de la tráquea, generalmente de unos 3 cm^2, se reduce por el tubo endotraqueal y por el broncoscopio flexible dentro del tubo endotraqueal. La presión espiratoria final y la capacidad residual funcional en realidad aumentan debido al aumento en la resistencia de las vías respiratorias.

Los procedimientos deben continuarse con precaución o detenerse si las presiones máximas de las vías respiratorias aumentan significativamente, o si la broncoscopia causa hipertensión, taquicardia significativa, arritmias o desaturación significativa del oxígeno. Si es posible, un broncoscopio flexible no debe ocupar más del 60% de la luz del tubo endotraqueal (lo que generalmente significa usar un broncoscopio con un diámetro externo de 2 mm menos que el diámetro interno del tubo).

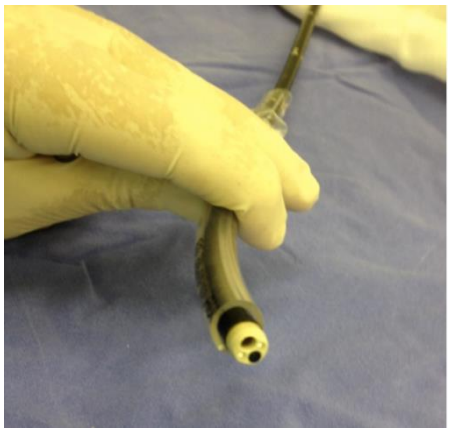

Pregunta IV.10: La siguiente imagen corresponde a:

A. Cuerdas vocales paralizadas en abducción.

B. Estenosis traqueal subglótica.

C. Cuerdas vocales normales que se ven a través del ostoma de traqueotomía desde abajo.

Respuesta IV.10 C

La imagen corresponde a las cuerdas vocales que se ven a través del ostoma de la traqueostomía desde abajo. El broncoscopio flexible se introdujo a través del ostoma, después de extraer la cánula de traqueotomía. El broncoscopio se flexiona cefálicamente para examinar la subglotis. Se le pide al paciente que fone. Aquí, las cuerdas vocales normales se ven en abducción y la subglotis es normal.

Las indicaciones para este procedimiento incluyen la sospecha de una fuente de hemorragia subglótica o peri ostoma, y la inspección de la subglotis para detectar anomalías cartilaginosas, estenosis o para evaluar por completo la función laríngea antes de extraer la cánula de traqueostomía.

Pregunta IV.11 ¿Cuál de las siguientes afirmaciones sobre lesión por inhalación es correcta?

A. El daño del parénquima a menudo se retrasa durante horas o incluso días.

B. El edema de las vías respiratorias y laríngeo son indicadores confiables de lesión pulmonar parenquimatosa.

C. La intubación sólo se justifica si se observan edema de las vías respiratorias y hollín en la broncoscopia.

Respuesta IV.11: A

Los hallazgos en la mucosa de las vías respiratorias, las radiografías de tórax y los gases en la sangre arterial son notoriamente inútiles para predecir si se ha producido una lesión en el parénquima pulmonar o un daño adicional en las vías respiratorias después de una lesión por inhalación. Por estas razones, en muchos centros de quemados, todas las víctimas expuestas al humo, incluidas aquellas que se encuentran asintomáticas, son monitoreadas de cerca en la UCI. La broncoscopia está indicada si existe la menor duda de la afectación de las vías respiratorias, y en muchos centros de quemados, se realiza de forma rutinaria, especialmente en caso de síntomas.

En la mayoría de los casos, la presencia de edema de las vías respiratorias, congestión de la mucosa u hollín proporciona evidencia directa de daño por calor y lesión por inhalación, en cuyo caso muchos especialistas recomiendan la intubación y ventilación mecánica.

Las anomalías radiográficas y los problemas de oxigenación pueden demorarse horas e incluso días. Además, el edema de las vías respiratorias superiores alcanza su máximo nivel de 36 a 48 horas después de la lesión, lo que obliga a muchos expertos a monitorear broncoscópicamente a los pacientes con signos tempranos de lesión en las vías respiratorias. La presencia de disnea, sibilancias, anomalías laríngeas, traqueobronquitis, alteraciones de gasometría arterial y radiografías de tórax patológica casi siempre justifican la intubación. Los problemas tardíos incluyen desprendimiento de tejido traqueobronquial, disminución del aclaramiento mucociliar, tapones de mucosos, atelectasia, aclaramiento alterado de secreciones, neumonía, edema pulmonar y síndrome de dificultad respiratoria aguda.

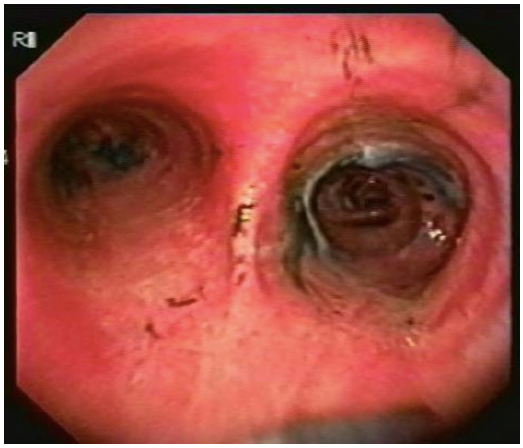

Hollín, hiperemia y edema por lesión por inhalación.

Referencias

1. Kim Y, Kym D, Hur J et al. Does inhalation injury predict mortality in burns patients or require redefinition? PLoS One 2017;12:30185195.
2. Walker PF, Buehner MF, Wood LA et al. Diagnosis and management of inhalation injury: an updated review. Crit Care 2015;19:351.

Pregunta IV.12 ¿Cuál de las siguientes afirmaciones sobre la broncoscopia en víctimas de quemaduras es correcta?

A. La evidencia de lesión por inhalación de humo de la vías aéreas y quemaduras cutáneas rara vez afecta el pronóstico en comparación con quemadura cutánea sola.
B. Los hallazgos broncoscopios compatibles con lesiones por inhalación en las víctimas de quemaduras generalmente son edema de las vías respiratorias, inflamación o secreciones carbonosas (presencia de hollín).
C. El eritema, la hemorragia y la ulceración son manifestaciones poco frecuentes de lesión de la vía aérea en víctimas con quemaduras.

Respuesta IV.12: B

El eritema, la hemorragia y las ulceraciones se observan con frecuencia como un efecto directo de la lesión térmica sobre las vías respiratorias superiores o inferiores. En las víctimas de quemaduras, la lesión por inhalación aumenta significativamente la mortalidad en comparación con la lesión por quemadura cutánea sola. Esto ocurre con más frecuencia por el humo caliente o la inhalación de vapor. De hecho, el uso de la broncoscopia para el diagnóstico de lesiones por inhalación en presuntas víctimas (según la historia, el esputo carbonáceo y las quemaduras faciales) ha dado lugar a un aumento reconocido en la incidencia de lesiones por inhalación con una tasa tan alta como del 30 %.

La vía aérea superior protege la vía aérea inferior y el parénquima pulmonar, ya que cualquier exposición al aire caliente puede causar laringoespasmo reflejo. El edema y la inflamación son una prueba de lesión de la vía aérea superior y, a menudo, son visibles inmediatamente para el broncoscopista. Las complicaciones de la laringe pueden ocurrir de forma aguda, así como muchas horas después de la lesión. Con frecuencia son una amenaza para la vida. Mientras que la presencia de secreciones carbonáceas en la orofaringe sugiere daño de las vías respiratorias. Las lesiones de las vías respiratorias más bajas generalmente se retrasan. Por lo tanto, algunos expertos sugieren que la intubación inmediata en pacientes con sospecha de lesión es preferible a un enfoque de observación y espera. La

presencia y la extensión de la lesión de las vías respiratorias inferiores generalmente se determinan al monitorizar a los pacientes con broncoscopias seriadas.

En los pacientes que fueron intubados en la zona del trauma o al ingreso en el hospital, la extubación generalmente se retrasa hasta que todo el edema se haya resuelto. La intubación y la ventilación mecánica pueden extenderse debido a edema laríngeo y subglótico persistente o debido al tubo endotraqueal. La presencia de fugas peri tubo endotraqueal, ausencia de edema o estenosis de las vías respiratorias en el momento de la extubación guiada por broncoscopia son indicadores útiles de una extubación exitosa.

Injuria térmica y edema laríngeo en victima
de quemadura por inhalación

Referencias

1. Spano S, Hanna S, Li Z, et al. Does bronchoscopic evaluation of inhalation injury severity predict outcome? J Burn Care Res 2016;37:1-11.

Pregunta IV.13 ¿Cuál de las siguientes afirmaciones sobre la sedación moderada es correcta?

A. La sedación moderada siempre está justificada en pacientes críticos que requieren una broncoscopia.
B. La sedación moderada alivia la ansiedad del paciente, pero puede provocar falla respiratoria en pacientes con insuficiencia respiratoria inminente.
C. La lidocaína tópica es innecesaria en pacientes críticamente enfermos, intubados y moderadamente sedados.

Respuesta IV.13: B

Aunque la broncoscopia sin sedación es segura, la mayoría de los broncoscopistas creen que se debe ofrecer una sedación moderada de acción corta para ayudar a mejorar la comodidad del paciente.

Los beneficios de la sedación moderada (alivio de la ansiedad, amnesia, analgesia y mejor cooperación) siempre deben evaluarse frente a sus desventajas (necesidad de monitoreo adicional, riesgo de depresión respiratoria y disminución de la cooperación del paciente debido a inhibiciones o inquietud).

El anestésico tópico disminuye la reactividad de las vías respiratorias y la tos y, por lo tanto, debe administrarse incluso en pacientes intubados y con ventilación mecánica.

En ciertos casos, los procedimientos sin sedación pueden estar justificados en un individuo completamente despierto y cooperativo. Las posibles indicaciones incluyen pacientes con hemoptisis o cuerpo extraño cuando una tos consciente puede ser útil, y en pacientes que requieren una broncoscopia dinámica donde los ejercicios de respiración controlada ayudan a diagnosticar las causas del colapso de las vías respiratorias centrales. Los pacientes que son extubados con broncoscopia flexible también pueden someterse al procedimiento sin sedación, incluso cuando se realiza una inspección completa de la vía aérea antes de la extubación. La sedación también se puede evitar en pacientes al borde de la insuficiencia respiratoria y en los que se debe evitar la intubación (pacientes con directivas anticipadas que prohíben la intubación y la ventilación mecánica, por ejemplo). En estos casos, debe considerarse la broncoscopia con presión positiva continua en la vía aérea.

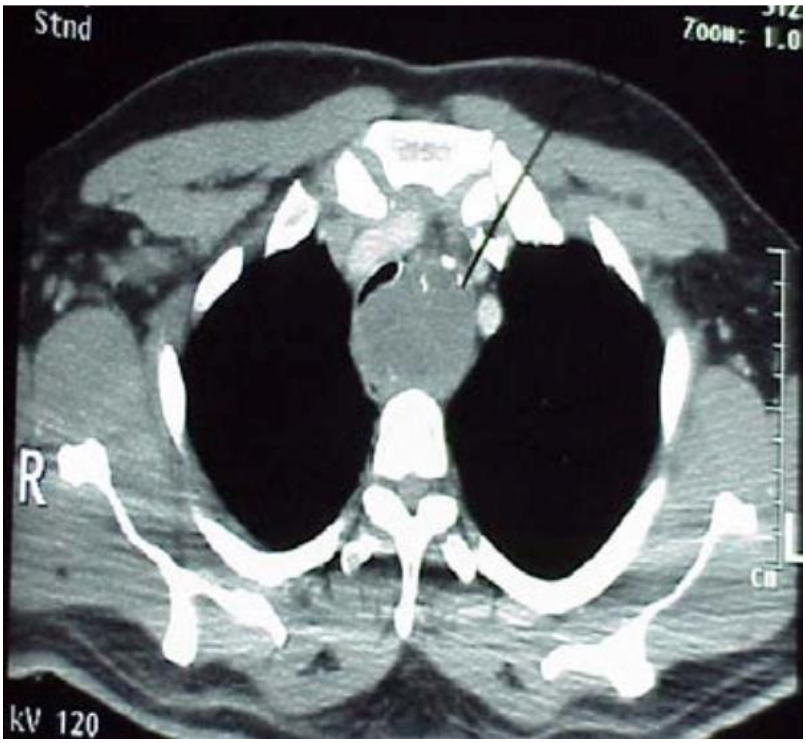

Muchos expertos evitarían la sedación si realizaran una broncoscopia de inspección en este paciente con un gran tumor paratraqueal (antes de la derivación a emergencia para la colocación de un stent), ya que la sedación puede contribuir a la insuficiencia respiratoria y agravarla. Lo ideal es que el procedimiento se realice con el paciente sentado.

Pregunta IV.14 ¿Cuál de las siguientes es una complicación temprana de las cánulas de traqueotomía?

A. Fístula de la tráquea a la arteria innominada.

B. Fístula traqueoesofágica.

C. Traqueomalacia.

Respuesta IV.14: A

La fístula de la tráquea a la arteria innominada suele ser una complicación temprana de la inserción de las cánulas de traqueotomía, con reportes de hasta el 0,7 % de los pacientes con una traqueotomía. Alrededor del 50% de los pacientes con esta complicación de la traqueotomía tienen una hemorragia centinela antes de la hemorragia masiva (1). El tratamiento suele requerir una esternotomía media.

La malacia es generalmente un hallazgo posterior, a veces debido a una infección crónica y daño cartilaginoso.

La fístula traqueoesofágica puede aparecer tanto al principio como al final del curso de la hospitalización, y se reporta en hasta el 0,5% de los pacientes con una traqueotomía. La tos, la hemoptisis o la disnea en pacientes con antecedentes de traqueotomía siempre deben inducir a la realización de una broncoscopia para identificar anomalías de la vía aérea responsables de los síntomas.

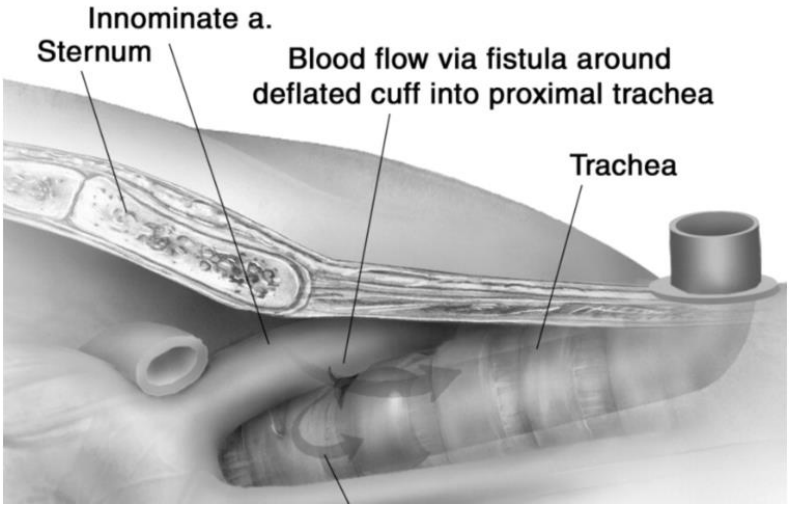

De Aliawade G, descargado de Elsevier Science Direct, 9 de abril de 2017

Referencias

1. Aliawadi G. Technique for managing tracheo-innominate artery fistula. Operative Techniques for Thoracic and Cardiovascular Surgery 2009; 14;66-72.

Pregunta IV.15 ¿Cuál de los siguientes fármacos suprime de manera consistente los reflejos de la vía aérea y, por lo tanto, se considera más beneficioso para la intubación vigil?

A. Midazolam.

B. Diazepam.

C. Fentanilo.

Respuesta IV.15: C

Midazolam, diazepam y fentanilo se usan para la sedación moderada. Dosis mayores de cada uno de estos medicamentos también pueden producir anestesia general y suprimir todos los reflejos. Sin embargo, el fentanilo generalmente se prefiere al midazolam o al diazepam en pacientes que requieren intubación despierta debido a su acción más rápida y menor duración de la acción. Cabe destacar que el propofol, otra opción para los pacientes que requieren una intubación despierta, es un sedante hipnótico que también suprime los reflejos de las vías respiratorias.

El fentanilo es un análogo de opiáceo sintético 100 veces más potente que la morfina. Dado por vía intravenosa, su inicio de acción es a los 2 minutos. Su efecto máximo de depresión respiratoria ocurre 5-10 minutos después de su administración, y el efecto dura entre 30-60 minutos. El fentanilo es estructuralmente diferente de la morfina o la meperidina. La dosis habitual en adultos es de 50-100 microgramos. Dado intramuscularmente, el inicio de la acción es de 7 a 15 minutos con una duración de hasta dos horas. Se debe evitar el fentanilo en pacientes que reciben inhibidores de la MAO debido a un mayor riesgo de depresión respiratoria y coma.

Referencias

1. 1.https://www.webmd.com/drugs/2/drug-6253/fentanyl-transdermal/details/list-interaction-details/dmid-1480/dmtitle-fentanyl-maois/intrtype-drug.

Pregunta IV.16 La estructura anatómica que se muestra en la siguiente figura corresponde a:

A. La parte más estrecha de la vía aérea de un varón adulto.

B. La parte más estrecha de la vía aérea de una mujer adulta.

C. La parte más estrecha de la vía aérea de un paciente pediátrico.

Respuesta IV.16: C

El cricoides es la parte más estrecha de la vía aérea pediátrica. La glotis es la parte más estrecha de la vía aérea adulta. En los niños, la epiglotis y la laringe suelen ser más anteriores que en los adultos, y la tráquea es más fácilmente colapsable. Los tejidos orales y las membranas mucosas de un niño a menudo son más laxos en la boca y la faringe.

En caso de intubación en un paciente pediátrico, los tubos endotraqueales sin manguito se usan generalmente en niños menores de 8 años. El diámetro externo del tubo endotraqueal debe aproximarse al tamaño de las narinas del niño. Mejor aún, es utilizar una cinta métrica de Broselow que suele estar disponible en la mayoría de las salas de emergencia.

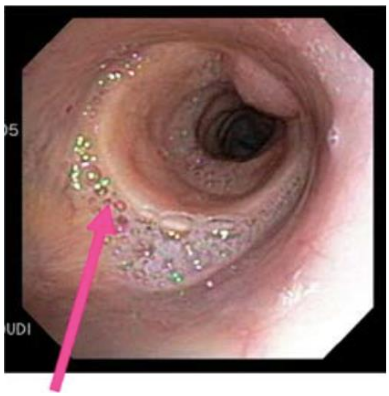

Cartílago Cricoides

Pregunta IV.17 Una mujer de 29 años con Poliangeítis granulomatosa (GPA anteriormente conocida como granulomatosis de Wegener) y dificultad respiratoria progresiva se somete a una broncoscopia flexible de emergencia. Basado en este hallazgo usted debería:

A. Intentar pasar el broncoscopio más allá de la estenosis subglótica para medir su longitud.
B. Solicitar un tubo endotraqueal y tenerlo a su alcance, luego intentar empujar el broncoscopio más allá de la estenosis para examinar la vía aérea restante y determinar si la estenosis es simple o compleja.
C. Detener el examen, quitar el broncoscopio. Mantener la paciente bajo observación y notificar con urgencia a otorrinolaringología, cirugía torácica y broncoscopia intervencionista sobre el hallazgo.

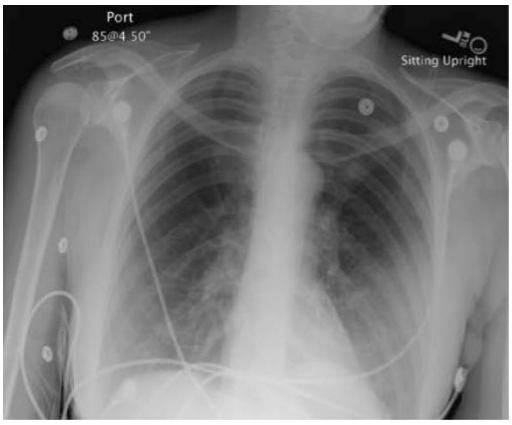

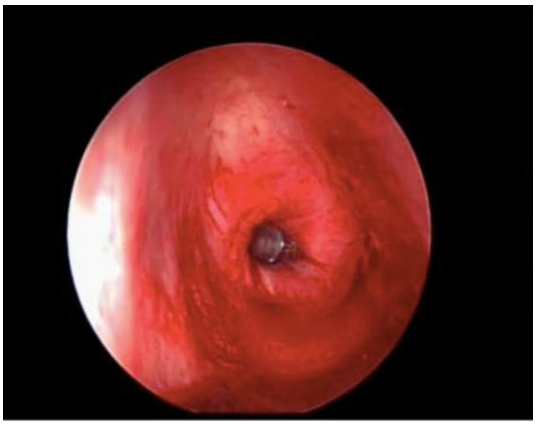

Respuesta IV.17: C

Continuar con el examen broncoscópico o intentar dilatar la estenosis es peligroso. Recuerde que "nunca quites algo que no puedas devolver". Es más prudente continuar la evaluación en manos de un broncoscopista intervencionista experimentado capaz de organizar un enfoque multidisciplinario del problema de la vía aérea y la vasculitis sistémica de este paciente.

Si bien la forma limitada de la poliangiitis granulomatosa puede afectar solo a la subglotis y causar un estrechamiento firme del cono subglótico, también puede afectar la parte superior de la tráquea o incluso toda su totalidad, así como a los bronquios lobares y segmentarios. En general, se cree que menos del 10 por ciento de los pacientes con GPA tienen afectación traqueobronquial. Esta severa constricción subglótica es potencialmente mortal.

Además, parece que al paciente se le colocó un stent en la estenosis subglótica y que él mismo ha migrado de manera distal. Es importante que todos los pacientes con stent en la vía aérea, tengan un documento de alerta médica en su poder. Este documento indica la ubicación de la estenosis y el tipo de stent insertado.

Se puede dibujar la ubicación del stent en el esquema de la vía aérea descargable desde el sitio web de The Bronchoscopy International (documento de alerta de stent).

Alerta Médica sobre mi Stent de vía aérea

Nombre_____

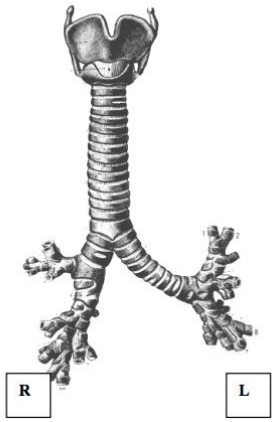

Tamaño: **Diámetro** **Longitud**

Localizacion: **Subglotis** **Tráquea**

Bronquio fuente izquierdo **Bronquio fuente derecho**

Traqueobronquial

PACIENTES! Contacto Dr. **XXX** o su equipo

Días de la semana **(xxx) xxx-xxxxx**

Luego de ese horario llamar al: xxx-xxxxxx

Si tiene alguno de los siguientes síntomas llame al teléfono de guardia de su médico o diríjase al hospital más cercano:

- Nuevo evento o aumento de dificultad para respirar.
- Nuevo evento o aumento del dolor torácico.
- Nuevo evento o aumento de la tos o hemoptisis.
- Nuevo evento o aumento de disnea o pérdida de voz.

DOCTORES! Complicaciones potenciales de stent de la vía aérea incluyen migración, obstrucción por secreciones, obstrucción por tejido de granulación o tumor infección y atelectasia

- La mayoría de los stents se pueden ver en la radiografía de tórax como líneas rectas.
- La intubación de emergencia puede realizarse con tubos sin balón Nº 6.
- Debe realizarse broncoscopia flexible de urgencia.

Documento de alerta para pacientes con stent en la vía aérea. ***www.bronchoscopy.org***

Referencias

1. Dutau H, Dumon JF. Airway stenting revisited: 30 years, the age of reason? J Bronchol and Intervent Pulmonol 2017;24:257-259.
2. Girard C, Charles P, Terrier B et al. Tracheobronchial stenoses in granulomatosis with polyangiitis (Wegener's). Medicine 2015;94:e1088

Pregunta IV.18 Una mujer de 43 años con antecedentes de traqueotomía previa, ingresa en la unidad de cuidados intensivos después de haber sido estabilizada clínicamente en el departamento de emergencias. Ella está usando oxígeno a través de cánula nasal. Tiene taquipnea y estridor audible. Mientras se prepara para la broncoscopia flexible, cuál de las siguientes intervenciones realiza usted:

A. Administrar sedación intravenosa y heliox.
B. Coloca la cabeza y el cuello del paciente en la posición de "olfateo"
C. Administrar humidificación por niebla.

Respuesta IV.18: B

La posición de olfateo suele ser el primer paso necesario para mejorar el paso de aire a través de las vías respiratorias superiores, la glotis y la subglotis. Originalmente descrita en 1913 por Chevalier Jackson, la posición de olfateo se alcanza simplemente colocando una pequeña almohadilla debajo de la cabeza del paciente (1). Esto extiende las vértebras cervicales en la articulación atlantoaxoidea y flexiona las articulaciones vertebrales cervicales inferiores. Sin embargo, al menos un estudio muestra que no siempre se logra una alineación de los tres ejes (oral-faríngea y laríngea). La elevación adicional de la mandíbula da como resultado la extensión de la cabeza y la proyección hacia adelante de la base de la lengua. Colocar una almohadilla demasiado grande puede dificultar la apertura máxima de la boca.

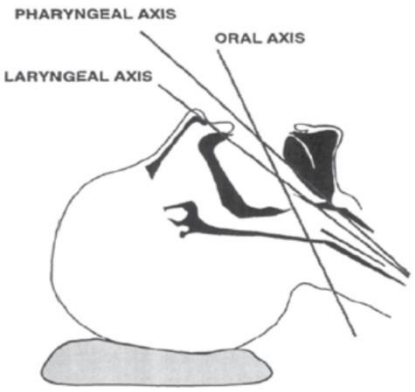

Presunta alineación de los ejes oral, faríngeo y laríngeo por posición de olfateo

Descargado de: https://airwayjedi.com/2016/04/01/positioning-the-head-for- intubation/

Referencias

1. Adnet F, Borron SW, Lapostolle F et al. The three-axis alignment theory and the “sniffing position”: perpetuation of an anatomic myth? Anesthesiology 1999;12:1964-1965.

Pregunta IV.19 ¿Cuál de las siguientes afirmaciones sobre las dimensiones de la vía aérea es correcta?

A. La distancia habitual entre el orificio del bronquio del lóbulo superior derecho y la carina principal es de aproximadamente 2 cm.
B. La longitud habitual del bronquio fuente izquierdo es de 4-5 cm y se bifurca bruscamente en un ángulo de 70 grados desde la línea media de la tráquea.
C. La longitud habitual del bronquio fuente derecho es de 1,0 cm y se bifurca en un ángulo de 25 grados desde la línea media de la tráquea.

Respuesta IV.19: A

El bronquio fuente derecho mide 2 cm de largo en promedio (no 1 cm como se sugiere en la respuesta C), y tiene un diámetro interno de 10-16 mm. Esto es un poco más grande que el diámetro del bronquio fuente izquierdo. Debido a que el bronquio fuente derecho es relativamente recto y vertical, la aspiración en este bronquio es más frecuente que en el izquierdo. El bronquio fuente izquierdo es mucho más largo que el bronquio fuente derecho, por lo general, mide 4-5 cm de largo y se bifurca de la carina principal en un ángulo de 45 grados aproximadamente (no 70 grados como se sugiere en la respuesta B). Es importante conocer estas distancias en caso de intubación bronquial derecha o izquierda y, por supuesto, en el caso de la colocación de bloqueadores bronquiales para la ventilación selectiva o el tratamiento del sangrado de las vías respiratorias.

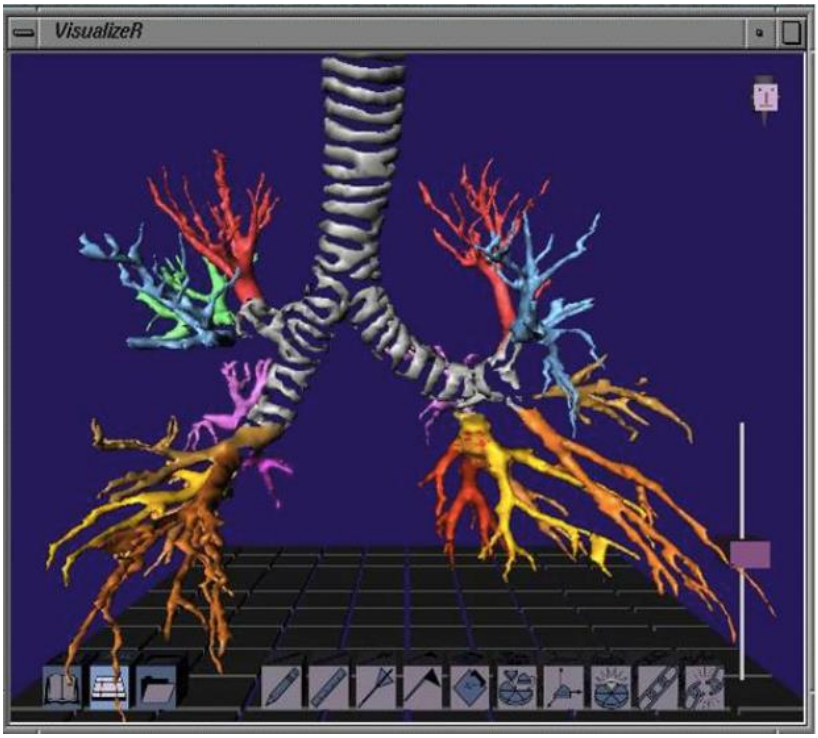

Pregunta IV.20 ¿Cuál de las siguientes afirmaciones sobre la intubación endotraqueal es correcta?

A. La abertura de la glotis y el área de la sección transversal traqueal de las mujeres son más pequeñas que las de los hombres. Por lo tanto, en las mujeres, se pueden usar tubos endotraqueales más pequeños.
B. La presión cricoidea es peligrosa tanto en hombres como en mujeres en riesgo de aspiración.
C. Los pacientes con insuficiencia cardíaca, isquemia miocárdica o hipovolemia no ofrecen ningún riesgo adicional de mortalidad peri-intubación en comparación con pacientes sin tales comorbilidades.

Respuesta IV.20: A

La glotis de una mujer adulta suele ser más pequeña que la de un hombre, en promedio, la glotis cartilaginosa de una mujer (el espacio medio entre las cuerdas vocales) tiene 12 mm de diámetro con la abducción máxima de las cuerdas vocales blancas (1). Las cuerdas vocales de un hombre son generalmente más gruesas que la de una mujer, y en abducción total, cuando se le pide al paciente que inhale profundamente, la abertura glótica del hombre es más grande (en promedio, aproximadamente 19 mm). El área de la sección transversal de la tráquea adulta masculina es de aproximadamente de 2,8 cm^2. Por lo general, el área de la sección transversal, así como la longitud, diámetro y volumen traqueal se correlacionan con la altura del cuerpo. En los adultos, el área de la sección transversal promedio a los 30 años es de aproximadamente 2,8 cm^2, aumentando a un 3,2 cm^2 aproximadamente a los 60 años. El área de la sección transversal de una mujer es aproximadamente un 40 por ciento menor que la de un hombre.
La presión cricoidea se realiza de manera segura en hombres y mujeres en riesgo de aspiración. El supuesto objetivo de la presión cricoidea es colapsar el esófago entre el cartílago cricoides y la columna vertebral. Esto evita la aspiración pasiva de los contenidos gástricos durante la inducción de la anestesia, la intubación de secuencia rápida y la reanimación cuando la intubación se retrasa o no es posible. Sin embargo, múltiples sociedades especializadas informan que la presión cricoidea no es eficaz para prevenir la aspiración durante o antes de la intubación de secuencia rápida, y en realidad puede empeorar la visualización laringoscópica, así como dificultar de la ventilación con bolsa-válvula-máscara.

Referencias

1. Stewart JC, Bhananker S, and Ramaiah R. Rapid-sequence intubation and cricoid pressure. Int J Crit Illn Inj Sci. 2014 Jan-Mar; 4(1): 42–49.

Pregunta IV.21 ¿En cuál de las siguientes áreas son más frecuentes las complicaciones relacionadas con el manejo de la vía aérea?

A. Quirófano.

B. Ambiente ambulatorio.

C. Unidad de cuidados intensivos.

Respuesta IV.21: C

Según varios estudios, las complicaciones relacionadas con el manejo de la vía aérea se encuentran con mayor frecuencia en el entorno de la UCI. Por ejemplo, en un estudio de vías aéreas dificultosas y arritmias se encontraron en 12% y 10% respectivamente en la UCI en comparación con 4% y 0,8% en la sala de operaciones (1).

Además de realizar de manera competente el procedimiento, las responsabilidades de los broncoscopistas en la UCI incluyen el liderazgo del equipo, saber cómo evaluar y manejar a los pacientes con una vía aérea dificultosa, desarrollar un plan para cada procedimiento que incluya estar preparado para todas las posibles complicaciones relacionadas con la vía aérea o el procedimiento, comunicarse con el paciente, el equipo de atención médica, la familia del paciente y los médicos de referencia, y saber a quién llamar para obtener ayuda en caso de problemas. No debe haber "sorpresas" en el entorno de cuidados intensivos, y el equipo de broncoscopia / UCI debe estar preparado para todas las eventualidades, incluidas, entre otras, desaturación de oxígeno, hipotensión, hipoxemia, arritmias, agitación y ansiedad, convulsiones, aumento de la presión intracraneal, eventos adversos relacionados con la medicación, gran cantidad de secreciones o tapones mucosos, neumotórax, sangrado, mal funcionamiento del equipo, paro cardíaco respiratorio y muerte.

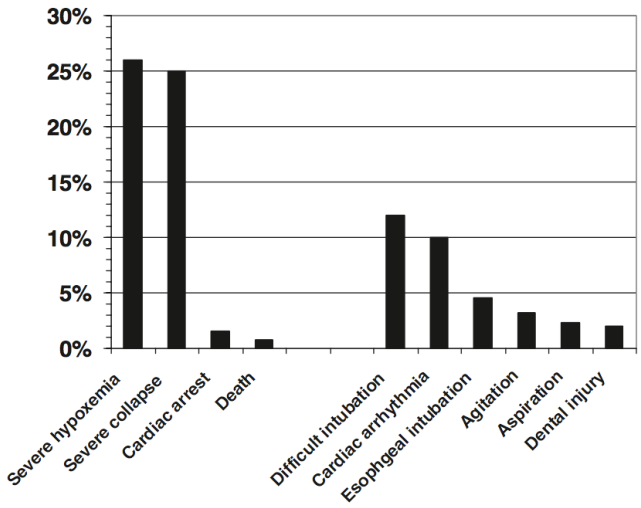

Gráfico reproducido desde Aber et al., Crit Care Med 2006;34:2355-2361.

Referencias

1. Jaber S, Amraoui J, Lefrant Y et al. Clinical practice and risk factors for immediate complications of endotracheal intubation in the intensive care unit: a prospective multiple-center study. Crit Care Med 2006;34:2355-2361.

Pregunta IV.22 ¿Cuál de las siguientes frutas representa una excelente nemotécnica para recordar las reglas relacionadas con la evaluación de la vía aérea dificultosa?

A. MANZANA.

B. DURAZNO.

C. LIMÓN (LEMON).

Respuesta IV.22 C

Una excelente manera de recordar las reglas para evaluar las vías respiratorias dificultosa es recordar la palabra limón (Lemon en inglés), cuyas letras significan:

Look- Mire al paciente (examínelo para detectar caquexia, esclerodermia, tejidos flácidos, anomalías faciales, traumatismos, etc.).

Evaluate - Evalúe 3-3-2-1 (3 dedos entre los dientes superiores e inferiores (distancia entre incisivos), 3 dedos entre el mentón y el hueso hioides (distancia tiromental), 2 dedos entre la muesca tiroidea y el piso de la mandíbula (distancia mandibulohioidea), 1 dedo de ancho de prognatia.

Mallampati - Puntuación.

Obstrucción (como tumores, dientes avulsionados, quemaduras, traumatismos, cuerpos extraños, etc.).

Neck - Movilidad del cuello (generalmente disminuida en los ancianos. Examine para detectar posibles fracturas de la columna cervical, artritis reumatoide, espondilitis anquilosante, collarín, enfermedad metastásica en hueso de la columna vertebral, etc.).

Referencias

1. Boschert S. American College of Emergency Physicians News, November 2007. https://www.acep.org/content.aspx?id=33992#sm.00006v72z1dvxevhpbr1uuid7o2h1

Pregunta IV.23 ¿Que representa la flecha roja del puntaje 3-3-2-1 de evaluación de la vía aérea dificultosa?

A. La distancia entre incisivos que debe ser de al menos 3 dedos de ancho.

B. La puntuación de prognatia que debe ser de al menos 1 dedo de ancho.

C. La distancia tiro-mental que debe ser de al menos 3 dedos de ancho.

D. La distancia mandibulo-hioidea que debe ser de al menos 2 dedos de ancho.

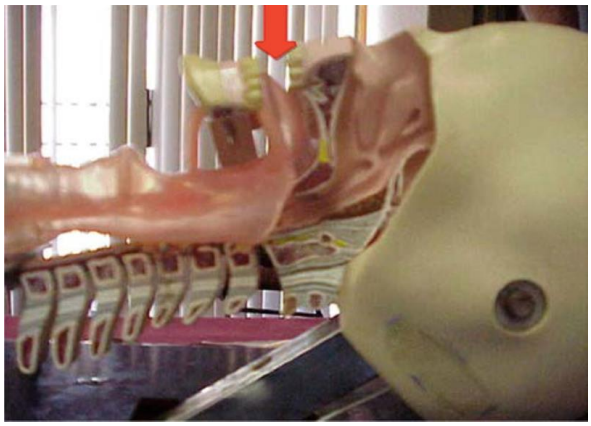

Respuesta IV.23: A

La distancia entre incisivos (entre los dientes superiores e inferiores) debe ser de 3 dedos de ancho. En general, la evaluación 3-3-2-1 representa una evaluación de la geometría de los ejes oral, faríngeo y laríngeo, así como el grado de prognatismo que puede dificultar la intubación. Otras medidas normales son las siguientes:

- 3 dedos entre el mentón y el hueso hioides (distancia tiro-mental)
- 2 dedos entre la muesca tiroidea y el piso de la mandíbula (distancia mandibulo-hioideo)
- 1 dedo de prognatia

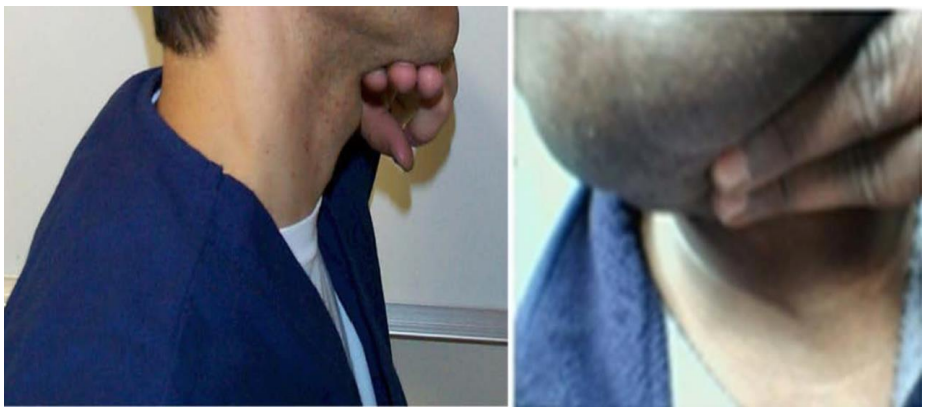

Distancias tiro-mental (3 dedos) y mandibulo-hioideo (2 dedos)

Pregunta IV.24 En el siguiente figura ¿Cuál es la puntuación de Mallampati?

A. Grado 1

B. Grado 2

C. Grado 3

D. Grado 4

Respuesta IV: 24: B

Este paciente tiene una puntuación de Mallampati grado 2, que no sugiere una vía aérea dificultosa. Al verificar la puntuación de Mallampati, los pacientes deben ser examinados sentados en posición vertical, con la cabeza en una posición neutral, con la boca abierta y la lengua sobresaliendo al máximo (1). No hay necesidad de que los pacientes digan "ah".

Referencias

1. Mallampati SR, et al. A clinical sign to predict difficult tracheal intubation: A prospective study. Can Anaesth Soc J. 1985; 32: 429-34.

Pregunta IV.25 ¿Por qué en el paciente de la figura de abajo es potencialmente una vía aérea dificultosa?

A. Poca dentición, posibles dientes flojos, puntuación de Mallampati grado1, probablemente distancia entre incisivos con menos de 2 dedos de ancho.
B. Poca dentición, posibles dientes flojos, puntaje Mallampati probablemente mayor que 2 y distancia inter-incisiva mayor a 3 dedos de ancho.
C. Poca dentición, posibles dientes flojos, lengua grande, probablemente una distancia entre incisivos igual o menor a 3 dedos de ancho y la puntuación de Mallampati probablemente sea mayor que 2.

Respuesta IV.25: C

Este paciente tiene obviamente mala dentición y posiblemente dientes flojos. Cada uno debe verificarse según sea necesario y, por supuesto, se haberle preguntado al paciente si estaba despierto y alerta antes del procedimiento. Su lengua es obviamente grande y retraída en su estado relajado. Tal vez ya se haya administrado una sedación moderada, o el paciente estaba inconsciente antes de la intubación. La distancia entre incisivos parece ser igual o menor a 3 dedos de ancho y la puntuación de Mallampati es probablemente mayor que 2.

Pregunta IV.26 El dispositivo de intubación oral que se muestra a continuación permite la visualización de la laringe y las cuerdas vocales, incluso si la vía aérea se encuentra demasiado lejos. Este dispositivo de vía aérea se llama:

A. Dispositivo de vía aérea faríngea de Berman.
B. Dispositivo de intubación de Williams.
C. Dispositivo de intubación Ovassapiana.

Respuesta IV.26: C

Los dispositivos de intubación oral ayudan al broncoscopista a mantener el broncoscopio flexible en la línea media, exponer a las estructuras laríngeas y mantener una faringe abierta. El dispositivo de intubación para fibra óptica de Ovassapian proporciona un espacio abierto en la orofaringe y protege al broncoscopio de ser mordido por el paciente. El dispositivo de vía aérea se puede retirar sin desconectar el adaptador del tubo endotraqueal. La mitad distal más ancha del dispositivo evita que la lengua y los tejidos blandos de la pared faríngea anterior caigan hacia atrás y obstruyan la visión de la glotis. La mitad proximal tiene dos paredes que actúan como guía y proporcionan un espacio para el broncoscopio y el tubo endotraqueal. Este dispositivo permite utilizar tubos endotraqueales de hasta 9 mm de diámetro interno.

El dispositivo para intubación de Berman, también se recomienda para la intubación broncoscópica, pero su longitud y su forma tubular dificultan la maniobrabilidad del broncoscopio flexible una vez que se inserta. Si el extremo distal de esta vía aérea no está perfectamente alineado con la apertura glótica, el dispositivo deberá retirarse parcialmente hasta exponer las cuerdas vocales.

El dispositivo para intubación de Williams se diseñó para intubación orotraqueal ciega. Su mitad distal tiene una superficie lingual abierta, lo que dificulta la maniobrabilidad lateral y anteroposterior del broncoscopio. Para poder extraer el dispositivo de Williams después de la intubación, el adaptador del tubo endotraqueal deberá retirarse antes de la misma.

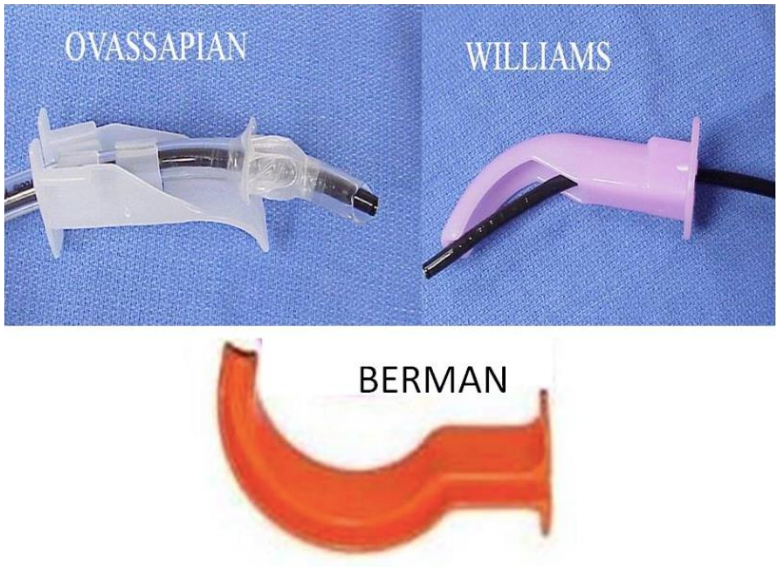

Ejemplos de dispositivos orales para intubación

Pregunta IV.27 Un hombre de 37 años de edad con antecedentes de estenosis traqueal alta y colocación de stent metálico se encuentra hospitalizado de forma urgente en su unidad de cuidados intensivos. Presenta taquipnea, tos y hemoptisis en aumento. Su saturación de oxígeno es de 90% con una cánula nasal a 2 litros. Utiliza músculos accesorios para respirar y parece extremadamente ansioso. Usted realiza una broncoscopia flexible sin sedación porque sospecha que puede tener una estenosis subglótica recurrente y potencialmente mortal. Basándose en el hallazgo de la Figura siguiente, usted elige:

A. Realizar una intubación despierta utilizando un tubo endotraqueal N.° 6 sobre el broncoscopio insertado a través de las fosas nasales para asegurar rápidamente una vía aérea. Sospecha que el paciente requerirá una broncoscopia rígida urgente con anestesia general, dilatación y revisión de la prótesis.
B. Continúa con la intubación de secuencia rápida y utilizando un laringoscopio, intenta la intubación con un tubo endotraqueal N.° 8 para dilatar simultáneamente la estenosis, taponar las áreas de sangrado y asegurar la vía aérea con el tubo más grande posible para la ventilación.
C. Coloca un dispositivo de vía aérea para bloqueo de la mordida, aumenta el flujo de oxígeno a través de la cánula nasal. Luego procede con una sedación moderada, y coloca al paciente en posición completamente reclinada con una pequeña almohadilla debajo de la cabeza. Su plan es la intubación oral con broncoscopio flexible y con un tubo endotraqueal N.° 7.5.

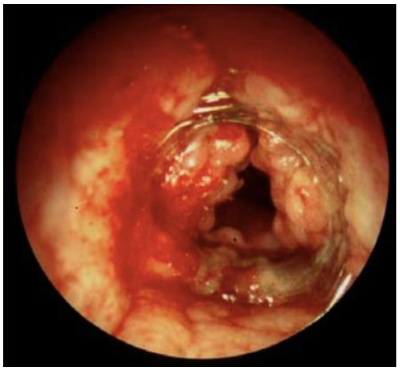

Respuesta IV.27: A

El paciente se encuentra en una situación potencialmente mortal. El stent subglótico metálico (una indicación deficiente y, con frecuencia, una contraindicación para la colocación de stent metálico) se ha roto parcialmente y no es efectivo para mantener la permeabilidad de la vía aérea o paliar la estenosis. Cada una de las soluciones propuestas tiene tanto riesgos como beneficios. La mejor respuesta depende no solo de la habilidad técnica del broncoscopista, sino también de los prejuicios personales y la experiencia. Mientras que muchos optarían por

asegurar primero la vía aérea intubando al paciente con un tubo N° 6 sin balón, otros intentarán usar un tubo con balón a pesar del riesgo de perforación del mismo por los fragmentos del stent metálico.

Además, el uso de un tubo endotraqueal N.° 6 puede ser peligroso por quedar demasiado corto y no permitir el paso más allá de la estenosis, especialmente en individuos altos. Otros preferirían la intubación de secuencia rápida y con un laringoscopio rígido, aunque el riesgo de perder la vía aérea permanente es real y puede ser necesario usar un tubo más pequeño que un tubo N° 8. Cualquier intento fallido repetitivo de intubación causará edema de la mucosa y más sangrado, con una mayor pérdida de la vía aérea, por lo que la selección adecuada del tamaño correcto del tubo endotraqueal en el primer intento es fundamental. Colocar al paciente primero en una posición de olfateo y luego realizar sedación puede ocasionar la pérdida de la vía aérea.

Sería más prudente realizar la intubación en una posición sentada, con el broncoscopista acercándose al paciente desde el frente. El bloqueo de mordida es esencial para evitar dañar el broncoscopio que se introduce a través de la boca.

Tubo endotraqueal N.° 6 con y sin balón

Referencias

1. Freitag L. Airway stents. Chapter 14. Interventional Pulmonology: European Respiratory Monograph. Strausz F and Bolliger CT Eds. Monograph 48, June 2010, pgs 197-216.
2. Davis N, Madden BP, Sheth A et al. Airway management of patients with tracheobronchial stents. British J Anesthesiol 2006;96:132-135.

Pregunta IV.28 Un paciente de cuarenta años de edad es admitido en la unidad de cuidados intensivos para observación. Presenta disnea cada vez mayor con el esfuerzo, ronquera y episodios recurrentes de aspiración. Hay antecedentes de enfermedad de Lyme, pero no refiere antecedentes de ACV, cirugía de tiroides, traumatismo cervical, tuberculosis, cáncer o difteria. La radiografía de tórax es normal. ¿Cuál de las siguientes afirmaciones sobre la parálisis unilateral de las cuerdas vocales señalada en la siguiente figura es correcta?

A. Alrededor de la mitad de las parálisis unilaterales son de origen neoplásico.
B. La enfermedad de Lyme, así como enfermedades desmielinizantes, neurotoxinas como el arsénico, el mercurio y la neuritis viral son causas conocidas de parálisis unilateral de las cuerdas vocales.
C. La parálisis de las cuerdas vocales derechas es más frecuente que la parálisis de las cuerdas vocales izquierdas.

Respuesta IV.28: B

Este paciente tiene parálisis unilateral de cuerda vocal derecha. Un tercio de las parálisis unilaterales de las cuerdas vocales son neoplásicas, un tercio son traumáticas y un tercio son idiopáticas. Probablemente la neuritis viral es la causa más frecuente de parálisis "idiopática" de las cuerdas vocales (1).

La cuerda vocal izquierda se paraliza con más frecuencia que la derecha, porque el nervio recurrente izquierdo es más largo que el derecho en su trayectoria desde el tronco encefálico hasta la laringe y, por lo tanto, es más propenso a lesionarse por cirugía, traumatismo o compresión extrínseca.

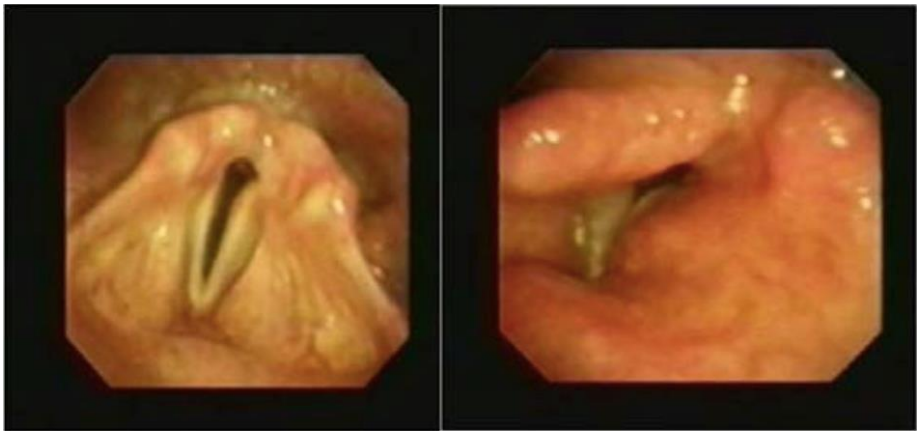

Cuerdas vocales normales Parálisis de cuerda vocal derecha

Referencias

1. Rosenthal LS. Etiology, incidence, and prevalence of laryngeal disorders. Chapter 34. From Sataloff's Comprehensive Textbook of Otolaryngology: Head and Neck Surgery. Sataloff RT and Benninger MS, Eds. Jaypee Brothers Medical Publishers, 2016.
2. Paquette CM et al. Unilateral vocal cord paralysis: a review of CT findings, mediastinal causes, and the course of the recurrent laryngeal nerves. Radiographics 2012;32(3), http://dx.doi.org/10.1148/rg.323115129

Pregunta IV.29 Un hombre adulto con ronquera progresiva, voz más profunda, disnea y antecedentes de reflujo gastroesofágico grave ingresa en la Unidad de Cuidados Intensivos durante la noche para observación. Fuma y ocasionalmente consume cocaína. A la mañana siguiente se realiza una broncoscopia flexible. La siguiente figura es más consistente con:

A. Edema de Reinke.
B. Cáncer de la laringe unilateral
C. Reflujo gastroesofágico severo

Respuesta IV.29: A

El edema de Reinke es más frecuente en los fumadores con antecedentes de reflujo gastroesofágico. Si bien a veces es bilateral, puede presentarse como un espacio edematizado lleno de fluido gelatinoso que rodea un pliegue vocal. Es un trastorno benigno y representa alrededor del 10 por ciento de las patologías laríngeas benignas (1). El reflujo gastroesofágico severo también puede causar congestión laríngea y asociarse con inflamación y tos crónica. Los cánceres de laringe pueden tener múltiples apariencias diferentes que van desde carcinoma in situ a lesiones obstructivas polipoides grandes. Se justifica la consulta con un experto otorrinolaringólogo o cirujano de cabeza y cuello. Las consultas con fonoaudiología a menudo son útiles.

Se sugiere un seguimiento cercano de las anomalías laríngeas debido a la posible degeneración maligna, los riesgos de diagnóstico erróneo y para asegurar la respuesta al tratamiento (2).

Laringoespasmo en la intubación Cáncer/necrosis laríngea Leucoplasia de cuerda vocal derecha

Referencias

1. Altman MD, Ph.D., Ken W. (2002). The Center for Voice, Northwestern University. Benign Vocal Lesions - Nodules, Polyps, Cysts.
2. Martins, Regina Helena Garcia (2009). "Is Reinke's Edema a Precancerous Lesion? Histological and Electron Microscopic Aspects". Journal of Voice. 23: 721–725. doi:10.1016/j.jvoice.2008.03.001.

Pregunta IV.30 El hallazgo broncoscópico que se muestra en la siguiente imagen se observa en algunos pacientes con antecedentes de consumo de cocaína, sinusitis crónica, poliangeítis o tos crónica.

A. Verdadero

B. Falso

Respuesta IV.30: A

La imagen muestra un tabique nasal perforado durante la broncoscopia a través de la narina derecha. Las causas incluyen el uso de cocaína, poliangeítis granulomatosa (GPA), uso traumático de drogas nasales, iatrogénicas como intubación nasal prolongada, exposición a gases tóxicos, enfermedades inflamatorias e infecciosas y neoplasias (1). Mientras que aproximadamente dos tercios de las personas afectadas no muestran molestias nasales, otras tienen sinusitis crónica, dolor o tos crónica.

La causa más común de perforación del tabique nasal es una laceración iatrogénica de mucopericondrio bilateral durante una septoplastia.

Enfermedades como la leishmaniasis, lepra, GPA, sarcoidosis, rinoescleroma y sífilis, entre otras, también pueden causar perforación del tabique nasal.

Los eventos traumáticos, como la cauterización química para la epistaxis e incluso el uso crónico de corticosteroides nasales y vasoconstrictores nasales son factores etiológicos.

La GPA y la sarcoidosis son las enfermedades inflamatorias más comúnmente asociadas con la perforación septal. Incluso enfermedades que afecta al colágeno y al hueso, como el lupus eritematoso sistémico, puede provocar una perforación nasal.

Cuando la broncoscopia se realiza a través de las fosas nasales, los médicos deben examinar cuidadosamente la anatomía de la vía aérea superior (fosas nasales, tabique, faringe y laringe) y ser capaces de reconocer los hallazgos normales y anormales.

Referencias

1. Aurélio Fornazieri M Herrero Moreira J, Pilan R et al. Perforation of the nasal septum: etiology and diagnosis. International archives of otorhinolaryngology 2010:14(4);467-471.

***

FELICITACIONES

Usted acaba de completar el módulo IV de *The Essential Intensivist Bronchoscopist*©. La siguiente sección contiene un conjunto de diez preguntas post-examen con sus respuestas.

Los post-examen son de tipo "verdadero o falso". Por favor recuerde que mientras muchos programas educativos consideran al 70% de respuestas correctas una nota de aprobación, el puntaje "objetivo" del estudiante debería ser de 100%.

Por favor envíenos sus opiniones con respecto al material del Proyecto de Educación en Broncoscopía poniéndose en contacto con su asociación nacional de broncoscopía, o escribiéndonos a www.bronchoscopy.org.

The Essential Intensivist Bronchoscopist

Post-examen MÓDULO IV

INSTRUCCIONES: Responda VERDADERO o FALSO a cada una de las siguientes DIEZ preguntas.

Pregunta 1: Además de sus efectos amnésicos e hipotensivos, el propofol proporciona analgesia.

Pregunta 2: La dificultad para ventilar a un paciente luego de la colocación de un bloqueador endobronquial por hemoptisis puede indicar migración del mismo. La broncoscopia está justificada de inmediato.

Pregunta 3: El edema máximo de la vía aérea superior, después de lesión por inhalación puede alcanzar su máximo a las 48 horas.

Pregunta 4: El midazolam es el agente de elección para la intubación vigil.

Pregunta 5: Las arritmias cardíacas son una complicación frecuente en el manejo de la vía aérea dificultosa en la UCI.

Pregunta 6: La úvula no es visible en pacientes con Mallampati grado III.

Pregunta 7: Para evitar que la lengua quede afuera durante la broncoscopia flexible, un mordillo debe colocarse y mantenerse firmemente en su lugar, incluso en pacientes sedados.

Pregunta 8: La intubación vigil se realiza mejor con el paciente en posición sentada.

Pregunta 9: Un enfoque de equipo multidisciplinario para el manejo de la vía aérea dificultosa es la mejor opción para los pacientes en estado crítico.

Pregunta 10: En pacientes críticamente enfermos, el consentimiento informado se realiza a menudo de manera urgente y, por lo tanto, rara vez requiere una descripción de procedimientos alternativos o una discusión de las consecuencias de no realizar un determinado procedimiento.

***

Respuestas a las preguntas post-examen del Módulo IV de *The Essential Intensivist Bronchoscopist*

RESPUESTAS

1. Falso
2. Verdadero
3. Verdadero
4. Falso
5. Verdadero
6. Falso
7. Verdadero
8. Verdadero
9. Verdadero
10. Falso

PUNTAJE FINAL _____/10

FELICITACIONES

Usted ha completado

The Essential Intensivist Bronchoscopist©

Este es un importante logro en su camino de capacitación. Sabemos que utilizará lo que ha aprendido para mejorar sus habilidades en broncoscopía.

Este material de lectura complementa otros componentes del programa de Broncoscopía en la Unidad de Cuidados Críticos, un paso más en dirección a convertirse en un broncoscopista hábil, capacitado y con mayores conocimientos.

Lo alentamos a asistir a congresos de sociedades médicas profesionales nacionales e internacionales por todo el mundo para que pueda compartir sus experiencias con sus colegas. También le sugerimos que explore el sitio web Bronchoscopy International (www.bronchoscopy.org) en busca de otros materiales de aprendizaje, y que encuentre videos instructivos en el canal de YouTube del Dr. Colt (ver canal).

Esperamos recibir sus comentarios en relación con este y otros componentes del Proyecto de Educación en Broncoscopía.

Por favor no dude en ponerse en contacto con su asociación de broncoscopía regional, o escribirnos a través de www.bronchoscopy.org.

¡Gracias por participar del Proyecto de Educación en Broncoscopía!

§

NOTAS

COLABORADORES

Henri Colt M.D. es Profesor Emérito de la Universidad de California, un entrenador en liderazgo reconocido internacionalmente y un galardonado educador de la Medicina. Además de sus disertaciones, logros académicos, posiciones de liderazgo en sociedades médicas profesionales y viajes a más de cien países, ha publicado numerosos artículos y capítulos de libros sobre todos los aspectos de la neumonología intervencionista. Experto en procesos orientados a la capacitación y procedimientos relacionados con la broncoscopía y otras áreas de la medicina respiratoria, Colt también se ha desempeñado como consultor de muchas grandes universidades, organizaciones gubernamentales y sociedades médicas nacionales.

El **Dr. Septimiu Murgu** es Profesor Asociado de Medicina Respiratoria y Cuidados Intensivos de la Universidad de Chicago, y un *Master Instructor* certificado en Bronchoscopy International. Ha participado en programas de formación de instructores en Singapur, Japón, India, Rumania y en los Estados Unidos. Es coautor de *The Essential EBUS Bronchoscopist* (editorial Rake), y del popular manual *Bronchoscopy and Central Airways Disorders: a patient-centered approach* (editorial Elsevier).

El Dr. Hugo Goulart de Oliveira es Profesor de Medicina Respiratoria de la Universidad Federal do Rio Grande do Sul, y Jefe de la Unidad de Broncoscopía del Hospital de Clínicas de Porto Alegre, Brasil. El Dr. Oliveira posee el grado de Master Instructor de bronchoscopy International/WABIP. Sus principales intereses incluyen la neumonología intervencionista, y es un líder reconocido en la técnica de válvulas endobronquiales y sus aplicaciones médicas (en particular para pacientes con neumotórax y enfisema).

El Dr.Tayfun Caliskan es Profesor Adjunto de medicina respiratoria en el hospital Abdulhamit Han de formación e investigación, Estambul, Turquía. Sus intereses incluyen todos los aspectos de la broncoscopía intervencionista. Además de su membresía en la WABIP, el Dr. Caliskan es miembro de la Sociedad Respiratoria Turca y de la Sociedad Respiratoria Europea.

§

The Essential Intensivist Bronchoscopist© es el cuarto de seis volúmenes en la colección The Essential Bronchoscopist™. Contiene objetivos específicos de aprendizaje separados por módulos, una serie de 10 preguntas verdadero/falso al final de cada módulo, y 120 grupos de preguntas-respuestas relacionadas a la broncoscopía en la unidad de cuidados críticos. Los temas tratados incluyen: indicaciones y complicaciones de la broncoscopía en pacientes críticos, anestesia y sedación moderada, traqueostomía percutánea, broncoscopía en pacientes bajo ventilación mecánica, broncoscopía bajo VNI, broncoscopía en pacientes quemados y con injuria por inhalación, víctimas de traumatismos, manejo de la vía aérea dificultosa e intubación guiada por broncoscopía, válvulas endobronquiales para enfisema y neumotórax, obtención de muestras en pacientes con infiltrados pulmonares, broncoscopía en obstrucción de la vía aérea central, y broncoscopía en pacientes con trasplante de pulmón.

El objetivo de **The Essential Intensivist Bronchoscopist**© es promover la discusión entre colegas y enriquecer el conocimiento vivencial del lector sobre este procedimiento médico*. Los grupos de preguntas-respuestas pueden ser utilizados para la auto-evaluación continua y como complemento del modelo tradicional de aprendizaje supervisado, contribuyendo así tanto a la adquisición de conocimiento cognitivo y afectivo, como de la habilidad técnica necesarios para convertirse en un broncoscopista idóneo en el contexto de la unidad de cuidados críticos.

La colección The Essential Bronchoscopist™ incluye

- The Essential Flexible Bronchoscopist©
- The Essential cTBNA bronchoscopist©
- The Essential EBUS Bronchoscopist©
- The Essential Intensivist Bronchoscopist©
- The Essential Interventional Bronchoscopist©
- The Essentials of Bronchoscopy Education©

* The Essential Intensivist Bronchoscopist™ cuenta con el respaldo oficial de numerosas organizaciones médicas profesionales, y es bibliografía recomendada del Proyecto de Educación en Broncoscopía.

COLECCION THE ESSENTIAL BRONCHOSCOPIST™

Visite nuestro sitio web en www.bronchoscopy.org

Laguna Beach, CA